泌尿紀要 5巻1号
昭和34年1月

含トリウム造影剤の長期遺残による障碍について

京都大学医学部泌尿器科教室（主任　稲田　務教授）
講師　仁平寛巳
助手　酒徳治三郎
副手　杉山喜一
副手　足立明

Delayed Casualty of Thorium Containing Contrast Media

Hiromi NIHIRA, Jisaburo SAKATOKU, Kiichi SUGIYAMA
and Akira ADACHI
From the Department of Urology, Faculty of Medicine, Kyoto University
(Director : Prof. T. Inada)

Some harmful delayed effect due to remained thorium containing contrast media, which has been used for urological examination in the past, was reported.

In the first case of 36 years old male, intrascrotal granuloma containing radioactive thorium, which had been previously injected for spermatocystography, was detected.

In the case 2, 49 aged male, squamous cell carcinoma was developed probably by promotion of remainder of the agent, and in the third case, 45 aged male, periurethral induration was formed, following urethorography in the long duration.

I 緒　言

泌尿器系の造影レ線診断の目的で体内に注入された含トリウム造影剤が，組織内に長期間にわたつて遺残したために生じたと考えられる障碍の3例を経験したので，その症例について記載すると共に，本造影剤の性状，生物に対する作用，後遺症等に関して若干の観察を行つたので報告する．

II 自験症例

症例 1. 小○伝○衛，36才，男子，雑貨商．

初診：昭和32年1月21日．

主訴：右陰嚢内の無痛性硬結．

家族歴：結核並腫瘍素因陽性．

既往歴：22才より25才にかけてマラリヤに罹患した．

現病歴：昭和22年結婚したがその後7年間不妊であつたため，昭和29年5月当科外来を訪れた．妻は子宮後屈症にて整復手術をうけたがその際に精液は正常ではないと云われた．当科において精液検査を行つた所無精子症であつて，睾丸生検法にて精細胞缺如症の組織診断をうけた．同時に両側の精嚢精管撮影をうけ精路には異常をみとめられなかつた．この際に造影剤として両側精管にウンブラトール各1.5ccを注入されている．該検査後陰嚢内の精管部右側に大豆大の硬結が存在したが，次第に増大して現在は指頭大に達していると云う．しかし疼痛をみとめず，他に全身状態に変化をみとめない．

入院時所見：体格中等，栄養佳良で腹部には圧痛なく，右腎は下極を触知するが圧痛はなく，左腎は触知されない．膀胱部，両側鼠径部には異常はない．陰茎も正常である．右睾丸はやや小さく，副睾丸頭部より約 1cm 上方に指頭大の硬結があり，その部は精系精

管ともに触知されない　圧痛はない　左側睾丸もやや萎小しているが副睾丸，精管には異常をみとめない　血液に異常所見なく，尿も正常である．陰嚢部のレ線単純撮影法を実施すると右陰嚢内容に指頭大の周囲が斑点状で不明瞭な濃厚な陰影があり，ウンブラトール遺残のための腫瘍形成と診断した (Fig. 1).

手術時所見：昭和32年2月5日．プロカイン局麻にて右側鼠径陰嚢部に皮膚切開を加えた．陰嚢内容を周囲から剝離してこれを皮膚切開創よりとり出した．局処を観察すると硬結は精系に癒着しているのでこれを分離する様に努めた．癒着は高度であつたが睾丸に到る血管系を損傷することなく腫瘤を精管および副睾丸尾部の一部とともに剔出した．手術創にペニシリンを投与して睾丸を陰嚢内にもどし皮膚吻合にて手術を終えた．

術後経過良好であつて，手術創は一次的に治癒し，術後のレ線単純撮影にては異常陰影をみとめなかつた．術後10日にて退院した．

剔出標本所見：剔出標本は3.0cm×1.8cm×1.6cmの不規則な線維腫様の硬結であつて，表面は灰白色を呈し，精管はこの腫瘤の中に埋没している．この標本をフォルマリン固定した後にマクロオートラジオグラフを作製した．不燃性ベース超高感光度両面塗布さくらXレイフィルムを使用して密着30日間露出を行つた所，Fig. 2 に見られる如く著明な濃黒化像を証明した．故に本腫瘤内には尚放射性物質をみとめたことは重要な意義を有すると考えられる．

組織学的には一種の異物性炎症性肉芽腫を形成している像をみとめた．即ちウンブラトールと考えられる，無晶形の非染色性かつ光線を通過しない顆粒状物質をとりまいて，線維芽細胞が密に排列している．上皮性の細胞をみとめず，かつ悪性化の徴も存在しない (Fig. 3).

症症例2．井○剛○郎，49才．男子．銀行員．

初診：昭和31年4月2日．

主訴：排尿困難．

家族歴：特記すべき事はない

既往歴：癲癇性素因がある他特記すべき事項はない

現病歴：約6～7年前より排尿困難があつて次第に尿線が細小化し，その程度が強くなつたのでその都度診療をうけていた．30年11月某医大病院に入院し治療をうけたが完全に治癒するには到らず退院した．その後再び症状が悪化したため来院した．

初診時所見：体格中等，栄養佳良で腹部には著変をみとめない　陰茎，外尿道口は視診にては異常はなく，会陰部にクルミ大の硬結をふれる．陰嚢内容，前立腺には変化はない．尿道膀胱部単純撮影法にては Fig. 4 の如く10円銅化大のインキの斑点状の濃い陰影を尿道球部にみとめる．また右側鼠径部にも同様の濃度の斑状の変化をみとめる．20%ヨードナトリウムによる尿道撮影を行うと Fig. 5 の如く前部尿道は線状であつて斑点陰影より後部には造影剤は達しない．Le Fort 法によつて糸状ブジーを15号まで挿入した．しかし病変が高度であるので入院せしめた．

手術時所見：31年4月25日入院し，4月27日，腰麻の下で外尿道切開術を施行した．ブジーにて尿道の走行を誘導しつつ会陰部皮膚切開を行つて硬結にたつし，硬結部を切除した．硬結部は極めて硬く線維腫様であつた．切除後留置カテーテルを設置して手術を終えた．会陰部切開創は2次的に治癒し，ブジーは Ch. 22挿入可能となつたので同年6月20日に退院した．

組織学的所見：組織学的には肉芽腫であつて，症例1に見るのと同様の非晶形不染性物質をとりかこんで炎症性浸潤細胞，線維芽細肥，線維細胞等が集つている．上皮性成分はなく悪性化の徴もみとめられなかつた．非晶形物質はミクロオートラジオクラフを行つた所軽度の黒化がみとめられた．また脱灰によつて除去出来なかつた点から，本物質は恐らく含トリウム造影剤を尿道撮影に応用し，これが尿道外に溢流した後肉芽腫を形成したものと考えられる (Fig. 6).

退院後経過：昭和31年後半はやや順調に経過したが，32年初めより再び排尿困難となつて2月4日来院して外来にてブジーを試みた．この際尿道は極めて硬く，そのため糸状ブジーが破損した．その後もブジーを試みたが困難なため再度入院をすすめたが，32年5月1日某医大附属病院に入院し，会陰部硬結の試験標本にて偏平上皮癌の診断をうけ，5月29日より7月7日まで C_0^{60} の放射線療法32回，ブジーをうけ，さらに9月16日より C_0^{60} 照射10回をうけ11月7日退院した．しかし排尿困難は依然として続き，且血尿，発熱，排膿があつたので当料をおとづれ再入院した．

再入院時所見ならびに経過：昭和32年12月1日再入院．入院時は体格中等，栄養ほぼ良好，貧血は著明ではない　眼球，結膜，口腔は正常，頸部リンパ腺は腫大せず，打聴診で胸部に異常をみとめない　腹部は平坦で腹筋防衛はなく，肝・脾は触知されない　右腎下極を触れるが圧痛はなく，左腎は触知されない．膀胱部に異常所見はない　外陰部皮膚には色素沈着が高度

である．陰茎の大きさは正常であるが外尿道口は発赤膿排泄をみとめる．尿道の走行に沿つて硬結を触知する．陰嚢皮膚は色素沈着著明で軽度に浮腫状を呈するが，その内容には変化はない．会陰部は中央に手術創がありこの一部に瘻孔を残している．しかしこの部より尿の洩出をみとめない．この部を中心として会陰部皮膚は浮腫状で硬く板状であつて，そのため両側股関節強直を来し運動障碍に陥つている．前立腺はやや腫大し中央溝は消失している．脈搏数64，性状は普通で血圧110—68であつた．

PSP は2時間値 70% 排泄性尿路像では上部尿路に異常をみとめない．膀胱尿道部レ線単純撮影では尚異常陰影をみとめ尿道レ線像では全域にわたる狭窄を証明した．

赤血球数 432×10^4，Hb 量88%，白血球数 7100，血沈平均51.75．

以上のべた局処所見より根治手術不能と考えたが，12月6日会陰部より試験切片を採取して組織検査を行つた所，偏平上皮癌である事を確認した．即ち核は大小不同で異形性が強いが，所々に角化した癌真珠を認める他に細胞内角化現象をも証明した (Fig. 7). この部位にはトリウム造影剤を思わせる物質を証明しえなかつた．

その後も対症的療法を実施していたが昭和33年に入り，会陰部に腫瘍壊死組織を中心とする膿瘍を形成して発熱を来し，かつ排尿困難も増強したので3月14日恥骨上膀胱瘻設置術および会陰膿瘍切開術を施行した．切開創は癒合することなく，腫瘍によつて次第に表面を覆われ臭気の強い排膿をみる様になつた．33年夏になり全身状態不良となつて悪液質を呈し，8月3日死亡した．

病理解剖所見：腹腔内には特記すべき所見はない．ただ肝門部に拇指頭大の転移巣をみとめた．両腎は慢性腎盂腎炎の所見で，腎盂・尿管には膿尿を満していた．膀胱は骨盤腔に硬く癒着していて所々に腫瘍浸潤による変化をみとめ，恥骨より右骨盤骨にかけて破壊像を証明する．膀胱は慢性膀胱炎の像を呈し，内に粟粒—大豆大の結石20ケ余を入れている．前立腺は萎縮性であるがその前方に壊死におちいつた腫瘍組織が存在し，これが会陰部に連続している．腫瘍の中心部は大きな壊死部になり，造影剤の遺残を思わせる物質をすでにみとめない．

症例3．奥○郎，45才，男子，農業．

初診：昭和33年8月23日．

主訴：排尿困難．

家族歴：特記すべき事はない．

既往歴：昭和12年3月に頻尿および尿溷濁を主訴として来院し，膀胱白斑症として治療をうけた．この際入院中にウンブラトール 18cc を尿道内に注入し尿道撮影を行つている．

現病歴：数年前より尿線が細小化し排尿困難を感ずる様になつたが，最近特にその度が強くなつた．その他に特記すべき自覚症はない

初診時所見ならびに経過：体格中等，栄養佳良，貧血をみとめない．頸部リンパ腺の腫大をみとめない．腹部は平坦で両腎下極を知するが圧痛はない，下腹部鼠径部は異常をみとめない．陰茎は正常大で外尿道口には異常をみとめないが，尿道振子部全長にわたつて鉛筆の如き索状の硬結をふれるが圧痛はなく，外尿道口からの排液をみとめない．両側陰嚢内容および前立腺は正常である．

尿道部レ線単純撮影法を実施すると Fig. 8 の如く前部尿道全長にわたつてウンブラトール遺残像を証明する．スギウロンによる尿道膀胱撮影にてはこの部の高度の狭窄像をみとめる (Fig. 9).

Ch. 16 の金属ブジーを直接挿入する事不能であつて，LeFort 法によつて糸状ブジーにて Ch. 24 迄拡張術を施行した．

本症例については尚経過観察中である．

Ⅲ 総括ならびに考案

ウンブラトール Umbrathol は 1928年に Blühbaum, Frick, Kalkbrenner 等によつて大腸粘膜レリーフを描出する目的のために合成されたもので，ドイツの Heyden 社製品である．本剤は2酸化トリウムを主成分とし，やや白色を呈する半不透明の溷濁したコロイド状の液体であつて，2酸化トリウムの25%を含有する．この中にはトリウム Th として22%存在する．

含有トリウム Th は放射能を有しており，原子番号90，原子量232で $Th\rightarrow MsTh_1\rightarrow MsTh_2\rightarrow RdTh\rightarrow ThX\rightarrow Tn\rightarrow ThA\rightarrow ThB\rightarrow ThC'\rightarrow ThD$ 或は $ThC\rightarrow ThC''\rightarrow ThD$ (ThC から ThD へは ThC' をへて ThD になるものが65% ThC'' をへて ThD になるものが35%) と次第に核分裂を展開し，半減期 T＝6.7年と云われる．この様に原子量の大きい Th を高濃度に含むウンブラトールは強力にレ線を吸収

する作用があるので造影剤として賞用された時代があつた．

含トリウム造影剤としてウンブラトールの他にトロトラスト Thorotrast があつて，これは血管造影に使用されていた．また泌尿器科領域ではこれを腎盂撮影に利用したものもあつた．血管内に入つたトロトラストは網状織内被細胞系に沈着しこれは長年月にわたつて遺残する事が知られている．Hursch は剖検例によつてこれをたしかめその放射能による危険性を警告している．1932年 Naegeli および Laucke はトロトラスト注射後5年をへた犬においてリンパ腺の壊疽を証明している．1935年 Roussey, Oberling および Güerin も白鼠においてトリウム肉腫の形成を報告している．その後吉田，Selbie，宮本．Collins 等も同様なトリウム腫瘍を実験的に形成している．最近 Budin 等も本剤の危険を力説している．

ウンブラトールは Wieser, Servantes, Taut, Beyer 等により泌尿器科領域において膀胱レリーフ像等の造影剤として紹介された．本邦においても稲本，原田等によつて利用され，柳原，宮田は本剤を精嚢撮影に使用している．本剤は血清，アルカリ．尿等を注加すると速かに凝固し，Gross, Volicer, Kadrnka 等によれば人体には2酸化トリウムの溶媒となる物質が存在しないため注腸，内服によつても吸収されず，かつ放射能が微弱であるので生理的に障碍を惹起する事はないと述べている．しかし本剤もトロトラスト同様に危険であつて Schlundt は α 線がラジウムのそれに匹敵するためトリウム剤の生体内注入は危険であると論じている．実際上病的組織では管腔内に注入した造影剤が管外に溢流現象をおこす事はしばしば経験されており，この時にウンブラトールの如き吸収されにくい造影剤が溢流すると組織内に長年月遺残する事は自明の理である．1953年に教室の加藤，橋本がこの点より考察して，尿道レ線撮影時の尿道外溢流によつて生じたウンブラトール肉芽腫の1例を報告している．

自験第1例は精嚢撮影の目的で経精管的に注入したウンブラトールが精管外に洩れて，その後3年に該部にウンブラトール肉芽腫を来した症例であつて，術後標本のマクロオートラジオグラフによつてその放射能を証明しえた．しかしこの例では悪性化の徴をみとめなかつた．

第2例は長期間にわたる尿道狭窄の診療の際に，何れかの医師によつて尿道撮影の目的でトリウムを含有する造影剤を尿道内に注入され，これが傍尿道膿瘍または仮尿道内に遺残したものと解される．昭和31年4月に当科で剔除した標本ではトリウム肉芽腫を形成していた　即ちミクロオートラジオグラフによつてその放射能検出しえた．しかし本例においてはリンパ腺にも同様の変化をレ線的にみとめるのでウンブラトールよりもリンパ腺に吸収され易いトロトラストが使用された可能性が大であると考えられる．

本症例は当科における初回組織検査後，某医大において約1年後に偏平上皮癌と組織学的に診断され，この事実は当科再入院によつて確認する機会をえた．ここにおいて，他の原因も全くは否定出来ないが，組織悪性化に対して遺残トリウムの与えた影響は極めて重要であると考えられる．

症例3は20数年前の尿道撮影に使用したウンブラトールが尿道側管に遺残したための尿道狭窄と考えられる．本例においては未だ組織学的，放射線学的に Th を証明してはいないが．レ線像，既往歴よりトリウム後遺症と考えられる．

以上の如く組織内に遺残しトリウムを含む造影剤は生体に対して甚だ有害と考えるのでこの種造影剤は人道的に使用すべきでないと考える．本造影剤は現在製造されていないで，今後使用する事は考えられないが．往年使用した症例において遺残症を発見する機会があると思われる．尚最近は種々のラジオアイソトープが診療に使用され，その放射能による危険が注目されつつある時に際して，自験例3例を記載するとともにその危険性を強調したい

Ⅳ　結　　語

含トリウム造影剤の長期遺残によると考えら

れる精管部肉芽腫，尿道部癌腫および尿道部硬結の各1例を記載し，本剤の使用による危険性についてのべた．

稿を終るにあたり御指導御校閲を賜つた恩師稲田教授に深謝する．尚本論文の要旨は昭和33年9月20日京都で行われた第1回日本泌尿器科学会関西地方会の席上で発表した．

文　　献

1) Budin, E. and Gershon, J. : Am. J. Roent., **75** 1188, 1956.
2) Hennig, O. u. Lechnir, J. : Zschr. f. urol. Chir., **37** 60, 1933.
3) 稲本：日泌尿会誌，**21**：369，1932.
4) 伊藤：日泌尿会誌，**29**：422，1940.
5) 加藤・橋本：皮紀要，**49**：157，1953.
6) 正木：皮紀要，**45**：99，1949.
7) 中山：アイソトープによる癌の早期診断，中外医学社，1946.
8) 佐野・神崎・棚田・大塚：日本医師会誌；**39**：175，1958.
9) 重松：造影剤，南江堂，1957.
10) Tucker, A. S., Yanagihara, H. and Pryde, H.W. : Am. J. Roent., **71** : 490, 1954.
11) 山下・倉光・佐野：医学のあゆみ，**26**：591，1958.
12) 柳原・宮田：日泌尿会誌，**21**：404，1932.

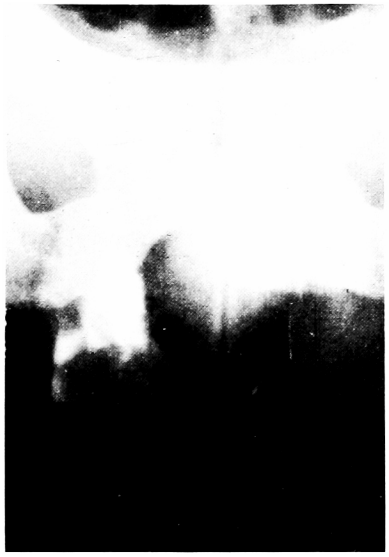

Fig 1.　Case 1，右側陰嚢部に不規則な陰影をみとめる．

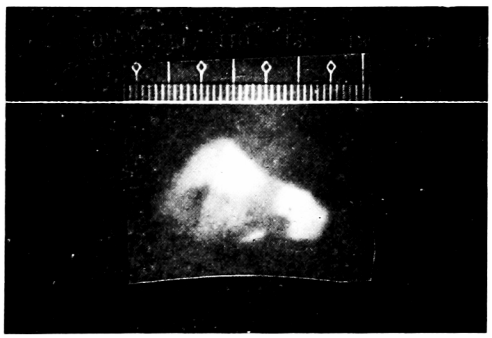

Fig 2.　Case 1，剔出標本の Macroauto-radiogram



Fig 3.　Case 1 の剔出標本の組織像

Fig 4.　Case 2 の単純撮影

Fig 5.　Case 2，尿道撮影像，右鼠径，腸骨部リンパ腺も濃い陰影を描く．

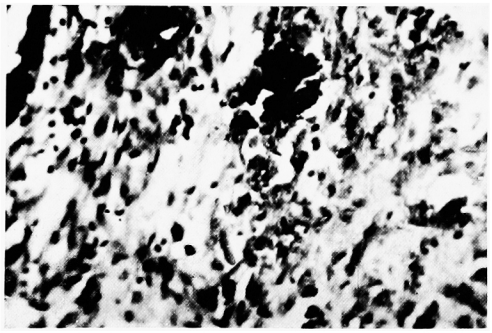

Fig 6.　Case 2 の異物性肉芽腫（第 1 回入院時）.

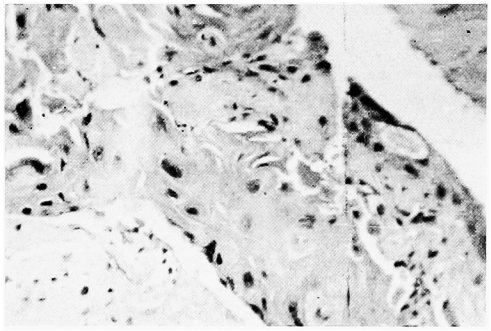

Fig 7.　Case 2，試験切片により偏平上皮癌を証明した（再入院時）

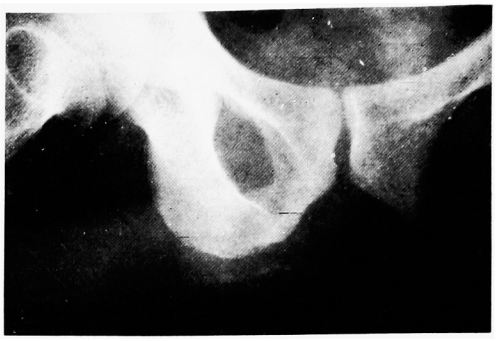

Fig 8.　Case 3，前部尿道に線状の陰影をみとめる.

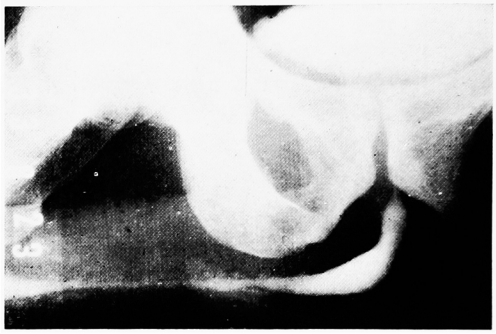

Fig 9.　Case 3，尿道撮影像，狭窄をみとめる.