泌尿紀要5巻1号
昭和34年1月

非上皮性良性膀胱腫瘍

奈良医大皮膚泌尿科教室（主任　石川昌義教授）
杉　村　克　治

日生病院皮膚泌尿科教室（主任　細田寿郎講師）
新　海　圭　一

Benign Nonepithelial Tumors of Bladder

Katsuharu SUGIMURA

From the Department of Dermatology & Urology, Nara Medical College

(Chief · Prof. Dr. M. Ishikawa)

Keiichi SHINKAI

From the Department of Dermatology & Urology, Nissei Hospital

(Chief : Dr. T. Hosoda)

The benign nonepithelial tumors of bladder is said to be relatively rare. The authors report two cases of benign nonepithelial tumors of bladder in this paper.

The case (I) ; 76 aged male. The patient complains dysuria and stoppage of urine stream. Urine : turbidy, albumin (+), erythrocyte (−), leucocyte (卄), bacteria (−).

Cystoscopically : a polyplike tumor at the right side of bladder neck.

The case (II) : 60 aged male. Since 2 years, the patient complains of intermittent hematuria and pollakiuria. Urine turbidy, erythrocyte (卌), Leucocyte (+) bacteria (−). Cystoscopically : a finger sized papillary tumor, direct about at the right ureter orficium.

The authors have pervesically operativelly removed these tumors.

The histology ; I case Pure fibroma.

II case : Pure myoma.

The former case is the seventh, the latter nineth case in Japan.

原発性膀胱腫瘍中，大部分は上皮性腫瘍で90～95％を占め，非上皮性腫瘍は比較的少くその多くは悪性で良性のものは稀である．所謂膀胱筋腫，膀胱線維腫として報告されている多くは筋性要素と線維性要素の混在が認められ，純粋な筋腫或は線維腫は極めて稀とされている．余らは最近これらの比較的稀有の2症例を得たので報告する．

症　　例

症例1　75才，男子，初診　32・9・11．

主訴：排尿障碍及尿線中絶．

家族歴：特記すべき事なし．

既往症：1年前より胆石症にて現在加療中．

現病歴：4年前より排尿困難及び尿線中絶を訴へた．残尿感はあるが頻尿乃至排尿痛はない．

現症：体格小，栄養良，眼球結膜軽度黄染，呼吸脈膊異常を認めない．胸部は理学的所見では心濁音界が胸骨右側縁より1横指，左乳線上より1横指拡大せる他正常．腹部では肝は右季肋下に2横指触知し圧痛あり，腎及び脾は触れぬ．膀胱部は異常なく，外生殖器も正常である．直腸内触診では前立腺右葉胡桃大，表面平滑やや硬，圧痛はない．血圧 164～84mmHg．

血液所見：赤血球，430×10⁴，Hb 値80％（Sahli）

白血球6400，白血球百分率に異常はない．血清酸フォスフアターゼ 0.5 Bodanski unit，血清梅毒反応陰性．

泌尿器科的所見

尿所見：濁（＋），蛋白（＋），尿酸塩（＋），ウロビリノーゲン（卄），赤血球（－）白血球（卄）上皮（＋），小桿菌（＋）

膀胱鏡検査：膀胱容量 300cc．膀胱粘膜は高度の肉柱形成，小憩室口を2ケ認む．両側尿管口正常，その運動その他正常，頸部内括約筋陰影部の右側より著明に突出せる表面平滑な腫瘤を認む．青排泄は両側ほぼ正常．

経尿道膀胱レ線像：右側壁に憩室像を見る他，陰影欠損等を認めない

腎盂尿管レ線像では上部尿路には変化はない．

治療並びに経過：以上より前立腺肥大症と診断，9月30日，カクテルM及腰椎麻酔の下に膀胱高位切開を行うに膀胱三角部の右側上方に表面平滑浮腫性の有茎性鳩卵大のポリープ状の腫瘤を認め，周囲の粘膜は正常でその基底部には侵潤像はない　膀胱後壁に憩室口を二ケ所認める他異常なし．腫瘍をその頸部で結紮切断し電気凝固を行つた．前立腺は異常を認めない．ネラトン氏カテーテルを留置して創を閉じた．術後経過は良好．21日目で全治退院，その後再発の兆はない．

剔出標本：肉眼的所見—大さ 2.5×2.8×1.8cm 重さ 3.6gm，表面平滑，やや浮腫状，触診にて所々に線維腫様の硬さの部位を認める．割面は灰白色充実性である．（第1図）組織学的所見—腫瘍の表面は一部移行上皮を被つているが大部分は表皮を欠いている．種々の方向に走る結合織線維束からなり，その間に毛細管を散在性に認めるが比較的少数である．更に小円形細胞を主として少数のプラズマ細胞，好酸球からなる細胞浸潤が巣状に認められる．一部表皮に接し或はこれに近く線様構造を認める．個々の細胞は円柱形でその核は楕円形で基底部に存し一層或は数層をなしている．その型は enteric である．悪性化の像は全く認められぬ．van Gieson 染色，トリクローム染色にて全く筋線維を認めなかつた（第2～4図）

以上の所見より純粋の硬性線維腫なる診断を下した．

症例2　60才男子　初診　31．1．7

主訴：間歇的無症候性血尿．

家族歴・既往症：特記すべき事なし．

現病歴：1年前より間歇性血尿を認め，1ケ月前より血尿の他，頻尿を訴へたがその他の自覚症状はない．

現症：体格栄養中等度，顔面可成り貧血状，眼瞼結膜も貧血状，脈膊呼吸正常，胸部理学的には心尖部に貧血性雑音を聴取する他正常．腹部は腎，肝，脾触知せず．膀胱部圧痛はない．外生殖器，前立腺触診上正常．血圧 106～56mmHg．

血液所見：赤血球 290×10^4，Hb 値 46%（Sahli），白血球 65×10^2，白血球百分率は核左方移動の他異常なし，血清梅毒反応陰性．

泌尿器科的所見

尿所見：軽度血清混濁，蛋白（＋），赤白球（卅）白血球（＋），上皮（＋），球桿菌（＋）

膀胱鏡検査：右尿管口外側に花菜状拇指頭大腫瘍を認め両側尿管口は正常，その他の膀胱粘膜は正常．青排泄正常．

膀胱レ線像及腎盂尿管レ線像に異常を認めず．

治療並びに経過：高度の貧血を認めたので入院後止血剤と共に輸血，造血剤を投与し尿感染に対しテトラサイクリン，エリスロマイシンを用いて対処した．2月1日腫瘍を含め膀胱部分切除術を施行した．即ち笑気吸入麻酔の下に型の如く膀胱高位切開に入り，右尿管口より側方約 1.5cm 離れた膀胱後壁に直径約 1.0cm の茎をもつた拇指頭大の乳頭腫状の腫瘍を認めた．その基底膀胱壁には視触診上浸潤は全く認めなかつたが一部健全膀胱壁をも含めて切除した．そしてその周辺部へラドンシード4ケを挿入して創を閉じた．術後膀胱炎をしばし残したが43日目に全治退院した．術後1ケ月後の膀胱鏡にて異常なく，その後全く再発の兆はない

剔出標本：肉眼的所見—拇指頭大で表面乳頭状で軟かく容易に出血する．組織学的所見—表皮は全く脱落し滑平筋線維と赤血球の充満した多数の拡張せる血管からなり，van Gieson 染色，アザンマロリー染色にて線維性要素を全く欠いている事が証明された．悪性化の傾向は認められぬ（第5～6図）

考　　按

膀胱の非上皮性良性腫瘍には結合織，神経，筋組織及び metaplasia の結果として他の mesothelial element（おそらく reticulum cell から）に生じた良性の腫瘍が含まれる．

膀胱の良性腫瘍は稀で Beer, Young, Scott & Mc Kay, Mac Kenzie らは夫々600, 380, 622, 500例の膀胱腫瘍中1例も良性のものを認めなかつたとしている，Campbell & Gisla-

son (1953) は注意深い文献的考察を成し，計193例の良性間葉性腫瘍を認めている．Melicow (1955) によると原発性膀胱腫瘍954例中，上皮性が95%，間質からのものが5%で後者の40例中悪性25例，良性15例，この良性の中には Fibroma 3. Leiomyoma 3 を含んでいる．

Deming (1924) は幼少児の膀胱腫瘍の文献を集積して66例を集め，その中純粋な線維腫は一例のみと報告している．Rathbum (1937) は75例中筋腫2例，線維腫5例を認め，Koll (1923) は良性間葉性腫瘍38例中4例のみが純線維腫であつたと述べている．Martin(1936) も膀胱の純粋の線維腫は文献上彼の1例を含め14例を認めたのみ，その後2例が追加され計16例の純粋な線維腫が報じられている．

一方 Kutzmann (1937) によると膀胱全腫瘍3425例中 Leiomyoma は17例のみで202例につき Leiomyoma 1例 (0.49%) となる．1938年 Gauer は57例目の Leiomyoma を報じ，Campbell & Gislason (1953) は彼らの500例の膀胱腫瘍中 Leiomyoma は1例で文献上68例目とのべている．

一方本邦の文献によると線維腫については杉村，石川 (昭25) は文献上251例の良性膀胱腫瘍中1例 (0.4%) を認めており，現在までに鋤柄 (1928)，平田 (1936)，中村 (1949)，石田 (1952)，飯田 (1953)，坂本，和田 (1956) の6例を数へるのみで著者らの症例は本邦第7例目である．これらの報告中最高令者にしてその大きさは飯田の例 (0.6gm) についで小さいものである．

滑平筋腫は本邦で8例を数へ余等の症例は第9例目である．

膀胱線維腫及び筋腫共に悪性変性は従来から注目され，鋤柄，平田，Sexton らの例も悪性像が疑はれている。Heitz-Boyer & Dore は25例の膀胱線維腫中に7例の悪性変化を認めている．一方 Herbut は良性腫瘍の悪性変化は記録がないといつている．

線維腫及び筋腫共にその発生部位により，粘膜下型，壁内型，漿膜下型に分れ，多くは粘膜下型で有茎ポリープ状に突出している．この各型により症状を異にしその発見も遅速がある．即ち後二型では無症状に経過し相当大きくなつてから初めて発見されるのに反し，粘膜下型では尿路症状が出現し早期に発見される．特に内尿道口或は尿管に近く存するものにおいて然りとされている．この事は悪性変化と共に直接予後に関係してくる．余等の症例では第1例は粘膜下有茎性でしかも膀胱三角部に近く位置したため早期に排尿障碍を呈し，第2例は同じく粘膜下型で高度の血管の充血のために容易に出血し血尿として現はれたため，いずれも早期に発見加療された事は幸であつた．尚組織学的にも悪性像は全く認めず術後完治せしめえたものである．

従来膀胱線維腫は若年者に多いとされていたが，高令者にもみられ，粘膜下型は高令の男子に多いといはれる．

組織学的見地から余らの症例を見るに特に第一例において興味深い所見を得た．即ち一部に粘膜直下に或は粘膜に近く線様構造を認めた事は特異であるがこれは Cystitis glandularis の像に符合するもので，その成因に関しては embryonal cell rest も考慮する学者 (Campbellら) もあるが Anderson, Herbut によるとこれは炎症性過程の結果であつて metaplasia によるものと説明されている．更に本症例には腫瘍のあちこちに小円形細胞浸潤が巣状に散在する点も考慮した場合，本腫瘍発生に慢性炎症過程が或る関与を成したと考へるのも由なしとしない．而して余らは Koll による炎症誘因説は高令者において当を得たものと左担するものである．

第1，第2例共に van Gieson 染色，Trichrom 染色，マロリー染色により夫々純粋な線維腫及び滑平筋腫なる事が証明された．

結　　語

75才男子の膀胱線維腫，60才男子の膀胱滑平筋腫の各一例について報告した．

両腫瘍共極めて稀で本邦文献上，前者は第7例目，後者は第9例目である．両者共粘膜下型有茎性で前者は排尿障碍が早期に現われ，後者

は血尿を呈し，いずれも早期に発見され，しかも悪性像なく手術的に根治せしめえた．

（擱筆するに当り石川教授，細田講師の御指導御校閲に感謝する）

主　要　文　献

1) Sexton, E.E. J. Urol., **67** 309, 1952.
2) Anderson, W.A.D. Pathology, 1957, St. Louis ; The C. V. Mosby Co.
3) Herbut, P. A. : Urological Pathology, 1952, Philadelphia ; Lea & Febiger.
4) 志田他：臨牀皮泌，**12**：691，昭33.
5) Shultz, W. G. : J. Urol., **78** 145, 1957.
6) Campbell, M. : Urology, 1954, Philadelphia ; W. B. Saunders Co.
7) 石田：産科と婦人科，**19**：46，昭27
8) 坂本他：臨牀皮泌，**10**：121，1956
9) 飯田他：日泌会誌，**45**：168，1954
10) Melicow, M. M. : J. Urol., **74** 498, 1955.
11) Campbell, E. W. & Gislason, G. J. J. Urol., **70** 733, 1953.
12) Ganen, E. J. & Ainsworth, L. B. J. Urol., **73** : 1032, 1955.
13) 杉村・石川：日泌尿誌，**26**：昭12.

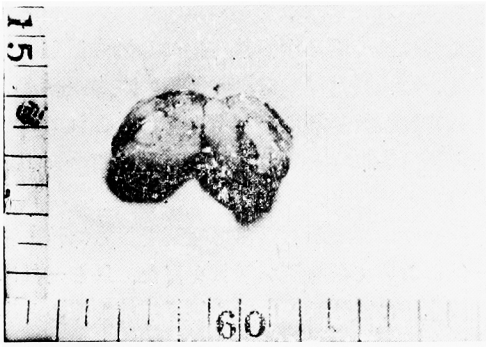

第1図　剔出標本割面（第1例）

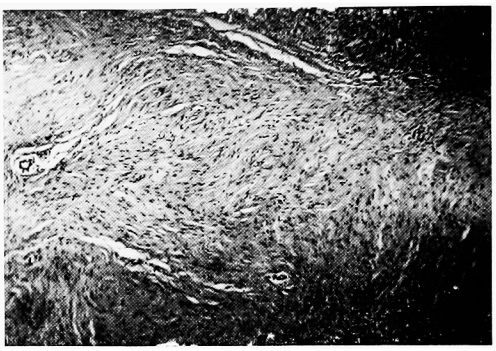

第2図　結合織線維束の錯走を認む　右上方に巣状の小円形細胞浸潤を認む

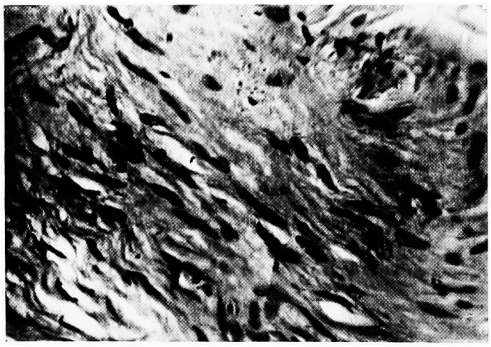

第3図　線維細胞線維芽細胞を見る（強拡大）

第4図　線様構造を認む

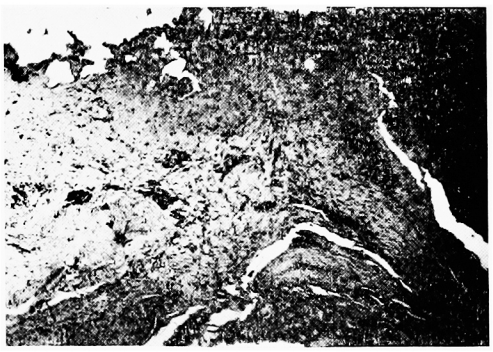

第5図　筋線維束の間に多数の充血せる血管を認む

第6図　滑平筋線維束（強拡大）