泌尿紀要6巻1号
昭和35年1月

尿管脱の1例

久留米大学医学部泌尿器科学教室（主任　重松　俊教授）

教授　重松　俊
助手　姉川　朔実
助手　飯田　収

One Case of the Ureter Prolapse

Shun SHIGEMATSU, Sakumi ANEGAWA and Osamu IIDA

From the Department of Urology, Kurume University School of Medicine

(Director . Prof. S. Shigematsu, M. D.)

The patient 51 years old ship man.

Chief complaints : Pain by urination, hematuria and the press pain fit at the right abdominal region.

Family and previous medical history　Not discriptive.

History of the present ailment　The patient began to feel pain by urination and notice hematuria about November, 1956. These symptoms did not resolve against several chemotherapy. Two years later, he visited our clinic, to undergo a minute inspection and treatment.

Present status : Cystoscopically content was 200cc, the mucous membrane was reddish and hyperemic, the right ureter opening region swelled papillatelly and edematously, the left side normal. The excretion of the indigo carmin was negative for about ten minutes after injection in the right side, while that was first seen about 5 minutes after, in the left side.

Excretory urogram : The figure of the right renal pelvis was not observed but the left side normal.

We healed by the pyeloplastic operation and the resection of prolapsed portion followed by the higher incision of the bladder.

The authors find out only sixteen cases of this disease among the medical reports in Japan, and it is supposed that this is a very rare disease.

緒　言

尿管脱は極めて稀な疾患とされて居る．古くは Newland (1906) が尿管開口部の結石が原因で本症を惹起したと思われる症例を報告して居る．Mercier (1925) は文献から本症の6例を集め自家経験の1例を加えて考察を試みて居る．Lénko (1924) は36才の男子で右側尿管粘膜の膀胱内脱出に就いて詳細な報告をして居る．

本邦に於いては井尻 (1917) が尿管結石，膀胱結石を伴つた25才男子の例を，本邦に於ける尿管脱の第1例として報告して居るが，其の後今日に至る迄，我々が文献から集め得た範囲では16例を数えるに過ぎない．

吾が教室に於いても最近．右腎水腫を伴つた本症例を経験する機会を得たので此処に報告する．

症　　例

患者：51才男子，船員，初診，昭和32年11月22日．

主訴：排尿痛，血尿．

既往歴：家族歴に特記すべきことはない．

現病歴：昭和31年9月頃から膀胱部，尿道，陰茎先端部に排尿痛を訴え時々凝血塊を伴つた軽度の血尿を見るようになつた．直に石巻某病院を受診し右側尿管結石及び膀胱炎の診断を受けて入院した．入院後はサイアヂンの内服，マイシリンの注射に依る治療をうけ，主要症状が消退したので20日間程で退院した．

其の後は特別な苦痛もなく過したが，昭和32年10月頃から再び排尿痛，血尿，尿意頻数などを訴えて再度前記の病院を受診した．諸検査の結果，両側腎結核，膀胱結核の診断を受け再度入院し，化学療法（ストマイ，パス，ヒドラ）を受けた．入院後1カ月程して排尿回数も減じ血尿も殆んど認められなくなつたが，患者の都合で同年12月末宮崎県立日南病院に転院した．

転院後も両側腎結核，膀胱結核として引き続き化学療法（ストマイ，パス，ヒドラに依る三者併用療法）が続けられたが症状の軽快を見ず，軽度の尿意頻数，排尿痛，右腎部の圧痛などがあり，尿中にも凝血塊を混じていた．排泄性腎盂撮影に於いても以然として，右側腎盂像は描出されなかつた．此の様な状態のために前記診断に疑問が生じ，8月上旬に至り膀胱鏡検査がなされた．

この際に右側尿管口に相当すると思われる部分を中心に乳嘴状，浮腫状を呈する膨隆部があり，腫瘍を疑わせるものが発見された．それ以来膀胱腫瘍の診断のもとに8月下旬精査のため試験的手術が行われ，膀胱鏡検査と一致する所見を得た．併し腎機能及び腫瘤形成部の位置的関係から，創はそのまま閉鎖されレ線治療が開始された．併し 1200γ 照射後白血球数が著名に減少したので本治療は中止され，精査，治療を希望して1958年11月当科に入院した．

現症：体格栄養中等度，腹部は平坦で軟，腎は左右共触知出来ず，右腎部に軽度の圧痛が認められた．下腹部正中線上に約 10cm の手術瘢痕を見る．膀胱部に軽度の圧痛を証明し，陰茎，睾丸，副睾丸，前立腺は触診上異常を認めない．

尿所見：淡黄色軽度混濁，蛋白，糖陰性，ドンネ陰性，ウロビリノーゲン（＋），沈査には赤血球(＋)，白血球（＋），上皮組胞（＋），グラム染色，結核染色では菌は証明されなかつた．結核菌は培養でも陰性であつた．

尿異染反応（－），カルボール反応（－）であつた．

血液所見：赤血球数380万，血色素85%(ザーリー)，白血球数5600，白血球百分率には異常を認めない．

血沈は1時間値 9mm，2時間値 24mm，中等価10.5mm，出血時間3分40秒，凝固時間：7分30秒(開始），12分（完結）血小板数 220万，血型 A B 型，梅毒血清諸反応は全て陰性．骨髄像にも異常を認めない．

総腎機能検査：PSP-test：60分45%，120分58%，水試験：4時間排泄量 760cc，最低比重1003，最高比重1019．

肝機能検査：BSP-test：30分後8%，高田反応（＋），Gros 反応（±），黄疸指数5単位．

癌反応：MCR（－），瀬谷法（－）

膀胱鏡所見：膀胱容量 200cc，膀胱粘膜は全般に軽度に潮紅し小血管の拡張が認められた．左側尿管口は周囲に軽度の発赤を認め，僅に膨隆が認められた．右側尿管口と思われる部分にほぼ拇指頭大の膀胱内に突出した腫瘤を認めた．腫瘤は膀胱粘膜より僅に潮紅し，表面は腫々瘤状，浮腫状を呈し細い血管が認められ，中央が稍くぼみ此の部が尿管口と思われ，この部より尿排出が認められた．左側尿管口は明かに認められ尿管カテーテルの挿入は容易であつたが，右側尿管にはカテーテルの挿入も出来なかつた．

インジゴカルミン排出試験も左側は5分23秒で初発を見たが右側は10分迄陰性であつた．

レ線所見：腎部単純撮影では結石陰影を認めない（第1図）　静脈性腎盂レ線像では，左側は正常排泄像を得たが，右側腎盂像は得られなかつた（第2図）．膀胱造影でも異常所見を認めなかつた．

以上の所見から右腎水腫，右側尿管脱の診断のもとに速刻手術的療法に移つた．

手術所見：Percamin L. 2.0cc 腰椎麻酔のもとに右側 Bergman-Israel 氏皮膚切開で型の如く腎筋膜に達した．腎筋膜に小切開を加えた後鈍的にこれを開き，腎周囲の脂肪組織を除去しつつ腎を精査すると，腎盂の著名な拡張が認められた．依つて腎盂成形術を施行すると共に腎瘻を造設して創を閉鎖した．次いで体位を仰臥位に換え下腹部正中切開で膀胱に達した．膀胱を開き精査すると膀胱内は膀胱鏡検査で得た如く，右側尿管口に相当して腫瘤状の尿管粘膜の脱出を認めた．依つて脱出部を切除して術を終つた．

術後経過は良好で7日間全抜糸，14日目にネラトンカテーテルを抜去した．術後20日目に膀胱鏡検査を施行したところ，右側尿管口部に再び僅かながら脱出の状態が認められたので，経尿道的に脱出部の電気焼灼を行つた．其の後の経過は良好で排尿痛，血尿の訴え

もなく，尿所見にも異常を認めず，膀胱鏡検査でも治癒の状態にあつたので48日目に退院を許可した．

退院時レ線所見：右腎盂像も僅かながら認められる様になつた（第3図）

組織所見：粘膜下組織は浮腫状を呈し，血管の新生を認めるが細胞浸潤などは認められなかつた．粘膜上皮は移行上皮からなり尿管組織であることが明かである（第4，5図）

総括並に考按

尿管脱の発生機転に関しては諸家に依り色々論ぜられて居る．Mercier (1925) は尿管の膀胱内への脱出は殆んど後天性の変化であると迄極言して居り，此れは尿管の強い収縮に依つて誘発され，尿管口の狭いこと，粘膜の固定が不安定であることが本症の発生を助成すると言つて居る．Burger (1926) は子宮脱の発生に就いての見地から，尿管脱に於いても素因なるものが重要な役割を演じて居ると言つて居る．

土屋は又 Mercier が尿管口が狭小なことに原因をおいて居るのに対して，正常より狭小な尿管口からの脱出はあり得ないとし，尿管口の弛緩，若しくは正常より大なることに原因が有ると言つて居る．

此れらに加えて尿管下端の結石，腫瘍などの介在が下方に働く機械的牽引力となり，其の結果更に尿管に強い収縮を起して脱出を容易にするものであると言われて居る．市川・谷野も原因として尿管—膀胱筋肉の過度の攣縮をあげ．更にその動機となるのは，該筋肉の炎症，及び尿管下端の結石であると言つて居る．

吾教室例に於いては来院時の諸検査から明かに原因と思われるものを見出し得なかつたが，約2年前，右尿管結石の診断を受けて居ると言うことなどを合せ考へて見ると，本症例に於いても結石が原因して居たのではないかとも考へられる．

尿管脱の本邦例に就いて見ると別表の如くである．（別表参照）．

〔別表〕　本邦に於ける尿管脱の症例

	報告者	年代	性別	年令	患側	主要症状	合併症	腎機能	治療
1	井尻	大9	♂	25	右	排尿痛，尿意頻数，血尿	尿管結石 膀胱結石		砕石術
2	高橋	昭3	♀	26	両	血尿	膀胱炎		
3	秋田	昭4	♀	34	右	排尿痛，血尿，尿意頻数	腎・膀胱結核	左正常	
4	土屋	昭13	♀	24	左		膀胱炎		保存的療法
5	市川，谷野	昭13	♀	28	左	尿意頻数，排尿終末痛，血尿	膀胱炎	正常	電気焼灼
6	稲本	昭13	♂	30	左	排尿痛，左下腹痛	尿管結石		電気焼灼＋截石術
7	市川，小野	昭15	♀	31	両	尿意頻数，排尿終末痛	膀胱炎	正常	
8	稲本	昭15	♂	33	右		膀胱結石		砕石術
9	加納	昭15	♀	27	両	尿意頻数	膀胱炎	正常	焼灼
10	土屋，大森，神藤	昭16	♂	57	左	下腹痛，尿意頻数，残尿感	尿管結石	正常	
11	土屋，大森，神藤	昭17	♀	29	左	血尿，残尿感，	膀胱炎	正常	
12	市川	昭17	♀	30	右	尿意頻数，排尿痛	腎盂，尿管畸型，膀胱炎		保存療法
13	福家	昭17	♂	28	左	左腎部疼痛	左尿管結石	正常	
14	谷野	昭29	♂	38	右	排尿痛，尿意頻数	右尿管結石		截石術
15	岸	昭	♀	33	右	右腹部激痛，残尿感	右尿管結石	正常	膀胱高位切開，電気メスにて切除
16	倉岡	昭	♂	44	右	排尿困難，下腹部痛		正常	結石除去
17	重松，姉川，飯田	昭34	♂	51	右	排尿痛，血尿，右腎部熱感	右腎水腫	左正常	右腎盂成形術，電気焼灼

年令：20才台，30才台で14名を占め，40才以上は僅か2名で青壮年層に多いことを示して居る．

性別：男女の比は7：9で大差は認められない．

患側：左右の差は，左側6例，右側7例，両側3例で左右の差は認められないが，片側に起るものが圧倒的に多い

症状：本症に特有な自覚症状はなく，軽度なものは無症状に経過し，偶然発見されることもあるが，多くは排尿痛，血尿，尿意頻数，残尿感，下腹部又は側腹部痛などの結石或いは膀胱炎の症状に相当するものである．

吾々の経験した症例でも，排尿痛，尿意頻数，血尿などを訴えていたものである．

合併症：尿管石及び膀胱石7例，膀胱炎8例，不明1例となつて居り，本症発生の原因として此れら尿管ないし膀胱石，膀胱炎が重要な役割を演じて居るように思われる．

診断：膀胱鏡検査以外にはなく，同時に此れでもつてほぼ確実な診断を下し得る．そしてその状態は各例により，又その発生原因に依つて異り，色々な像を呈するのは勿論であるが，患側尿管口は認められないことが多いようである．軽度なものは尿管口周囲の浮腫状の膨隆程度のみに留まるものもあるが，脱出の程度が進むにつれて，其の大きさも増し，浮腫の程度も高度となり，脱出部の状態も多様となつて来る．表面は多くは腫瘤状，浮腫状を呈し潮紅をおび，細い血管の拡張が認められ，周囲の膀胱粘膜とは明に区別出来るようである．

本症と鑑別を要するものとして，尿管下端嚢腫様拡張症 Cystische Erweiterung des vesicalen Harnleiterendes がある．

本症に於いては突出部の表面は，膀胱鏡検査でも明かなように，一般に平滑で脱出症に見られる如く乳頭状を呈することなく，突出部容積は尿管運動に従つて僅かながら変化すると言われて居る．尿管口は認められる場合もあり認められないこともある．又拡張症に於いては膀胱粘膜の血管は，中断されることなく嚢腫の頂上迄達して居るのに反し，尿管脱では斯様な変化は見られず，血管は基底部で中断され，膀胱粘膜とは明に区別されると言われている．

膀胱レ線像に於いても，いわゆる蛇頭現象なるものが見られ，組織学的検査を行えば診断は確実となることは勿論である．

治療として古くは好んで膀胱高位切開に依る脱出部の切除が行われて居たが，近時光学器械の発達と共に優秀な手術用膀胱鏡の出現に及んで，経尿道的電気焼灼法が盛んに行われるようになつた．

勿論，膀胱高位切開で手術を施行すれば，広い視野のもとで手術出来る訳である．

吾々があえて膀胱高位切開を施行したのは，本患者の経過が長期間に亘つたためか，腎水腫の所見を呈して居たので，観血的手術に傾いたものである．

結　　語

右腎水腫を伴つた右尿管脱の症例に，腎盂成形術，膀胱高位切開に依る脱出部の切除，及び電気焼灼法を施行して治癒せしめ，満足すべき結果を得たので，その概要を述べ文献的考察を行つた．

主 要 文 献

1) 秋田：日泌会誌，**18**：717，昭4．
2) 福家：皮紀要，**39**：435，昭17．
3) R. Bachrach-Wien : Handbuch der Urologie V Spezialle Urologie III p 17, 1928.
4) 市川・谷野：体性，**25**：884，昭13．
5) 市川・小野：日泌会誌，**29**：291，昭15．
6) 市川：日泌会誌，**39**：445，昭17．
7) 井尻・皮膚科泌尿器科雑誌，**20**：906，大9．
8) 稲本：皮紀要，**32**：305，昭13．
9) 稲本：日泌会誌，**29**：697，昭15．
10) K. Burger : Zeitsch. f. Urol. Chir. Bd. 20, 1926.
11) 加納：皮膚科泌尿器科雑誌，**48**：171，昭15．
12) 岸・城：臨牀外科，**10**：627，昭30．
13) 倉岡：逓信医学，**7**：136，昭30．
14) Lenko : Zenon Zeitsch. f. Urol. Chir Bd. 24, 1928.
15) Mercier　Journ. d. Urol., **19**：402, 1925.

16) Newland : Cit. Kelly ; Disease of the Kidneys, Ureters and Bladder, Vol. II, 119, New York, 1914.
17) 高橋：皮膚科泌尿器科雑誌，**28**：825，昭3.
18) 谷野：日泌会誌，**45**：627，昭30.
19) 土屋：臨床の皮膚と泌尿，**3**：118，昭13.
20) 土屋・大森・神藤：日泌会誌，**30**：62，昭16.
21) 土屋・大森・神藤：日泌会誌，**32**：119，昭17，

Fig. 1 Plain film of the renal region.

Fig. 2 Excretory urogram.

Fig. 3 Excretory urogram.

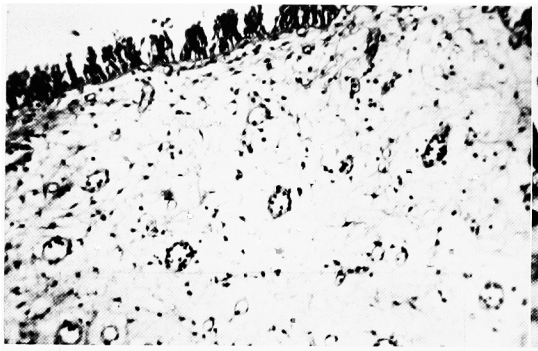

Fig. 4 Histological findings (I). Edematous submucous tissue.

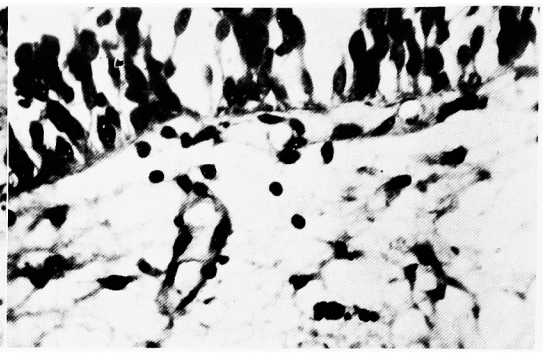

Fig. 5 Histological findings (II) High magnification.