泌尿紀要7巻7号
昭和36年7月

ミューラー管嚢胞

北海道大学泌尿器科教室（主任　辻　一郎教授）
大学院学生　能　中　陽　一
　　鶴　田　　敦

Müllerian Duct Cyst

Youichi NOUNAKA and Atsushi TSURUTA

Urological Department, Faculty of Medicine, University of Hokkaido
(Director : Prof. Ichiro Tsuji)

In 1873, Englisch reported the first case of Müllerian duct cyst at autopsy specimen.

Since then 45 cases was collected by Moore until 1953. He noted that precisely Müllerian duct cysts were only 12 cases, as Many cases of them confused with prostatic cysts or cysts of seminal vesicle.

In Japan, only one case was reported by Shimizu in 1952.

A 10-year-old boy visited a urologist in March 1959 because of urinary retention following acute dermatitis in genitalia.

Müllerian duct cyst was diagnosed by urethrocystography and rectal examination.

Anomaly of penis and right testicular retention existed as complication.

Sex chromatin test was male type. Müllerian duct cyst which histologically looked like vagina, was resected by method of transabdominal cystectomy.

ミューラー管は泌尿生殖器の原基の一部で正常には，女子では膣上部，子宮及び卵管へと分化するが，男子では遺残物としてその中枢部は睾丸附属体，末梢部は男性子宮として痕跡的に残存するだけとなる．所が極めて稀ではあるが，男子ではその末梢部遺残物が嚢胞様に拡張することがある．

1873年 Englisch が初めて剖検例でこれを発見し Cystic Müllerian duct remnant と命名報告している．爾来，1953年まで Moore は45例を集録しているが，この嚢胞は前立腺嚢胞，精嚢腺嚢胞等と混同され報告されていることが多く厳密な意味のミューラー管嚢胞はそのうちの12例に過ぎないと云う．又反対に前立腺嚢胞として報告されているものの中にミューラー管嚢胞とするのが妥当と思われるものも少なくない様である．本邦では清水（1952）の1例報告があるが詳細は明らかでない　他に田中（1953）はミューラー管を起源とする未分化中胚葉性混合腫瘍を記載している．なお，尿道下裂症特に高度のものの尿道レ線像に於て男性子宮が小膣様に拡大している所見は稀ではないが巨大な嚢胞様拡張を来たしてミューラー管嚢胞と呼ぶのに適わしいものは極めて少ない．

症　　例

中島某，10才男子．

〔家族歴〕同胞4人（男2人，女2人），本人は第3子，他の同胞には外性器に異常を認めない．

〔既往歴〕9カ月の早産児で発育も不良であつたが以後略々順調に成長した．学業成績は中の下である．

〔現病歴〕1959年3月末外陰部に瘙痒性発赤腫脹を生じ，同時に頻尿，排尿痛，血尿も起つて留萌国保西病院皮膚泌尿器科を訪れ，皮膚科的処置と共にサルファ剤内服及び膀胱洗滌により軽快した．所が，4月初に突然尿閉となり2回導尿を必要とした．膀胱洗滌及び導尿の際にカテーテルが平滑に膀胱に達する場合と途

中でつかえて入り難い場合とがあつた．以後排尿困難は消失したが後記の如き外陰部の形態異常もあることから何か尿道にも異常があるのではないかと考え尿道膀胱撮影を行つた所，膀胱の後方に後部尿道と交通を有する嚢胞像を発見したので北大泌尿器科に7月29日紹介送院された．

〔入院時所見〕身体発育は略々正常で胸部著変なし．血清梅毒反応陰性．上部尿路及び膀胱部にも異常はみられない．外陰部は陰茎が長さ 3cm で陰嚢の下1/3 の部分より突出し，且つ前方に屈曲している．そのために陰嚢は左右に分れて一見蝶形を呈している．但し外尿道口は亀頭に開口している．排尿は容易で尿線は勢いよい．陰嚢内容を触診すると，左睾丸（小指頭大），副睾丸及び精管は正常に存在するが，右睾丸は陰嚢内にはなく右そけい部に停留しており左側よりやや小さい．性染色体は陰性(男性型)であつた．直腸内触診で前立腺は触知しないが膀胱底部の稍々左寄りに直腸と膀胱との間に長い鶏卵大の平滑で弾力性軟，波動感のある嚢胞状の腫瘤をふれたが圧痛はない．尿所見は正常である．膀胱鏡的所見は小児用膀胱鏡が容易に挿入出来，膀胱内景は正常．インジゴカルミン排泄も正常であつた．残尿はOであつた．尿道鏡検査は施行出来なかつた．Intravenöse Pyelographie 及び PSP 試験は共に正常．尿道膀胱造影像は（第1図a, b）外尿道口より造影剤を注入すると略々正常の尿道及び膀胱像と共に精阜に相当する高さより後上方に鶏卵大，倒立西洋梨形の嚢胞像が現われた．但しその後に日を改めての撮影でこの嚢胞像描出不能のこともあつた点はこの疾患の興味ある点である．以上の所見から，1）ミューラー管嚢胞，2）右そけい部停留睾丸，3）陰茎畸型と診断され，1）嚢胞剔除術，2）右睾丸固定術及び，3）陰茎成形術を施行した．

〔手術所見〕嚢胞剔除術は下腹部正中切開により経腹膜的に膀胱後壁に至り膀胱の後方でやや左側に偏した所に嚢胞の頂部を発見，膀胱頂部及び嚢胞上面の腹膜を円形に切離し，以後腹膜外より嚢胞を膀胱面及び周囲組織より剥離して嚢胞の頸部に至り，2重結紮下に切断，嚢胞を剔除した．なお腹腔内に卵巣，卵管等女性々器は発見出来なかつた．

その後，睾丸固定術及び陰茎成形術を施行せる後，入院後6週で退院した．

退院時尿道レ線像は正常で排尿状態も正常であつた．

〔剔出標本〕縦に長い卵形の嚢胞で長径 4cm, 中央部の巾 3cm, 壁の厚さは 0.5cm で内面は滑沢な粘膜で被われていた．内容物は透明な液であつた．組織学的に嚢胞壁は3層よりなる．最内層は表面が角化した重層扁平上皮で，その粘膜下結合織には軽度の炎症像を認める．中間層（筋層）は平滑筋線維と結合織とが密に錯綜している．最外層は結合織とこれを被う腹膜よりなり，即ち嚢胞壁は膣壁と同様の組織構造を示していた．

本症例は外陰部の接触性皮膚炎と共に膀胱炎を招来し何らかのきつかけから急に膀胱及び後部尿道の後面に位置したミューラー管嚢胞の貯留，増大が起つて急性尿閉を来たしたのではあるまいかと考えられる．

考　　按

〔発生学〕泌尿器系と生殖器系とは密接な関係があり共に中胚葉性の総尿生殖器皺襞(common urogenital fold) より発生する．

その後，生殖堤 (genital ridge) が現われそれを被つている胚芽上皮は最初性別はなく，この時期に於いて神田 (1957) によるとミューラー溝及びミューラー管形成は体長 10cm の胎児で始めて胸椎3～4の間にみとめられるという．

その後8週（体長 13cm）の胎児になつて性が確定すると女性ではミューラー管が発展分化して行き卵管，子宮及び腟となるが，男性ではミューラー管は退化消失して僅かに遠端は男性子宮 (prostatic utricle)，近端は睾丸附属体として遺残するだけとなる．

所が男性に於いてその退化過程に障害があるとミューラー管の遠端が嚢胞様拡張を示して残存することがありこれがミューラー管嚢胞或はミューラー管遺残であり1873年 Englisch が初めて発見して以来1953年までに Moore が45例を集録していることは既述した．

〔頻度〕一般にこの嚢胞は極めて稀なものとされているが，Englisch (1873) は 70例の剖検例より5例，Springer (1898)は600例の剖検例より4例，また Moore (1937) は678例の剖検例で7例の男性子宮の嚢胞様拡張をみたという．

古い文献を集録する際，男子骨盤深部に生ずる嚢胞や腫瘍の鑑別は判然としないものが多々あり，Deming & Berneike (1944) はミューラー管嚢胞のあるものは前立腺嚢胞に含まれて報告されている事が少なくないといつている．

一方 Moore は Englisch 以来1953年まで45例を集録しているが，その中には前立腺或は精嚢腺の嚢胞も含まれていると云う．

Lloyd & Bonnett (1950) は自験例及び文献より16例を集録しているが，もし小なる嚢胞をも含めたら40例以上はあるであろうという本邦では既述の様に清水 (1952) の例のみでその他田中 (1953) がミューラー管に発生した混合腫瘍を報告している．

〔年令〕Deming & Berneike (1944)によれば19～40才というが Moore & Howe (1953) は58才及び75才の壮年，老年者例を記載し清水 (1952) の例は3カ月の乳児，自験例は10才の少年であつた．

〔症状〕前立腺腫瘍と同様に腫瘍のための機械的圧迫により経過中時々排尿異常や尿閉を来たすことが多い．また会陰部や直腸に不快感乃至疼痛を来たす事や便泌或は腹部膨満を訴えることもある．腫瘍が大きくなると時には下腹部より腫瘍を直接ふれることもある．清水の例は腫瘍のため尿管通過障害を来たして水腎と無尿を来たした．なお，外性器の畸型として尿道下裂に合併している例を Madison (1958) は報告している．自験例は尿道口は亀頭に開口していたが陰茎の屈曲と陰嚢分離を伴つていた．

〔診断〕腫瘍の存在する解剖学的位置は膀胱後壁と直腸との間の深部であるので仲々確実な診断を下すのは困難である．

診断には直腸内触診，膀胱鏡的検査，尿道鏡的検査及びレ線写真が応用される．

Deming & Berneike (1944) は①直腸内触診検査に於いて腫瘍は正中線上で対称的に前立腺の丁度上方にふれ，②前立腺は正常であつて問題の腫瘍と無関係である，③尿道の膀胱鏡的所見で腫瘍が膀胱腔内に飛出しており，両側尿管は対称的に外側に位置が移動していることが多い．尿道鏡的に男性子宮の入口がやや拡大を示すことと正常に見えることとある．また，男性子宮の入口より嚢胞内容の流出や出血を認めることもある．④嚢胞内液は精子，寄生虫或は悪性腫瘍細胞等を含まない．また陳旧性血様液であることもある．⑤エヒノコックス抗原に対する皮膚反応陰性．⑥病理組織学的特徴として，(イ)嚢胞内面上皮は立方形或は低円柱形で，時に Cystoadenoma の様相を呈することがある，(ハ)前立腺組織からは独立していること等があげられている．

Begg (1936) もミューラー管嚢胞としての条件として① Cystoadenoma を示す．②上皮は立方形である．③嚢胞と膀胱後壁との間に密接な関係があること．④腫瘤は前立腺組織とは無関係にあるということ等をあげている．

なお，文献上レ線写真の特徴として，①膀胱単純写真で軟かい組織の陰影を示す．②尿道膀胱写真では膀胱頸部の歪み及び膀胱が前方に偏位を示すという．また，自験例の如く嚢胞内に造影剤が入れば確実であり，この際は後部尿道の精阜に相当する高さより膀胱の後面に倒立西洋梨形に描出される．③排泄性腎盂撮影でも時に腫瘤による尿管下部の圧迫や膀胱への圧迫像を示すこともある．④穿刺による嚢胞造影：嚢胞を直接穿刺し内容物を吸引したのちに造影剤を注入して造影する．なお，内容物吸引後にはそれまであつた排尿障害の症状が消失することが診断の助けになる．

〔鑑別診断〕ミューラー管嚢胞は隣接した前立腺や精嚢腺より発生する嚢胞と鑑別を要する．Deming & Berneike (1944) によれば，①前立腺嚢腫は(イ)直腸診で前立腺組織に一致して直接ふれる．膀胱鏡的には嚢腫が後部尿道或は膀胱に飛出している．(ロ)原則として嚢腫は小さい (ハ)通常，他の前立腺疾患を合併しているといい，また②精嚢腺嚢腫は(イ)直腸診で前立腺は通常正常である，(ロ)嚢腫は通常側方に位置している．(ハ)大いさは種々で非常に大きいものもある．(ニ)内容液中には屢々精子を含んでいるといい，これに対し③ミューラー管嚢胞は(イ)直腸診で前立腺は通常正常である．(ロ)嚢胞は通常正中線上に位する．(ハ)大いさは通常相当に大きい．(ニ)内容液中には精子を含まない事等により鑑別出来るという．

〔病理学的所見〕肉眼的所見：嚢胞壁は膀胱後壁と密着していて剝離困難のことが多い 大いさは色々で男性子宮が僅かに拡張した程度か

らフットボール大，或はそれ以上に大きいものまであり Moore & Howe (1953) の報告例では 5000cc の内容物をみたという．内容物の性状は色々で蒼白透明色，赤灰色，チョコレート色の液体，時には凝固したコロイドを含む (Coppridge 1939) ものもある．内容物には赤血球，白血球，アルブミン．コレステリン及び脂肪等を含む．割面は単胞性乃至は多胞である．嚢胞壁は平滑筋線維を含む層状の膠原結合織よりなつている．厚さは 2～3mm でゴム様の硬さである．顕微鏡的所見：内面は低円柱状，立方状或は扁平上皮で被われている．しかし上皮のない例もある (Smith 1872 ; Fiske 1898)．中間層に筋組織を有し，最外層には結合織があり，元来発生学的に腟上部になるべきものであるのでこれと組織構造は類似しているわけである．

〔合併症〕①嚢胞圧迫による上部尿路通過障害～水腎症．②嚢胞内結石 (Moore & Howe) ③合併畸型として尿道下裂症があげられる．

〔治療〕治療方法には保存的療法と根治的療法とがあるが前者は再発し易い

I 保存的療法

1. 嚢胞内容吸引法 (Smith 1872 ; Fiske 1898) Fiske の例では直腸より穿刺吸引を行ない再発をみなかつた．また，Smith & Fiske は内面に上皮を有していない例では吸引を繰り返すことにより全治するという

2. 嚢胞内容排液法 (Lubash 1929 ; Boshamer 1935 ; Lloyd & Bonnett 1950) Lloyd & Bonnett によれば小さな嚢胞では内視鏡的に開口部を切開し或は電気凝固を加えるとよいといい，Lubash 及び Boshamer は小なる嚢胞で成功している．

3. 嚢胞マッサージ法 (Landes & Ranson 1949) 経直腸的に嚢胞を週2回マッサージする．

4. 嚢胞内薬液注入法 (Landes & Ranson 1949) 開口部が広いときには外尿道口より或は経尿道的に嚢胞にカテーテルを挿入して収斂剤を注入する．

II 根治的療法（嚢胞剔除術）

前立腺手術と同様な到達経路により行われる．

1. 腹式手術：Hennessey (1939) の例ではこの到達径路だけでは完全に剔出出来ず，後日会陰式再手術を行なつているというが，Mc Kenna & Kieffer (1939) は 3.5才男児に，また Moore & Howe (1953) は58才の例で成功しており，自験例もこの径路で腫瘤を略々完全に切除後再発なく経過良好である．

腹式到達では腫瘤の末端まで追跡することは解剖学上困難な事であり，この際の径路のみ後述の他の径路を併用しなければならない．

2. 恥骨上式手術：Coppridge (1939) は恥骨上式にて嚢胞の大半を剔出し残部は電気凝固することにより再発をみなかつた．一方，Deming & Berneike (1944) は恥骨上式に嚢胞を全剔出するためには周囲の前立腺，精嚢腺及び精管をも一緒に除去しなければならなかつたといい，Lloyd & Bonnett (1950) も最初恥骨上式に行なつたが失敗し，後に会陰式により嚢胞を除去することが出来たという．

即ちこの到達径路では囲囲の組織の犠牲なくしては嚢胞の全剔出は困難である．

3. 会陰式手術：古くは Gaza (1923) がこの径路を採用しているが，その際に左精嚢腺も剔出したという．以後，Culbertson (1947), Hennessey (1939), Moore & Howe (1953) の報告がある．

他の径路で失敗した場合にこの径路が最終径路として採用されている事の多い点からもミューラー管嚢胞の全剔には最も適切な径路であると思われる．

治療法は以上の如く，保存的療法と根治的手術法とに大別されるが前者では再発が多く，後者では骨盤深部の操作であり，特に嚢胞を完全に剔除しようとすれば周囲の精嚢腺，前立腺，精管，膀胱或は直腸等を損傷する恐れも少なくない．我々は腹式に嚢胞の頸部近くまで追求して結紮切除したのであるが，この様に若年者の場合には必ずしも全剔ということにこだわらず大部分を切除して周囲の器管を保護した方が賢明とも考えられる．

結　　語

10才男児．外陰部皮膚炎に引続いて尿閉を来たしたミューラー管嚢胞の1手術治験例を報告した．本例は一側潜伏睾丸及び陰茎畸型を合併していた．

ミューラー管嚢胞は本邦文献上極めて稀なものであるので聊か文献的考察を試み，根治的手術療法の際には周囲器官の損傷防止に注意す可き事を述べた．

文　　献

1) Arey : Development Anatomy, Saunders Co., Philadelphia, Pa.
2) Begg, R. C. massive Cystadenoma of müllerian duct, Brit. J. Urol., 8 1936.
3) Boshamer, K. Utrikelcysten, Ztschr. f. Urol., **29** : 542, 1935.
4) Coppridge, W. M. : Müllerian duct cysts, South. Med. J., **32** : 248, 1939.
5) Culbertson, L. R. : Müllerian duct cyst, J. Urol., **58** 134, 1947.
6) Culver, H. & Baker, W. J. : extravesical tumors in the male causing interference with urination, Trans. Amer. Asso, of Genito-urinary Surg. **21** 285 & 327, 1928.
7) Deming, C. L. : complete urinary obstruction due to hydatid cyst, J. Urol., **10** 1, 1923.
8) Deming, C. L. & Berneike, R. R. : Müllerian duct cysts, J. Urol., **51** . 563, 1944.
9) Emmett J. L. & Braasch, W. F. : Cysts of the prostatic gland, J. Urol., **31** : 236, 1936.
10) Englisch, V. : über Cysten der hinteren Blasenwand bei Männer, Med. Jahrb., Vienna, 1875.
11) Fiske, A. L. : a cyst of the right vesicula seminalis ; aspiration by rectum, Ann. Surg., **28** 652, 1898.
12) Guiteras, R. : quoted by Coppridge.
13) Heller, J. & Sprinz, O. Beiträge zur vergleichenden und pathologischen Anatomie des Colliculus seminalis, Ztschr. f. Urol. Chirur., **7** 196, 1921.
14) Hennessey, R. A. : Müllerian duct cysts, J. Urol., **42** 1042, 1939.
15) Howard, F. S. Hypospadias with enlargement of prostatic utricle, Surg. Gynec. & Obst., **86** 307, 1948.
16) Huggins, C. B. : the Syndrome of diverticulum of the spermatic system in the neighbarhood of the prostate obstructing the neck of the urinary bladder, J. Urol., **24** 100, 1930.
17) 神田嘉秀（慈大） 人胎芽ミューラー管発生とその発育経過，日産婦会東京地方会々報，6巻；1号，22，1957.
18) Landes, R. R. & Ranson, C. L. : müllerian duct cysts, J. Urol., **61** 1089, 1949.
19) Lubash, S. : Cyst of prostatic utricle, Am. J. Surg., **7** : 123, 1929.
20) Lloyd, F. A. & Bonnett, D. : Müllerian duct cysts, J. Urol., **64** 777, 1950.
21) Madison : müllerian duct remnant, J. Urol., **80** 194, 1958.
22) Mc Kenna, C. M. & Kieffer, J. H. congenital enlargement of prostatic utricle with inclusion of ejaculatory ducts and seminal vesicles, Trans. Am. Assoc. Genito-Urinary. Surg., **32** 305, 1939.
23) Michalov, N. A. Cyste des müllerschen Ganges, Ztschr. f. Urol., **2** : 848, 1908.
24) Moore, R. A. : pathology of the prostatic utricle, Arch. path., **23** 517, 1937.
25) Moore, V. & Howe, G. E. : Müllerian duct remnants in the male, J. Urol., **70** : 781, 1953.
26) Rolfe Cystic tumor of the seminal vesicle : undescended left testicle, Lancet, London, **2** 782, 1876.
27) 清水等：ミューラー管嚢腫の1例，日泌尿会誌，**43** : 78，1952.
28) Smith, E. & Strasberg, A. Müllerian duct cyst in a male, Canadian Med. Assoc. J., **52** 160, 1945.
29) Smith, N. R. hydrocele of seminal vesicle, Lancet, **2** : 558, 1872.
30) Springer, C. : Znr Kenntnis der Cystenbildung aus dem utriculus postaticus,

Ztschr. Heilk., **19** 459, 1898.

31) 田中朝夫・他　男性幼児小骨盤腔内に発生したミューラー管胎児性残遺を起源とする未分化中胚葉性混合腫瘍の1例，日外会誌，**54**：411.,1953.

32) Von Gaza, W. Cyste des persistierenden müllerschen ganges, Arch. f. Klinik, Chirur. **126** : 503, 1923.

33) Wesson, M. B. : Cysts of the prostate & urethra, J. Urol., **13** : 605, 1925.

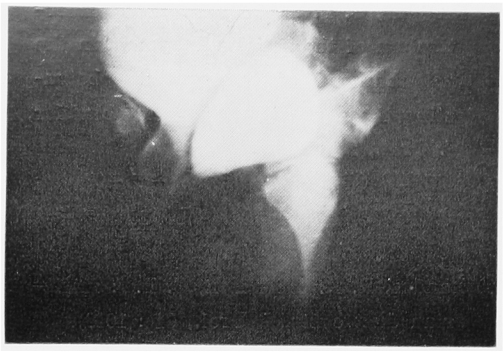

第 1 図　a

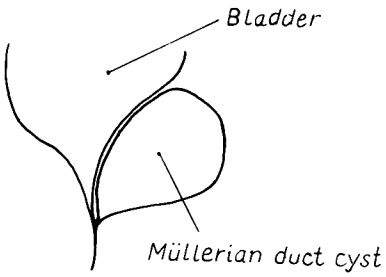

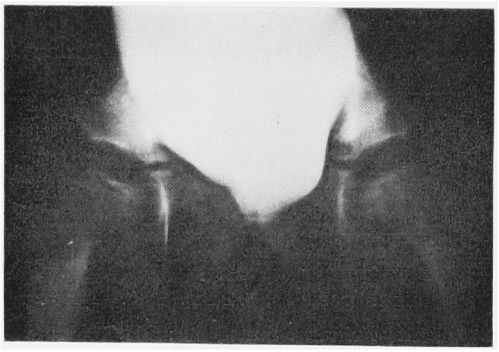

第 1 図　b

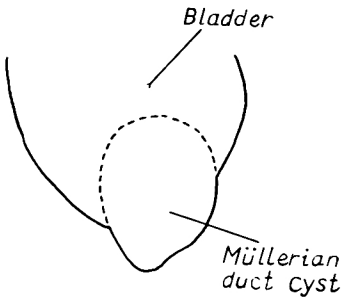

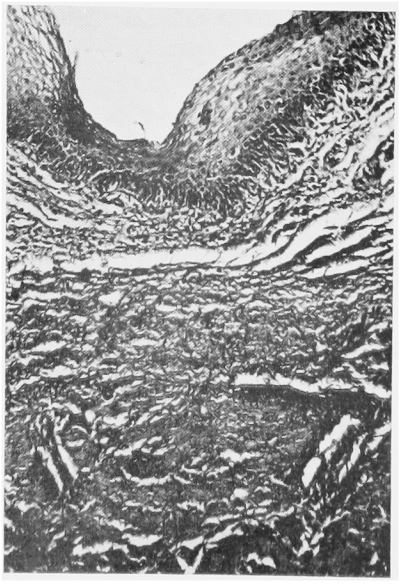

第 2 図