精巣腫瘍治癒過程でAFP高値が遷延した2症例

船橋　亮，槙山　和秀，土屋ふとし，杉浦　晋平
三好　康秀，岸田　健，小川　毅彦，上村　博司
矢尾　正祐，窪田　吉信
横浜市立大学大学院医学研究科泌尿器病態学

TWO CASES OF TESTICULAR TUMORS WITH HIGH α-FETOPROTEIN LEVELS: A CASE REPORT

Makoto Funahashi, Futoshi Tuchiya, Kazuhide Makiyama, Shinpei Sugiura, Yasuhide Miyoshi, Takeshi Kishida, Takehiko Ogawa, Hiroji Uemura, Masahiro Yao, Yoshinobu Kubota
The Department of Urology, Yokohama City University School of Medicine

Two patients with testicular tumors whose serum α-fetoprotein (AFP) persisted to show an abnormally high concentration are reported. Case 1: A 42-year-old male who had been suffering from chronic hepatitis, underwent left high orchiectomy for a left testicular tumor in 1998. Diagnosis was an authentic stage I seminoma. In 2002, chemotherapy was performed for a metastatic seminoma revealed as a solitary mass in the mediastinum by radiographic studies, and histologically confirmed to be a metastatic seminoma. Although lymph nodes were gradually reduced in size, the serum AFP and transaminase levels remained at an abnormally high concentration. The subfraction profile with lens culinaris hemagglutinin (LCA) revealed elevation of only peak 1 which implied that the chronic hepatitis was due to liver dysfunction. After a 10-month follow-up the levels of both AFP and transaminase decreased, and the patient was disease-free.

Case 2: In 2002, a 30-year-old male underwent left high orchiectomy for a left testicular tumor, and histological examination revealed seminoma, immature and mature teratoma, embryonal carcinoma. The serum AFP was elevated to 45 ng/ml. Diagnosis was authentic stage I. After 2 courses of chemotherapy, the serum AFP remained at an abnormally high concentration. However, there were no new lesions. The serum AFP level was not elevated in any of the family members. The subfraction profile with LCA revealed elevation of only peak 1, which implied that there were no viable lesions. After a 24-month follow-up AFP was about 20 ng/ml and the patient was disease-free.

(Hinyokika Kiyo **51**: 133–137, 2005)

Key words: Testicular tumor, AFP LCA subfraction

緒　言

精巣腫瘍において α-フェトプロテイン（AFP）は重要な腫瘍マーカーであり，診断のみならず治療効果判定や再発の指標として，治療方針にも大きな影響を及ぼす．しかしながら，AFPは種々の肝疾患においても上昇することが知られており，肝疾患合併症例においてはその評価に悩まされることもある．また家族性高AFP血症も存在し，さらに評価を困難としている．近年になり，AFP分画を測定することでその判定を試みる研究が行われている．今回われわれは，精巣腫瘍の治療過程でAFP高値が遷延した2症例を経験し，そのAFP分画より腫瘍依存性の上昇ではないと判断しえたため報告する．

症　例

症例1

患者：42歳，男性

主訴：精巣腫瘍縦隔転移

既往歴：29歳 appendectomy，37歳C型肝炎指摘（未治療）

家族歴：母にC型肝炎

現病歴：1998年左陰嚢腫大自覚し，他院受診．左精巣腫瘍の診断で左高位除精術施行．病理学的診断はseminoma，pT1N0M0，stage I．以後3年間再発なし．2002年秋に健診で胸部異常腫瘤影を指摘され，翌2月に他院で縦隔腫瘤生検し，seminoma縦隔転移と診断された．治療前のLDH 464 mg/dl，AFP 10.0 ng/ml，HCG-β 0.1 ng/mlであった．PEB（bleomycin

＋etoposide＋cisplatin)，PE (cisplatin＋etoposide) 各1コース施行し腫瘤は縮小傾向にあったが，肝機能障害出現し，腫瘍マーカーも正常化後 AFP が 40.6 ng/ml まで再上昇し高値遷延したため，精査加療目的に当科紹介受診，6月23日入院となった．身体所見上異常を認めず　右精巣は触診上正常であった．血液生化学的検査では GOT 110 IU/l，GPT 116 IU/l と高値を認め AFP 40 ng/ml，HCG-β ＜0.1 ng/ml であった．再度全身検索施行したが，画像上新病変を認めず，評価病変である後縦隔腫瘤も化学療法施行前と比較し縮小率99.1％とほぼ CR であった (Fig. 1A, B)．また化学療法施行後より肝機能障害が増悪傾向にあるため，C型肝炎の活動性を評価したところ HCV 定量411，チモール混濁反応 4.8 U (正常 0.5～6.5 U)，硫酸亜鉛混濁反応 9.0 U (正常 2.3～12 U)，ヒアルロン酸 160 ng/ml (正常 59 ng/ml 以下) と活動性の上昇が示唆された．AFP の LCA 分画測定結果は，AFP 40.8 ng/ml，L1 分画91.4％，L2 分画0.0％，L3 分画8.6％であった．以上の結果より，化学療法による肝機能障害からC型肝炎の活動性が惹起されたことによる AFP の上昇の可能性が高いと判断した．化学療法による効果がほぼ CR であり，追加加療することで肝機能障害を増悪する危険性も強いため外来での経過観察の方針となり，7月8日軽快退院した．10カ月経過現在，再発なく経過しており，肝機能障害の改善に伴い AFP 値も減少した (Fig. 2)．その後も GOT 79 IU/l，GPT 88 IU/l と遷延認めるものの AFP は 13.4 ng/ml まで下降している．

症例2

患者：30歳，男性

主訴：左精巣腫大

既往歴：統合失調症で加療中

家族歴：母にC型肝炎

現病歴：2002年6月19日左精巣腫大を主訴に当科紹介受診し，手術目的に入院となった．血液生化学的検査上特に異常を認めず，LDH 156 mg/dl，AFP 45 ng/ml，HCG-β ＜0.1 ng/ml であった．6月26日左高位除精術施行し，病理学的検査の結果 seminoma,

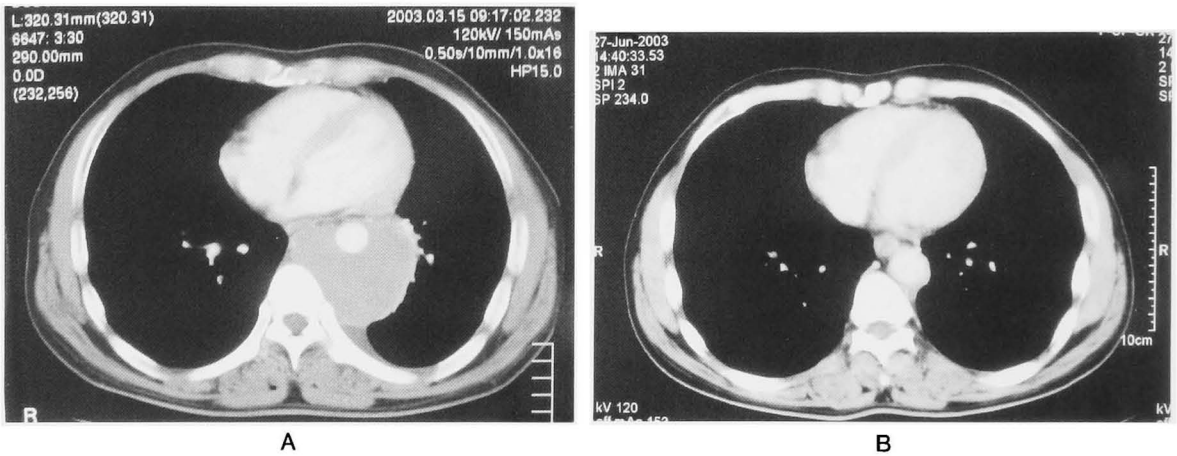

Fig. 1. A: Computed tomography before chemotherapy revealed a tumor mass in the posterior mediastinum (8.0 × 6.8 cm). B: Computed tomography after chemotherapy revealed the tumor mass to be reduced (0.5×1.0 cm).

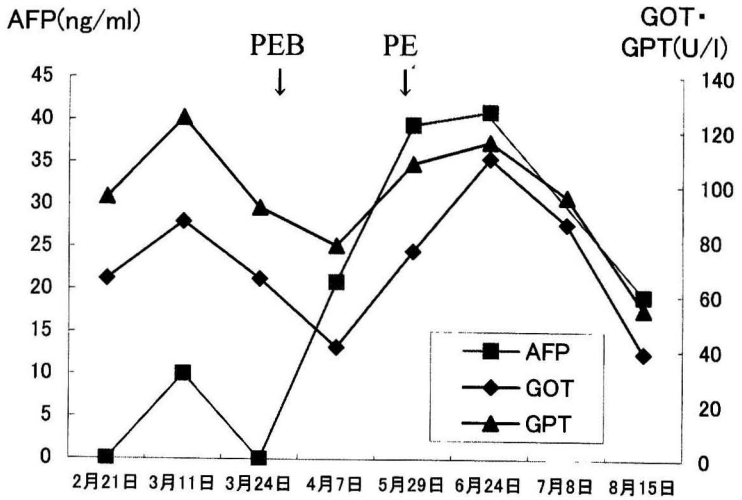

Fig. 2. The change of AFP, GOT, and GPT.

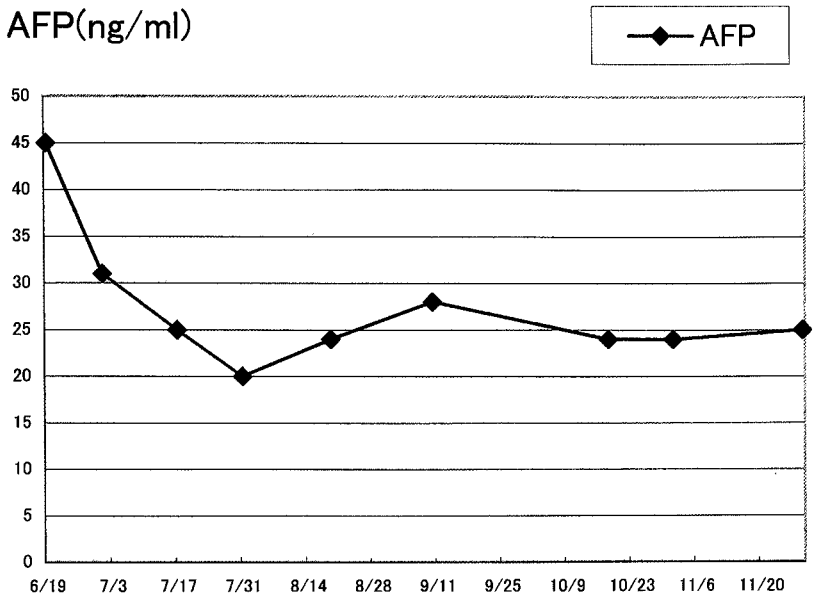

Fig. 3. The change of AFP.

immature teratoma/mature teratoma, embryonal carcinoma, pT1N0M0S1, stage I との診断をえた．術後 AFP は 20 ng/ml まで下降した後横ばいとなり，adjuvant therapy として BEP 2コース施行後も，AFP 20 ng/ml 前後で推移した．画像上も新病変なく，家族性高 AFP 血症の検索のため両親より AFP 測定したが正常範囲内であった．9月5日 AFP LCA 分画測定し，AFP 29.1 ng/ml，L1 分画98.2%，L2 分画0.0%，L3 分画1.8%の結果であった．9月10日から VIP (vinblastin＋ifosfamide＋cisplatin) 1コース追加したが AFP 値は横ばいで推移した．化学療法休薬中にも AFP 上昇を認めず，画像上も新病変ないため，精巣腫瘍残存による AFP の上昇の可能性は低いと判断し厳重経過観察の方針となり，10月10日軽快退院した．2年間経過し，再発を認めないが AFP は 20 ng/ml 台で推移している (Fig. 3)．

考　　察

精巣腫瘍において腫瘍マーカーは診断　治療効果判定　経過観察などにその有用性が認められている．特に AFP は非セミノーマの50～70%が陽性を呈するとされ，HCG-β と同様臨床上不可欠のマーカーである[1]　AFP は1957年 Bergstrand らにより濾紙電気泳動上アルブミンと α1 グロブリンの間に泳動される胎児性蛋白として初めて報告された[2]　1964年には Tatarinov らが肝癌患者血清中にも存在することを証明し，以来肝癌の診断，予後の判定などに広く応用されている[3]　遠藤らによれば，肝細胞癌で約90%，急性肝炎で約20%，肝硬変で約50%の症例において AFP の異常高値が認められるという[4]　また肝癌以外にも，胃癌，膵癌，胆道癌，悪性奇形腫，肺癌などにおける高 AFP 血症の報告がなされている．加えて，常染色体優性遺伝の AFP 高値家系を Ferguson-Smith らが1984年に報告，提唱した遺伝性高 AFP 血症 (hereditary persistence of α-fetoprotein : HPAFP) という概念も浸透しつつある[5]　したがって，特に肝疾患合併の精巣腫瘍症例においては AFP 値の上昇が肝疾患によるものか否かを鑑別する必要があると指摘されてきた．しかしながら慢性肝疾患における血中 AFP 値は，トランスアミナーゼなどの一般肝機能検査値とは必ずしも相関しないこと[6]や，常に高値の異常を示すタイプ，スパイク状に一過性の上昇を認めるタイプ，動揺を示しながら軽度から中等度の異常値を示すタイプと多彩なパターンがあることが示されている[4]　さらに，抗癌剤による肝細胞障害による可能性や，遺伝性高 AFP 血症の可能性もあるため，臨床上血中 AFP 値の上昇の原因を判断するのが困難な症例も少なくない．

AFP は分子量約7万の糖蛋白質で，異質性 (heterogeneity) がほとんどないとされているが，1分子あたり1個のアスパラギン酸結合型の複合型糖鎖を有しており，このN末端より232番目のアスパラギン糖鎖構造の相違によりレクチン親和性に差が認められることが知られている[4,7]　また，木幡らによると，マンノース核につくbisecting GlcNAcの存在によりコンカナバリンA (Con A) との結合が阻害され，フコースの存在によりレンズマメレクチン (LCA) との結合性が左右されるとされている[8,9]　AFP を Con A や LCA に対する親和性の違いから見るとそれぞれ2分画 (Con A 結合型と非結合型)，3分画（レクチン結合型，弱結合型，非結合型）に分かれるとされ[10]，その分画パターンの検討で，Con A では肝細胞癌と転移性肝癌や yolk sac tumor との鑑別に，LCA では肝細胞癌と肝硬変の鑑別に有用との報告も

なされている[4] さらにCon AによるAFP分画の測定が肝炎と精巣腫瘍の鑑別に有用との報告もある[11] しかしながらCon Aでのyolk sac tumorの特徴は，結合型が約50%の特異性を示すこととされている[4]が，肝細胞癌では約80%，転移性肝癌でも約50%とする報告[12~14]があり，特異的と言えず，精巣腫瘍への応用は困難と考えられる．

一方，LCAによるAFP分画では，非結合性分画(L1: non-reactive)，弱結合性分画(L2: weakly reactive)，結合性分画(L3: strongly reactive)に分けられ，肝硬変・慢性肝炎などの良性肝疾患ではL1分画が主であり，転移性肝癌 卵黄嚢腫瘍・AFP産生腫瘍ではL2分画が，肝細胞癌 急性肝炎・慢性肝炎増悪時にはL3分画の増加を認めるとの報告がある[15] また石黒らの検討により，L2分画の発現に関与するfucosyl-bisecting GlcNAc型糖鎖の存在が確認され，肝由来のAFPはこれをもたず，yolk sac tumorでは全例にL2分画の上昇が認められ特異性 感受性に関しても問題がないと示されている[16] また，精巣癌(非セミノーマ)でAFP高値を示す20例で1例を除くすべての症例でL3分画が50%以上であった(中央値71.9%，1例のみ1.1%)との報告もある．いずれにせよ，精巣癌においてL1分画が上昇するとの報告はわれわれが検索しえた限りではなされていない．

今回のわれわれの症例では，両者ともにL1分画が上昇しており，症例1では画像上評価病変は著明に縮小し，肝逸脱酵素の上昇と共にAFPが上昇し，休薬により肝機能の回復に伴いAFPも下降したことから，化学療法による肝障害により慢性C型肝炎の活動が惹起されAFPが上昇したと判断した．症例2では画像上新病変もなく休薬中にもAFPが上昇しないこと，baselineを20前後に設定するとAFPの術後の減少が半減期に乗ることなどより，遺伝性高AFP血症の可能性も疑い検索したが，はっきりとした原因は判明しなかった．少なくとも精巣腫瘍によるAFP上昇の可能性は低いと判断し，特発性高AFP血症といえるような病態を想定し，外来厳重経過観察の方針となった．2症例とも現在まで再発なく経過しておりわれわれの判断が妥当であったと考えられる．

精巣腫瘍におけるAFPレクチン親和性分画比の有用性についてはまだ統一的な見解がえられていない．われわれはL1分画に注目することで精巣腫瘍の残存・再発についての知見がえられるのではないかと推測する．同様の症例に対する今後の集積・検討が待たれる．

結 語

精巣腫瘍治癒過程でAFP高値が遷延した2症例について，AFPレクチン親和性分画比による検討を含めて報告した．

文 献

1) 町田豊平，山崎春城：AFP．泌尿器外科 **4**：1083-1087，1991
2) Bergstrand CGQ and Czarb : Paper electrophoresis study of human fetal serum protein with demonstration of a new protein fraction. Scand J Clin Lab Invest **9**: 277-286, 1957
3) Tatarinov YS :Detection of embryospecific α-globulin into the blood sera of patients with primary liver tumor. Vopr Med Khim **10**: 90-91, 1964
4) 遠藤康夫，飯野四郎，宮崎 純：α-fetoprotein (AFP)．日臨 **48**：949-952，1990
5) Ferguson-Smith MA, May HM, Aitken DA, et al.: Hereditary Persistence Of α-fetoprotein [HPAFP]; linkage studies with chromosome 4 markers. Cytogenet Cell Genet **37**: 469, 1984
6) 岩佐 博，青木孝允：血清A-fetoprotein値と肝機能検査成績との関連性について．総合臨 **24**：2990-2993，1975
7) Ruoslahti E, Engvall E, Pekkala A, et al.: Developmental changes in carbohydrate moiety of human alphafetoprotein. Int J Cancer **22**: 515-520, 1978
8) Yoshida H, Mizuochi T, Ishii M, et al.: Structure of the asparagin-liked sugar chains of α-fetoprotein purified from human ascites fluid. Cancer Res **40**: 4276-4281, 1980
9) Yamashita K, Hitoi A, Tsuchida Y, et al.: Sugar chain of α-fetoprotein produced in human yolk sac tumor. Cancer Res **43**: 4691-4695, 1983
10) 宮崎 純，遠藤康夫，織田敏次：Cross immuno-affino-electrophoresisによるα-フェトプロテインのレクチン親和性の分析．肝臓 **51**：1559-1568，1981
11) 飛田収一，川喜田睦司，大石賢二，ほか：睾丸腫瘍の化学療法時におけるα-フェトプロテイン(AFP)疑陽性について．泌尿紀要 **32**：1859-1866，1986
12) Sugantha G, Tse-Ling F and Mary A: Concanavalin a affinity of α-fetoprotein its use in differentiating tumors. Am J Clin Pathol **8**: 722-724, 1987
13) Buamah PK, Cornell C and Skillen AW: Affinity chromatography used in distinguishing α-fetoprotein in serum from patients with tumors of hepatic parenchyma and of germ cells. Clin Chem **30**: 1257-1258, 1984
14) 石黒達也，福井正憲，杉立市兵衛，ほか：AFP分画の臨床的意義．癌の臨 **31**：611-615，1985
15) 中逵弘能，辛島 尚，橋根勝義，ほか：14年後に肺転移をきたした精巣癌の1例．西日泌尿 **60**：551-553，1998
16) 石黒達也，吉田吉信：ヨークサック腫瘍のα-

フェトプロテイン（AFP）分子異性に関する研究
—卵黄嚢由来のAFPとの比較．日産婦会誌 **43**：
391-398，1991

(Received on March 29, 2004
Accepted on September 10, 2004)