G-CSF 産生膀胱扁平上皮癌の1例

清水　信貴*，宮武竜一郎**，江左　篤宣
NTT 西日本大阪病院泌尿器科

SQUAMOUS CELL CARCINOMA OF BLADDER PRODUCING GRANULOCYTE COLONY-STIMULATING FACTOR (G-CSF): A CASE REPORT

Nobutaka SHIMIZU*, Ryuichiro MIYATAKE** and Atsunobu ESA
The Department of Urology, NTT West Osaka Hospital

A case of bladder squamous cell cancer producing granulocyte colony-stimulating factor (G-CSF) is reported. A 55-year-old female presented with macroscopic hematuria and urinary frequency. Cystoscopy demonstrated a large bladder tumor. Computerized tomography and magnetic resonance imaging of abdomen and pelvis showed bladder muscular invasion, but did not reveal any metastasis. Laboratory examination showed leukocytosis of 23,600/mm^3 and a high value of granulocyte colony-stimulating factor (G-CSF) 77 pg/ml in the peripheral blood. She was diagnosed with bladder tumor 52 months ago, but did not seek further medical attention. The leukocyte count at that point was 10,700/mm^3 Radical cystectomy was performed. The histopathological diagnosis was well differentiated squamous cell carcinoma. Immunohistochemical examination was positive for G-CSF. After surgery the leukocyte count and value of G-CSF in the peripheral blood decreased to the normal range. There has been no recurrence of cancer for 10 months after surgery without any adjuvant therapy.

(Hinyokika Kiyo **51**: 121–124, 2005)

Key words: Bladder cancer, Granulocyte colony-stimulating factor, Squamous cell cancer.

緒　　言

G-CSF 産生悪性腫瘍は種々の臓器，組織型が報告されており，尿路上皮癌における報告も少なくない．本邦における G-CSF 産生膀胱癌43例の報告では非常に予後不良な腫瘍と考えられ，生存報告例は9例にすぎない．われわれは膀胱腫瘍の診断から治療まで，4年5カ月経過したにもかかわらず根治術を施行しえた G-CSF 産生膀胱扁平上皮癌を経験したので報告する．

症　　例

患者：55歳，女性

主訴：肉眼的血尿，頻尿，排尿困難

既往歴：22歳，腎結石

職業歴：美容師

家族歴：特記すべきことなし．

現病歴：1999年3月29日無症候性肉眼的血尿を主訴に当科受診した．膀胱腫瘍と診断したが，その後精査を拒否し，ときどき血尿出現するも来院しなかった．徐々に頻尿・排尿困難出現し，慢性尿閉となり2003年8月4日当科を再診した．膀胱後壁　膀胱頸部　後部尿道にわたる8×6大の腫瘤性病変を認め，8月19日精査加療目的で入院となった．

入院時現症：身長 150.2 cm，体重 46.4 kg，体温 36.0°C，脈拍82/分，血圧 120/68 mmHg．理学的所見に異常を認めなかった．

入院時検査所見：末梢血液像 WBC 23,600/mm^3 (Neutro 87.4%，Baso 0.2%，Eos 0.2%，Mono 3.4%，Lymph 8.2%)，RBC 389×10^4/mm^3，Hb 11.6 g/dl，Ht 34.9%，PLT 33×10^4/mm^3　血液生化学検査 CRP 1.2 mg/dl，その他に異常所見は認められなかった．尿検査 pH 8.0，蛋白（2＋），糖（−），RBC 10/hpf，WBC 多数/hpf．尿細胞診 suspicious（SCC 疑い）であった．1999年3月の WBC は 10,700/mm^3 であった．

画像所見：静脈性腎盂造影（IVP）では，上部尿路に異常を認めず，膀胱内に陰影欠損が認められた．腹部 CT では膀胱左側壁より内腔に突出し，不均一に造影される 8×6 cm 大の腫瘤を認めた．MRI では CT と同様，左側壁より膀胱内腔に突出する腫瘍を認め（Fig. 1），膀胱筋層は腫瘍基底部で途切れるが，膀胱外縁像に不整は認められなかった．骨盤内リンパ節腫大は認められず，胸部 CT，骨シンチでは転移巣は

* 現：近畿大学医学部泌尿器科
** 現：みやたけ泌尿器科

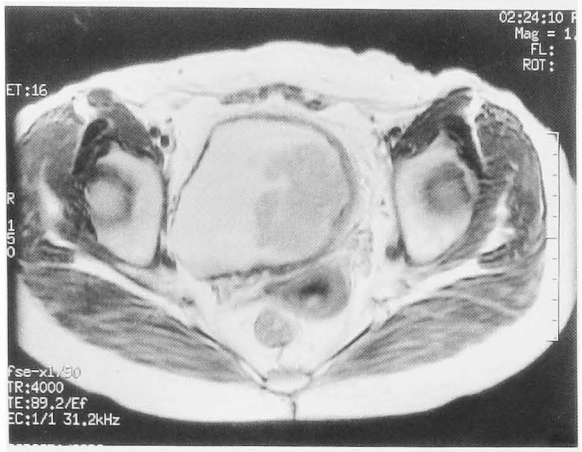

Fig. 1. Pelvic MRI showed a large bladder tumor.

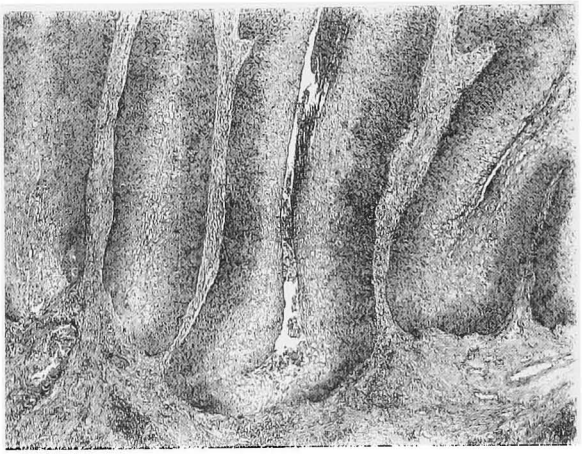

Fig. 2. HE staining (×100) showed squamous cell carcinoma.

認められなかった.

臨床経過：入院時検査で CRP が高くなく，白血球数増加 (23,600/mm^3) を認め，数日後再検したが 17,500/mm^3 と依然高値を示したため，G-CSF 産生腫瘍を疑い血中 G-CSF を測定したところ，77 pg/ml (正常値 30 pg/ml 以下) と高値を示した. SCC (squamous cell carcinoma related antigen) は 4.0 ng/ml (正常 0～1.5 ng/ml) であった.

8月20日経尿道的膀胱生検を施行した. 膀胱内は広基性非乳頭状で表面は不整,一部壊死組織が認められた.

組織結果では，被覆粘膜は軽度の不全角化を伴い乳頭状に肥厚増生を示す重層上皮からなり，移行上皮は認められなかった.

重層上皮の層分化はおおむね保たれ，細胞異型は乏しいが，所々で増殖帯の不規則な肥厚と層形成の乱れ，単細胞角化細胞の出現が認められ，疣状癌を含む高分化扁平上皮癌と診断した (Fig. 2). 抗 G-CSF モノクローナル抗体による免疫染色では，腫瘍基底部付近の細胞胞体に弱陽性が認められた (Fig. 3).

9月3日に膀胱全摘除術 (子宮，卵巣合併切除)，

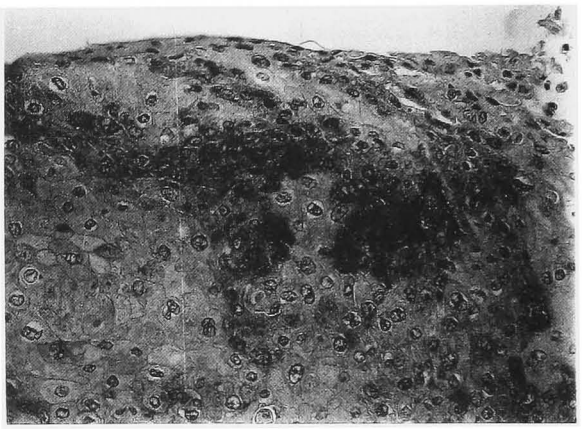

Fig. 3. Immunohistochemical staining using anti-granulocyte colony-stimulating factor (G-CSF). It was positive for G-CSF.

回腸導管造設術を施行した.

術後経過良好で白血球数は術後5日目で 15,800/mm^3，術後19日目で 9,100/mm^3，術後76日目で 8,000/mm^3 となり，G-CSF は術後33日目で 10 pg/ml 以下となった (Fig. 4). 病理組織所見は SCC

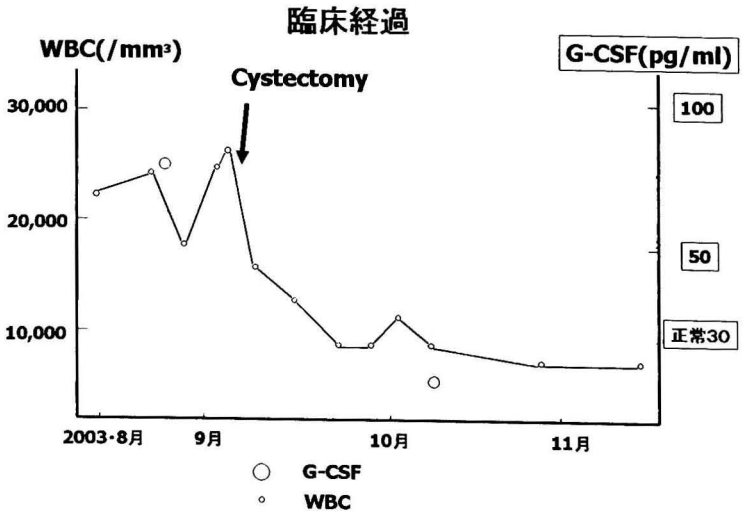

Fig. 4. Clinical course and change of leukocyte count and value of G-CSF.

Table 1. Case of bladder cancer producing G-CSF in Japan

No.	報告者	報告	年齢	性別	病理診断	最高白血球数 (/μl)	血中 G-CSF (pg/ml)	治療	予後
1	Ito	1990	48	M	TCC, G3	14,100	2,539	Chemo, RT	死亡（3カ月）
2	坂内	1992	85	M	TCC, G3	21,200	630	施行せず	死亡（9カ月）
3	小友	1993	60	M	TCC, G3, pT4N0	64,900	131	TC	術後2カ月で再発，死亡（11カ月）
4	Ito	1993	83	F	TCC	132,500	238	TUR-Bt	再発なし（18カ月），他因子
5	Satoh	1993	67	M	SCC	50,300	4,928	TC	術後6カ月で再発，死亡（9カ月）
6	秋山	1994	69	F	TCC, G3＋SCCpT3a	79,700	240	TC	死亡（8カ月）
7	Otani	1994	85	M	TCC, G3	150,000	630	施行せず	死亡（10カ月）
8	Sato	1994	60	M	TCC, G3, pT4N0	180,000	131	TC	術後2カ月で再発，死亡（11カ月）
9	山下	1995	64	M	TCC, G2＞G3pT2	記載なし	339	TC	死亡（3カ月）
10	Nishimura	1996	63	M	TCC, G3, pT3bN0	181,800	132	TC	術後2カ月で再発，死亡（3カ月）
11	奈須	1996	81	M	TCC, G3	119,120	200	施行せず	死亡（8カ月）
12	丸岡	1996	74	M	未分化癌	476,000	86	TC	死亡（1カ月）
13	Nemoto	1996	54	M	TCC, G3, pT3bN0	21,800	78	TC	再発なし（14カ月），生存
14	越知	1997	67	F	SCC, pT3bN0	22,400	208	TC	再発なし（7カ月），生存
15	木南	1998	63	M	TCC, G3	74,300	73	施行せず	死亡（3カ月以内）
16	木南	1998	73	F	TCC, G3	45,300	200	施行せず	死亡（3カ月以内）
17	山本	1998	56	M	肉腫様癌＋TCC	131,000	124	TC	術後2カ月で再発，死亡（3カ月）
18	藤井	1998	80	M	TCC, G2	49,500	54	Chemo, RT	死亡（10カ月）
19	佐藤	1998	47	M	TCC, G3	186,000	103	TC	術後1カ月で再発，死亡（4カ月）
20	伊藤	1999	79	F	SCC＋TCC, G3	76,200	測定せず	施行せず	死亡（7カ月）
21	伊藤	1999	80	M	TCC, G3	49,500	54	RT	死亡（10カ月）
22	金藤	1999	64	F	Anaplastic carcinoma	104,800	78	Chemo, RT	死亡（3カ月）
23	中野間	1999	57	M	肉腫様癌	28,500	7,360	Chemo, RT	死亡（3カ月）
24	藤沢	1999	78	F	TCC, G3	58,200	138	施行せず	死亡（2カ月半）
25	岩田	1999	78	M	肉腫様癌＋TCC, G3≫G2, pT3b	45,400	73	TC	再発なし（8カ月），生存
26	Kamai	1999	83	M	TCC, G3	37,100	52	TC	術後6カ月で再発，死亡（13カ月）
27	石川	2000	54	M	TCC, G3, pT4	40,000	134	TC	死亡（6カ月）
28	古家	2000	73	M	TCC, G3, pT3b, N0	68,400	149	TC	術後3カ月で死亡，死亡（4カ月）
29	梶尾	2000	94	F	未分化癌, G3	29,780	420	施行せず	死亡（2カ月半）
30	角田	2000	82	F	未分化癌, pT3b, N0	81,000	185	TC	術後3カ月で再発，死亡（8カ月）
31	池田	2000	76	M	TCC, G3, pT4	20,010	351	TC	生存
32	Ueno	2000	81	M	肉腫様癌, pT3b, N0	55,000	452	TC	死亡（5カ月）
33	川西	2001	84	M	TCC, G3	90,200	386	腫瘍切除	術後1カ月で再発，死亡（3カ月）
34	山崎	2001	76	M	TCC, G3, pT4	22,010	351	TC	生存
35	土屋	2001	68	F	TCC, G3, pT3b, N0, M0	99,600	70	TUR-Bt	術後1カ月で再発，死亡（1カ月）
36	武弓	2002	60	M	SCC	25,600	82.4	Partial, chemo, RT	生存
37	浅野	2002	76	M	TCC, G3, pT4N1	22,010	351	TC	再発なし（23カ月）
38	藤本	2002	67	F	TCC, G3, pT1, LN（−）	34,390	1,320	TC	生存
39	高野	2002	63	M	TCC, G3	53,930	273	TC	死亡（6カ月）
40	松崎	2003	52	F	SCC, pT3a	記載なし	388	TC	術後3カ月で再発
41	羽賀	2002	73	F	TCC, G3	28,200	68	Chemo	死亡（6カ月）
42	平岡	2003	60	M	TCC, G3, pT3b, pN2	39,000	560	TC	術後7カ月で再発，生存
43	自験例	2003	50	F	SCC, pT2, N0	23,600	77	TC	生存

TCC: transitional cell carcinoma, SCC: squamous cell carcinoma, TC: total cystectomy, chemo: chemotherapy, RT: radiation therapy, partial: partial cystectomy.

(squamous cell carcinoma), well diff, type, INFβ, pT2, ly0, pN0 であった.

現在外来で経過観察中であるが, 2004年7月の時点では白血球は正常で再発は認めていない.

考 察

G-CSF 産生腫瘍とは, granulocyte-colony stimulating factor (G-CSF) などサイトカインを産生し, 白血球増多を来たす悪性腫瘍である. G-CSF は顆粒球系前駆細胞が顆粒球やマクロファージ, 単球へ分化するのを誘導する因子であり, 一般に単球およびリンパ球より産生されるといわれている.

そして現在では肺癌をはじめとして, 甲状腺, 咽頭癌, 乳癌, 食道癌, 胃癌, 胆嚢癌, 子宮癌, 腎癌などで G-CSF 産生の癌が報告されており, 膀胱癌においては自験例も含め本邦で43例報告されている (Table 1).

男性29例, 女性14例と男性に多く, 平均年齢は69.4歳 (47～85歳), 平均予後は5.7カ月と非常に悪い. TCC (transitional cell carcinoma) 29例, SCC (squamous cell carcinoma) 6例, 未分化癌3例, 肉腫様癌4例, anaplastic carcinoma 1例で, 最高白血球数は平均 76,398/mm^3 (14,100～476,000), 血清 G-CSF は平均 582 pg/ml (52～7,360) であった. 本症例ではこれらと比較して最高白血球数 23,600/mm^3, 血清 G-CSF 77 pg/ml とそれ程高値を示さず高分化であったため, これらの数値と stage, 組織型, 予後に何か関連があるか検討してみたが, 明らかな関係は認められなかった. しかし, G-CSF 産生能を有することが予後を不良にしている1つの因子となっている事は示唆できる.

G-CSF の腫瘍に対する作用として, ①腫瘍の局所浸潤能, 転移能を増大させる可能性, ②宿主に対して抗腫瘍免疫を抑制する可能性がある. 前者に関しては, Ohigashi らにより膀胱腫瘍細胞表面における G-CSF レセプターが証明されており[1], Tachibana らは, in vivo での G-CSF 産生膀胱腫瘍細胞株の増殖が G-CSF の添加で促進したことを証明している[2] 後者に関しては, 腫瘍細胞が産生する G-CSF は抗腫瘍免疫を抑制する未熟単球系, 骨髄芽球系の増殖を誘導することが示唆されており[3], このような免疫抑制細胞の誘導が局所浸潤, 転移形成に関与している可能性がある.

G-CSF 産生腫瘍の診断基準として従来は, 1) 成熟好中球を主体とした著明な白血球増加, 2) CSF 活性値の上昇, 3) 腫瘍切除による白血球数の減少, 4) 腫瘍組織培養上清中または腫瘍抽出液中の G-CSF 活性の上昇の4点が挙げられていた[4]が, 最近では, 2) が血清 G-CSF 値の上昇, 4) を免疫組織化学染色による G-CSF 陽性の確認と変更されている[5] 本症例でも変更後の1) から4) を満たしており G-CSF 産生腫瘍と診断した.

肺癌では白血球増多を誘発する G-CSF 以外の macrophage-CSF, granulocyte-macrophage-CSF, interleukin 3 などが証明されている[6] 膀胱癌では, G-CSF 産生ヒト膀胱癌細胞 (KU-19-19) においては, interleukin 12 レセプターの発現が認められ, interleukin 12 添加培養によりその G-CSF 産生能が亢進したという報告がある[7] G-CSF 産生腫瘍には様々なサイトカインが関与していると考えられるが, その機序は不明である.

悪性腫瘍患者で原因不明の白血球増加を伴う場合, 予後の観点から G-CSF 産生腫瘍を疑う必要があると思われる.

本症例では, 腫瘍摘出に伴い血清 G-CSF 値も低下しており, 血清 G-CSF 値を経時的に追うことは再発の推測に有用であると考えられる.

結 語

G-CSF 産生膀胱扁平上皮癌の1例を報告した。

本論文の要旨は、第186回日本泌尿器科学会関西地方会(高槻)において発表した。

文 献

1) Ohigashi T, Tachibana M, Tazaki H, et al.: Bladder cancer cells express functional receptors for granulocyte-colony stimulating factor. J Urol **147**: 283-286, 1992
2) Tachibana M, Miyakawa A, Tazaki H, et al.: Autocrine growth of transitional cell carcinoma of the bladder induced by granulocyte-colony stimulating factor. Cancer Res **55**: 3438-3443, 1995
3) 守屋真示, 土師知行, 山本達之, ほか: G-CSF 産生口腔粘表皮癌の1例. 倉敷中病年報 **65**: 109-114, 2003
4) Asano S, Urabe A, Okabe N, et al.: Demons tration of granulopoietic factor in the plasma of nude mice transplanted with a human lung cancer and in the tumor tissue. Blood **49**: 845-852, 1977
5) 高橋久雄, 安藤智子, 加藤 拓, ほか: G-CSF 産生多形細胞型腎癌の1例. Jpn Soc Clin Cytol **35**: 576-581, 1996
6) Adachi N, Yamaguchi K, Morikawa T, et al.: Constitutive production of multiple colony-stimulating factors in patients with lung cancer associated with neutrophilia. Br J Cancer **69**: 125-129, 1994
7) 橘 政昭, 内田 厚, 村井 勝, ほか: INTERLEUKIN-12 (IL-12) による顆粒球コロニー刺激因子 (G-CSF) 産生膀胱癌細胞における G-CSF 産生の亢進. 日本癌学会56回総会記事 (0546-0476): 514, 1997

(Received on April 20, 2004
Accepted on September 10, 2004)