進行性胚細胞腫瘍に対する末梢血幹細胞移植（PBSCT）併用超大量化学療法の治療成績

神戸大学医学部泌尿器科学教室（主任：守殿貞夫教授）
郷司　和男*，原　　勲，山田　裕二
乃美　昌司，荒川　創一，守殿　貞夫

CLINICAL RESULTS OF SUPER HIGH-DOSE CHEMOTHERAPY WITH PERIPHERAL BLOOD STEM CELL TRANSPLANTATION FOR PATIENTS WITH ADVANCED GERM CELL TUMOR

Kazuo Gohji, Isao Hara, Yuji Yamada,
Masashi Nomi, Soichi Arakawa and Sadao Kamidono
From the Department of Urology, Kobe University School of Medicine

We examined the clinical results of super high-dose chemotherapy with peripheral blood stem cell transplantation (PBSCT) in 14 patients with poor-risk advanced germ cell tumors. The mean number of nadir white blood cells was 205±126/μl; the mean period of number of white blood cells fewer than 1,000/μl was at 8–10 days (mean±SD; 9.2±0.92). The nadir number of blood platelet cells was $1.7\pm0.70\times10^4/\mu l$; the mean period of number of platelet cells fewer than $5\times10^4/\mu l$ was at 12.6±2.17 days. Of 10 patients treated with super high-dose chemotherapy with PBSCT as induction therapy, 8 patients (80%) showed that the serum tumor marker returned within the normal range after super high-dose chemotherapy. Of 8 patients, 7 underwent resection of the residual tumor. Surgical or pathological CR was obtained in 5 of these 7 patients, 4 patients of whom were alive with no evidence of disease 29 to 49 months after initial consultation: the other patient died with recurrence 20 months after initial visit. On the other hand, super high-dose chemotherapy with PBSCT was performed for one patient as consolidation, and for 3 patients with recurrence. Of these 4 patients, one died from disease 6 months after detection of recurrence. The other 3 patients were alive with no evidence of disease at 7–37 months after initial visit. The 1- and 3-year disease-free survival rates were 88% and 72%, respectively. In conclusion, super high-dose chemotherapy with PBSCT can be done safely and could be useful for patients with poor-risk germ cell tumor.

(Acta Urol. Jpn. **45**: 799–804, 1999)

Key words: Germ cell tumor, PBSCT, Super high-dose chemotherapy

緒　　言

精巣腫瘍はその約70～80％は集学的治療により治療せしめることが可能とされるが，いわゆる poor-risk を有する残り約20～30％の例では従来の治療法では完治が難しい[1,2]．最近これら poor-risk 患者に対し，自家骨髄移植（autologous bone marrow transplantation: ABMT）あるいは末梢血幹細胞移植（peripheral blood stem cell transplantation: PBSCT）を併用した超大量化学療法が行われている[3~5]．今回，われわれは進行性胚細胞腫瘍に対する PBSCT 併用超大量化学療法の治療成績を検討し，その有用性と問題点につき若干の考察を加えた．

対象と方法

対象は，1994年11月より1998年10月までの間に神戸大学医学部附属病院で PBSCT 併用超大量化学療法を施行した予後不良因子を有する進行性胚細胞腫14例である．患者背景因子を Table 1 に示す．年齢の中央値は31歳，腫瘍原発部位は精巣：12例，性腺外：2例で，Indiana classification[6] で advanced disease 11例であった．治療前血清腫瘍マーカーは，β-HCG；4～165,300 ng/ml（中央値：1,126 ng/ml），α-fetoprofein（AFP）：0.1～1,653 ng/ml（中央値：48.7 ng/ml）であった．PBSCT 併用超大量化療の施行理由は，2～3コースの PEB 療法（CDDP：20 mg/m^2 1～5 days，VP-16：100 mg/m^2 1～5 days，Bleomycin：30 mg/body day 1，8，15）療法で CR あるいは血清マーカーの陰性化が得られなかったため

* 現：大阪医科大学泌尿器科学教室

Table 1.　患者背景因子

年齢：22～51歳（中央値：31）	
原発部位：精巣12	
Stage IIA：1	
IIB：1	
IIIA：2	
IIIB：6	
IIIC：2	
性腺外 2	
後腹膜：1	
縦隔：1	
Indiana classification	
Minimal：1	
Moderate：2	
Advanced：11	
腫瘍マーカー	
β-HCG（中央値）：4～165,300（1,126）ng/ml	
AFP（中央値）：0.1～1,653（48.7）ng/ml	
PBSCT 併用超大量化学療法施行理由	
PEB 療法後 CR あるいは血清腫瘍マーカーの陰性化が得られなかった	10
RPLND[1] 後の consolidation	1
再発例[2]	3

1）RPLND；Retroperitoneal lymph node dissection
2）前治療；VAB-6(3)＋PEB(3)＋VIP(3)：1例
VAB-6(3)＋PE(2)：1例
VAB-6(1)＋PEB(4)＋VIP(1)：1例
（　）は施行回数

導入療法の一環として行われたもの10例，PEB 後に施行した後腹膜リンパ節郭清（Retroperitoneal Lymphnode Dissection：RPLND）後の“地固め療法”として行われたもの1例および再発巣に対する治療として行われたものが3例であった．再発例はいずれも前治療として CDDP を含む多剤併用化学療法を受けている．

われわれの末梢血幹細胞採取（peripheral blood stem cell harvest；PBSCH）および PBSCT 併用化学療法の施行方針を Fig. 1 に示した．すなわち日本泌尿器科学会精巣腫瘍取り扱い規約[7]の stage IIA で2コースの PEB 療法後，難治性と考えられるものは3コース目の PEB 施行時に PBSCH を施行．3コースの PEB 終了時に血清マーカーが陰性化しなければ PBSCT 併用超大量化学療法を施行する．一方，stage IIB 以上で EORTC の poor risk あるいは extra gonadal tumor では1～2コースの PEB 施行中に PBSCH を施行，2コース目終了時に難治性であれば PBSCT 併用超大量化学療法を，難治性でなければ通常の PEB 療法を施行した．PBSCH は PEB 療法施行後 GCSF（lonograstim）を投与し骨髄回復期で末梢血白血球数が 10,000/μl，血小板数が 50,000/μl に達する時期を目安として行った．超大量化学療法は，carboplatin；250 mg/m^2，VP-16；300 mg/m^2 および ifosfamide；1.5 g/body を連日5日間投与し，ifosfamide による出血性膀胱炎予防のために mesna 400 mg/body を ifosfamide 投与直後，投与4時間目および8時間目に投与した．Fig. 2 に PBSCT 併用超大量化学療法施行時の治療計画を示す．

超大量化学療法開始7日目に患者を isolation とし，バンコマイシン，抗真菌剤の内服および抗真菌剤の静脈内投与を行った．翌日 CD34$^+$ 細胞を 5×10^6 個/kg 以上を移植した．その後 G-CS 250 μg/body を末梢白血球数が 10,000/μl を超えるまで連日皮下投与した．

結　　果

1．PBSCT 施行超大量化学療法回数および安全性

14症例に対して計23回の PBSCT 併用超大量化学療法を施行した．輸注した CD34$^+$ 細胞数の中央値は 5.9×10^6/kg（$2.7\sim16\times10^6$/kg）であり，いずれの症例でも十分な PBSCT が施行された．

a）骨髄抑制

PBSCT 併用超大量化学療法施行時の最低末梢血中白血球数の平均値は 205±126/μl および PBSCT 後 1,000/μl 以上に回復するまでの日数は8～11（9.2±0.92）日であった．また末梢血小板数の最低値は 0.6～3.1（1.78±0.70）$\times10^4$/μl で PBSCT 施行後 5×10^4/μl 以下であった期間は9～16（12.6±2.17）日であった．その間 20～100（48±21.2）単位の血小板の輸注を必要とした．最低血色素量は 5.7～10.8（7.3±1.31）g/dl で輸血単位数は0～6（2±1.84）単位であった．

b）骨髄系以外の副作用

PBSCT 併用超大量化学療法施行による骨髄抑制以外の副作用を Table 2 に示す．薬剤性悪心，嘔吐に対して $5HT_3$ 受容体拮抗薬などの制吐剤が用いられているがほとんどは grade 1 および2程度の軽度のものであった．

2．治療成績

PBSCT 併用超大量化学療法の治療成績を Fig. 3 に示す．導入化学療法の一環として超大量化学療法を1～3回（中央値：1.5回）施行した10例中8例（80％）で血清腫瘍マーカーの陰性化が得られ，1例は後腹膜残存腫瘍切除のために現在手術待ち，残り7例で残存腫瘍の切除が行われた．これら7例中5例（71％）で surgical CR あるいは pathological CR が得られ，4例は超大量化学療法導入より29～49カ月を経たが再発を認めず生存中，1例は後腹膜リンパ節郭清後約1カ月目に肺に再発し超大量化学療法を2回施行したが初診より20カ月目に癌死した．10例中，血清腫瘍マーカーが陰性化しなかった2例では十分な informed consent を得たうえで paclitaxel（225 mg/m^2）の投与を行い，1例は血清 β-HCG が陰性化し

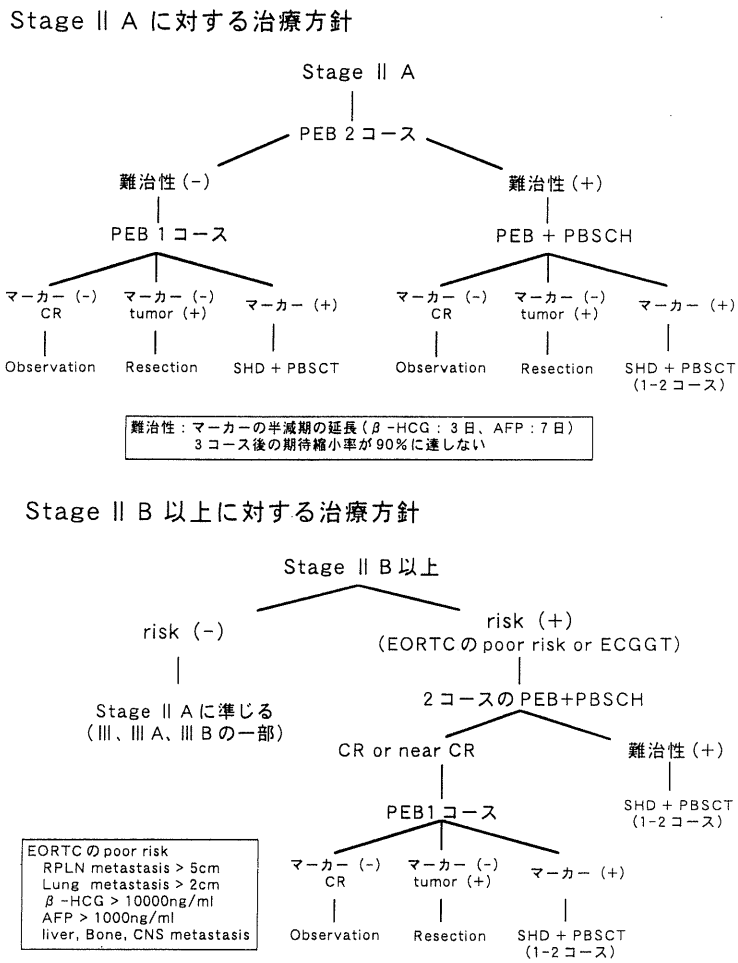

Fig. 1.　当科における PBSCH および PBSCT 併用超大量化学療法の施行基準.

Day 1-5　Carboplatin 1250mg/m²
VP-16 1500mg/m²
Ifosfamide 7.5g/m²
Mesuna 1.2g/body
5日間に分けて投与

Day7-　Isolation
Fluconazole 100mg/day d.i.v.
Vancomycin hydrochloride 1.5g/day p.o.
Amphotericin-B 12ml/day p.o.

Day8　PBSCT (>5x10⁶/kg CD34 positive cells)

Day9-　G-CSF 250 μg/body
白血球数が10, 000/μlを越えるまで皮下投与

Fig. 2.　PBSCT 併用超大量化学療法のレジメン.

Table 2.　骨髄抑制以外の副作用

	WHO grade (%)				
	0	1	2	3	4
嘔気・嘔吐	14	28	52	6	0
下痢	52	5	38	5	0
肝機能障害	95	5	0	0	0
腎機能障害	0	24	71	5	0
発熱	48	33	14	5	0
口内炎	71	14	14	0	0
咽頭炎	62	10	14	5	9

たものの患者が手術（後腹膜残存腫瘍の切除）を強固に拒否したため外来で経過観察となり初診より7カ月を経たが生存中，また他の1例は paclitaxel 4コース施行時に血清 β-HCG 値の再上昇を認め再度 PBSCT 併用超大量化学療法を施行し，初診より8カ月を経て担癌状態で生存中である.

一方，術後の“地固め療法”として PBSCT 併用超大量化学療法を施行した1例および再発巣に対し本療法が施行された2例は癌の再発を認めず初診より7～37カ月を経た現在も生存し，再発巣に対し施行された残り1例は再発巣の発見より6カ月目に癌死した. Fig. 4 に全症例の1年，3年非再発曲線および生存曲線を示す. 1年，3年非再発率は各88%および72%，1年，3年生存率は各88%および75%であった.

考　　察

最近，予後不良因子を有する進行性胚細胞腫に対して ABMT あるいは PBSCT 併用超大量化学療法が行われている[5]. PBSCT は ABMT に比べ，1）手技が簡便で入院の必要がないこと，2）顆粒球系以外の

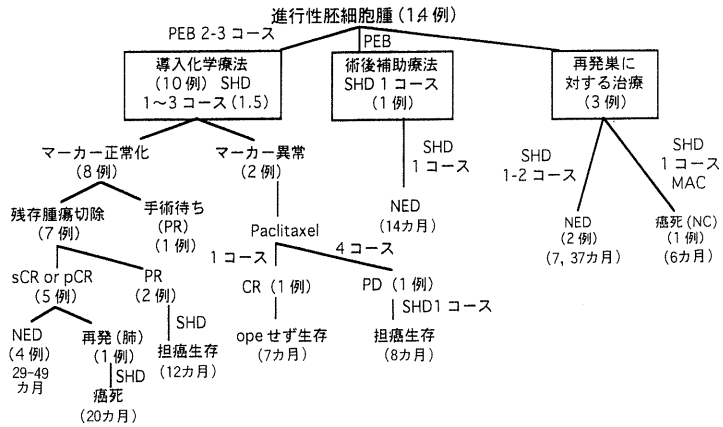

Fig. 3.　治療成績　SHD : Super high-dose chemotherapy, sCR : Surgically complete response, pCR : Pathologically complete response, PR : Partial response, NC : No change, NED : No evidence of disease.

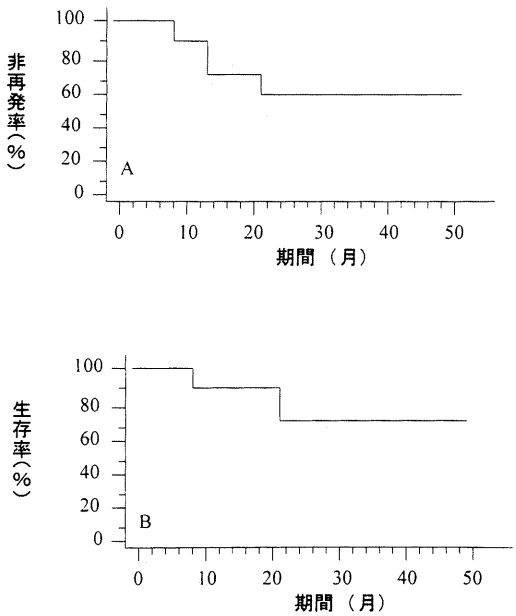

Fig. 4.　PBSCT 併用超大量化学療法施行例の非再発および生存曲線．A）非再発曲線，B）生存曲線．

造血細胞回復がより速やかであること，3）腫瘍細胞の混入，いわゆる minimal residual disease の可能性が少ないことなどの長所があり[8,9]最近では PBSCT が主流となっている．今回われわれも進行性胚細胞腫14例に対しのべ23回の PBSCT 併用超大量化学療法を施行したが，これに起因すると考えられる死亡例は1例も認めず，骨髄機能の回復も速やかで本療法は安全に施行できることが示された．

ところで PBSCT 併用超大量化学療法を予後不良因子（poor-risk）を有する胚細胞腫に対する一連の治療の流れの中でどの部位に位置づけるかは議論のあるところである．PEB 療法は VP-16, ifosfamide および CDDP よりなる VIP 療法に比べ治療成績に差はなく side effect が少ないとされ現在進行性精巣腫瘍の first line chemotherapy として広く用いられている．PBSCT 併用超大量化学療法の位置づけとして，first line chemotherapy として施行した PEB 療法後に 2nd line chemotherapy として他の化学療法を施行し，最終手段として本療法を施行するのがよいかあるいは，PEB 療法後引き続き本療法を施行するのが良いかは明らかではない．われわれは PEB 療法後残存腫瘍を認め血清腫瘍マーカーが陰性化に至らなかった例に引き続き本療法を施行した．これら10例中5例で surgical CR あるいは pathological CR を得，うち4例は29～49カ月癌の再発を認めず生存している．

われわれが PEB 療法に引き続き本療法を施行した理由は，より早期に本療法を施行することで，1）入院治療期間の短縮が得られること，2）より安全に施行されると推測されること，3）CDDP と carboplatin の違いはあるものの 2nd line chemotherapy として用いられる可能性のある薬剤と超大量化学療法で用いられる薬剤とほぼ同一であることから癌細胞が薬剤耐性を獲得する以前に dose intensity により安全に癌細胞を死滅させることができるのではないか[10]という以上の3点である．実際欧米では現在 PEB 療法を4回施行する群と PEB 療法2回施行後 PBSCT 併用超大量化学療法を2回施行する治療群間で prospective randamized study が進行中であり，われわれの進行性胚細胞腫の治療における PBSCT 併用超大量化学療法の位置づけと同一と考えられる．

本療法の適応はいわゆる poor-risk 例であるが International Germ Cell Collaborative Group の報告によれば poor-risk 例は全胚細胞腫のわずか14%にすぎず本療法の有用性を明らかにするための randamized study には多施設の参加が必須であるとしている[11]．最近 International Germ Cell Collaborative Group は多施設共同研究を行う上で本療法の対象となる poor-risk 例の定義を統一するため5,202症例を詳細に検討した上で，poor-risk 症例の診断基準を報告している[11]．しかし，この診断基準にしたがっても血清マーカーの測定キットに施設間で違いがあり血

清マーカーの値に統一性が得られないことが十分考えられる．このような問題点はあるものの PBSCT 併用超大量化学療法の有用性を明らかにするために，本邦でも多施設共同研究の実施が強く望まれる．

一方，本療法の問題点として，1）本療法に抵抗性を有した症例をいかにして治療するか，2）本療法の晩期合併症およびその程度はいかなるものか，3）採取した PBSC 中に癌細胞の混入している可能性はあるのか，あるいはこの混入した癌細胞が移植されることで将来癌の再発を引き起こすか，などが考えられる．われわれが導入療法として本療法を施行した10例中不幸にして死の転帰をたどった4例は切除残存腫瘍中に viable cancer cell を認めたり（2例），本療法施行後も血清マーカーが陰性化しなかった（2例）．

Bokemeyer らは CDDP に耐性を示す精巣腫瘍の約25％の例に paclitaxel は有効であったと報告している[12]．われわれは十分な informed consent を得たうえで PBSCT 併用超大量化学療法施行後も血清腫瘍マーカーが陰性化しなかった2例に paclitaxel ; 225 mg/m^2 を投与し，1例は1コース終了後血清腫瘍マーカーの陰性化が得られたが，残り1例は4コース施行したにもかかわらず血清腫瘍マーカーの陰性化が得られず再上昇をきたし，paclitaxel の有用性にも限界があると推測されより強い効果を有する新規薬剤の出現が望まれた．また本療法の晩期合併症として二次性悪性腫瘍の発生[13]，高血圧症，高コレステロール血症，Raynaud's phenomenon，腎機能低下，低マグネシウム血症，末梢神経障害[14~16]，心疾患罹患率の上昇などが報告されている．

Kollmannsberger らは VP-16 の総投与量が 2.5 g/m^2 を超えれば治療後2～3年以降に1.3％の例で急性骨髄性白血病が見られたと報告している[17]．もし2コースの PEB 施行後 PBSCT 併用超大量化学療法を1コース施行した場合すでに VP-16 の総投与量は 2.5 g/m^2 を超えることになり本療法施行後の患者ではたとえ精巣腫瘍が治癒しても二次性悪注腫瘍とくに急性骨髄性白血病の発生には十分な注意が必要と思われる．また採取した PBSC 中に癌細胞の混入している可能性については，血液系腫瘍では約29％と高頻度に腫瘍細胞の混入が証明されており[9]，固形腫瘍でも乳癌では約19％で癌細胞の混入がみられたと報告されている[18]．われわれは PBSC 13検体について癌細胞の混入を nested PCR 法にて検討したが，7例（54％）で PBSC 中に β-HCG mRNA の存在が示され癌細胞が混入していると考えられた（data は示さず）．しかし，混入した癌細胞の量は nested PCR 法でようやく検出できる程度のごく微量であり，これらの癌細胞が PBSC と共に移植されることにより今後再発をきたす原因となるかは，長期の経過観察が必要である．いずれにせよ PBSCT 施行患者を follow-up する場合このような事実も念頭におく必要が示唆された．

結　　語

予後不良因子を有する進行性胚細胞腫に対する末梢血幹細胞移植併用超大量化学療法は安全で有用な手段と思われた．しかし，本療法によっても治癒し得ない難治症例をどのように治療するかという問題点も残される．また今後生じうる問題点として，患者が若年者であることが多いため原疾患の再発の有無はいうまでもなく本療法施行後二次性悪性腫瘍の発生および他の全身性晩期合併症の発生にも十分留意する必要があると思われる．

文　　献

1) Einhorn LH: Testicular cancer as a model for a curable neoplasm: The Richard and Hilda Rosenthal Foundation Award Lecture. Cancer Res **41**: 3275-3280, 1981
2) Motzer RJ, Bajorin DF and Bosl GJ: "Poor-risk" germ cell tumors: current progress and future direction. Semin Oncol **19**: 206-214, 1992
3) Motzer BJ, Mazumder M, Bajorin DF, et al.: High-dose carboplatin, etoposide, and cyclophosphamide with autologous bone mallow transplantation in first-line therapy for patients with poor-risk germ cell tumors. J Clin Oncol **15**: 2546-2552, 1997
4) Nichols CR, Tricat G, Williams SD, et al.: Dose-intensive chemotherapy in refactory germ cell cancer—a phase I/II trial of high-dose carboplatin and etoposide with autologous bone mallow transplantation. J Clin Oncol **7**: 932-939, 1989
5) Bokemeyer C and Schmoll HJ: Treatment of advanced germ cell tumors by dose intensified chemotherapy with haematopoietic growth factors or peripheral blood stem cells (PBSC). Eur Urol **23**: 223-230, 1993
6) Siegert W, Beyer J, Strohsheer I, et al.: High-dose treatment with carboplatin, etoposide, ifosfamide followed by autologous stem-cell transplantation in relapsed or refactory germ cell cancer: a phase I/II study. The German testicular cancer Cooperative Study Group. J Clin Oncol **12**: 1223-1231, 1994
7) Birch R, Williams S, Cone A, et al.: Prognostic factors for faborable outcome in disseminated germ cell tumor. J Clin Oncol **4**: 400-407, 1986
8) 原田実根：骨髄移植の現状と将来—3．末梢血幹細胞移植—．日内会誌 **84**：124-129, 1995
9) Elmaagacli AH, Beelen DW, Becks HW, et al.: Molecular studies of chimerism and minimal residual disease after allogeneic peripheral blood progenitor cell or bone marrow transplantation. Bone Marrow Transplant **18**: 397-403, 1996

10) Einhorn LH and Donohue JP : Advanced testicular cancer : update for urologists. J Urol **160** : 1964-1969, 1998
11) International Germ Cell Cancer Collaborative : International germ cell consensus classification : a prognostic factor-based stagy system for metastatic germ cell cancers. J Clin Oncol **15** : 594-603, 1997
12) Bokemeyer C, Beyer J, Metzner B, et al. : Phase II study of paclitaxel in patients with relapsed or cisplatin-refactory testicular cancer. Ann Oncol **7** : 31-34, 1996
13) Kaldor JM, Day N and Band P : Second malignancies following testicular cancer, ovarian Cancer and Hodgkin's disease. an international collaborative study among cancer registies. Int J Cancer **39** : 571-585, 1987
14) Boyer M and Raghavan D : Toxicity of treatment of germ cell tumors. Semin Oncol **19** : 128-142, 1992
15) Boyer MJ and Roth BJ : Side effect of treatment. In : Principles and practice of Genitourinary Oncology. Edited by Raghavan D, Scher HI, Leibel SA, et al. : pp. 741-749, Lippincott Raven, Philadelphia, 1997
16) Raghavan D, Cox K, Childs A, et al. : Hypercholesterolemia after chemotherapy for testis cancer. J Clin Oncol **10** : 1386-1389, 1992
17) Kollmannsberger C, Beyer J, Droz JP, et al. : Secondary luekemia following high cumulative doses of etoposide in patients treatment for advanced germ cell tumors. J Clin Oncol **16** : 3386-3391, 1998
18) Vogel W, Behringer D, Scheding S, et al. : Ex vivo expansion of $CD34^+$ peripheral bhood progenitor cells : implications for the expansion of contaminating epithelial tumor cells. Blood **88** : 2707-2713, 1996

(Received on August 17, 1999)
(Accepted on October 27, 1999)