進行性精巣腫瘍に対する集学的治療の成績

大阪府立成人病センター泌尿器科（診療局長：古武敏彦）
細木　茂，目黒　則男，前田　修，木内　利明
黒田　昌男，宇佐美道之，古武　敏彦

京都府立医科大学泌尿器科学教室（主任：三木恒治教授）
三　木　恒　治

RESULTS OF CHEMOTHERAPY AND SALVAGE SURGERY FOR ADVANCED TESTICULAR CANCER

Shigeru Saiki, Norio Meguro, Osamu Maeda, Toshiaki Kinouchi, Masao Kuroda, Michiyuki Usami and Toshihiko Kotake
From the Department of Urology, Osaka Medical Center for Cancer and Cardiovascular Diseases
Tsuneharu Miki
From the Department of Urology, Kyoto Prefectural University of Medicine

Since 1980, 73 patients with advanced testicular cancer have been treated with chemotherapy and 43 patients received post-chemotherapy (salvage) surgery. The median age of all patients was 31 years old, ranging from 17 to 63 years. The histology of the primary testicular tumor was pure seminoma in 23 patients and non-seminoma in 50 patients. According to the Japan Urological Association classification, 38 patients were classified as stage II and 35 patients as stage III. As first-line chamotherapy, 52 patients were treated with PVB regimen (cisplatin, vinblastin, bleomycin), 16 patients with PEB (cisplatin, etoposide, bleomycin) and 5 patients with VAB-6 (vinblastine, actinomycin-D, bleomycin, cisplatin, cyclophosphamide). Thirty (41%) of the 73 patients achieved a complete response (CR) with chemotherapy alone and 63 (86%) achieved no evidence of disease (NED) with salvage treatment. As second-line chemotherapy, 16 patients were treated with PE (cisplatin, etoposide), or VIP (etoposide, ifosfamide, cisplatin) or VeIP (vinblastine, ifosfamide, cisplatin). One of the 16 patients achieved CR and 11 (69%) patients achieved NED.

As salvage surgery, retroperitoneal lymphnode dissection (RPLND) was performed in 22 patients, RPLND with thoracotomy in 7 cases and thoracotomy alone in 4 cases. Necrosis was found in surgical specimens of 24 (56%) patients, mature teratoma in 6 (14%) and residual cancer in 13 (30%). Ninety-six percent and 100% of the patients with necrosis and mature teratoma survived with NED, respectively, but only 54% of the patients with residual carcinoma survived despite further treatment. Residual cancer was still found in 8 of the 32 (25%) marker normalized cases. Residual cancer could not reliably be predicted or discriminated from necrosis or mature teratoma by the prognostic criteria. Therefore, salvage surgery remains essential in the treatment of advanced testicular cancer.

(Acta Urol. Jpn. **45**: 777–781, 1999)

Key words: Advanced testicular cancer, Salvage chemotherapy

緒　　言

進行性精巣腫瘍に対して，シスプラチンを中心とする多剤併用化学療法により，1980年以後，化学療法のみで60～70%，集学的治療により70～86%の長期生存が得られるようになった[1~3]．しかし，初期化学療法に抵抗性の腫瘍や，CR 後の再発が約30%に生じ，これらに対する治療が課題になっている．今回，当科で施行した進行性精巣腫瘍に対する化学療法および残存転移巣に対する外科療法の治療成績を集計し，予後規制因子および外科療法の適応を検討した．

対象および方法

1980年以後1997年12月までの期間に，大阪府立成人病センター泌尿器科で治療を受けた，進行性精巣腫瘍の73例を対象とした．

年齢分布は，17歳から63歳までの範囲で，中央値が31歳であった．病理組織分類はセミノーマが23例，ノンセミノーマが50例，臨床病期は，精巣腫瘍取扱い規約のⅡ期が38例，Ⅲ期が35例であった．初期化学療法

Table 1. Patients characteristics with advanced testicular cancer

Age (years)	
median (range)	31 (17–63)
Histology	
seminoma	23 (32%)
non-seminoma	50 (68%)
Stage	
IIA 25　IIB 13	
IIIA 1　IIIB 24　IIIC 10	
Tumor burden	
non-bulky	28 (38%)
bulky	45 (62%)

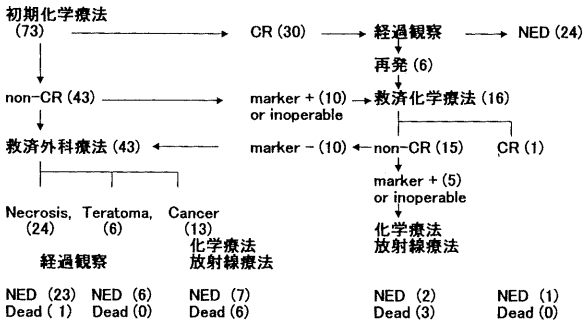

Fig. 1. Treatment scheme and outcome of advanced testicular cancer. Marker +/−: positive/negative tumor marker at end point of chemotherapy. NED: no evidence of disease.

は PVB 療法52例，PEB 療法16例，VAB-6 療法 5 例である (Table 1).

進行性精巣腫瘍の治療は，初期化学療法 (PVB, PEB, VAB-6) を施行し，CT 上 CR が得られた症例は経過観察を行い，CR が得られなかった症例に対しては，腫瘍マーカーの正常化と外科的摘除可能性の有無により，救済化学療法あるいは残存組織の外科的摘除を行う.

摘除組織の連続切片の病理組織学的検索の結果，壊死あるいは成熟奇形腫の場合は，経過観察を行い，癌が残存した場合には，さらに化学療法あるいは放射線療法を追加する (Fig. 1).

結　　果

対象の73例を救済化学療法の有無により二群に分けると，初期化学療法のみの57例の治療成績は，CR が24例，PR が33例で，最終的な腫瘍なし生存 (NED) は52例であった.

救済化学療法は，初期化学療法に対して不完全奏功の10例および初期化学療法後の経過観察中に再燃した 6 例の計16例に施行し，その治療成績は CR が 1 例，PR が12例，PD が 3 例で，NED は11例であった (Table 2). 初期化学療法のみの群の 5 年生存率は

Table 2. Outcome of primary and salvage chemotherapy for advanced testicular cancer

Chemotherapy response	No. of patients	Outcome (%)		
		Relapse	Dead	NED
Primary	57	8 (14)	5 (9)	52 (91)
CR	24	0	0	24
PR	33	8	5	28
Salvage	16	3 (19)	5 (31)	11 (69)
CR	1	0	0	1
PR	12	3	2	10
PD	3	0	3	0

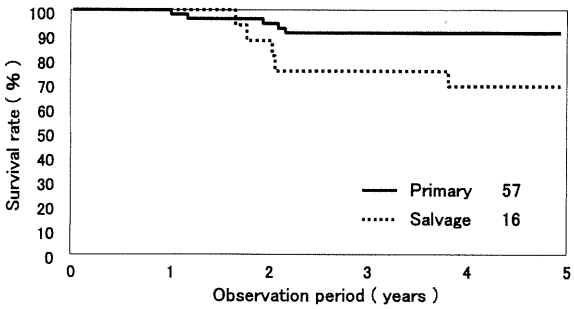

Fig. 2. Survival rate of advanced testicular cancer according to primary or salvage chemotherapy. Seventy-three patients were divided into two groups of 57 cases treated with first-line (primary) chemotherapy only and 16 cases treated with second-line (salvage) chemotherapy.

91%，救済化学療法を要した群の 5 年生存率は69%であった (Fig. 2).

つぎに，化学療法後の残存組織に対して外科療法を行った43例について検討した. 対象症例の組織学的分類はセミノーマが13例，ノンセミノーマが30例，臨床病期はⅡ期が19例，Ⅲ期が24例であった. bulky 症例は32例 (74%) であった. 外科療法の種類は，後腹膜リンパ節郭清術 (以下 RPLND と略す) のみが22例，RPLND＋肺部分切除術が 7 例，肺部分切除術のみが 4 例のほかに，RPLND＋脳転移切除が 3 例，RPLND＋肝転移切除が 2 例，その他が 5 例であった.

救済外科療法は，初期化学療法施行後が33例で，救済化学療法施行後が10例. 摘除組織の病理診断は，壊死および線維化が24例 (56%)，成熟奇形腫が 6 例 (14%)，残存癌が13例 (30%) で，外科療法の時期による検討では，初期化学療法後の壊死が64%に対して，救済化学療法後は30%に低下していた. また，残存癌は初期化学療法後では27%に対して，救済化学療法後では40%に増加していた.

全体の NED は，転移巣が壊死に達した症例では24例中23例の96%，成熟奇形腫では 6 例中 6 例の

Table 3. Histological findings of residual masses according to pretreatment

Salvage surgery	Histological findings (%)			Outcome NED
	Necrosis	Teratoma	Cancer	
Post-primary chem. (33)	21 (64)	3 (9)	9 (27)	28 (85)
Post-salvage chem. (10)	3 (30)	3 (30)	4 (40)	8 (80)
Total	24	6	13	43
NED (%)	23 (96)	6 (100)	7 (54)	36 (84)

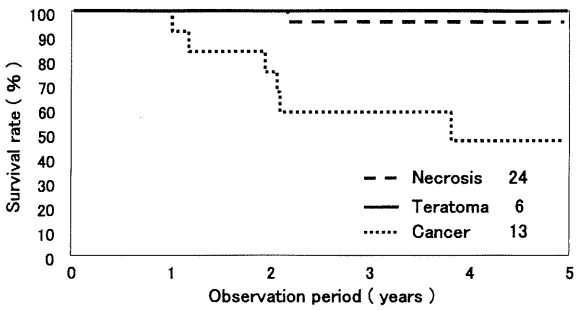

Fig. 3. Survival rate of advanced testicular cancer according to histological findings of resected masses in salvage surgery.

100%に対して，残存癌では13例中7例の54%に低下していた（Table 3）.

摘除組織の組織型別の5年生存率は，壊死および繊維化が認められた症例は95%，成熟奇形腫では100%，残存癌では48%であった（Fig. 3）.

考　　察

化学療法後の摘除組織の病理所見と予後との関係を検討すると，諸家の報告では，病理所見の分布は，壊死あるいは線維化組織が34～47%，成熟奇形腫が25～44%，残存癌は14～35%である[4~6]．壊死や成熟奇形腫の場合の NED は71～100%で良好だが，残存癌の場合には22～47%に低下している.

自験例で，摘除組織の病理所見と予後規制因子との関係を検討すると，転移部位の大きさが径 10 cm 以上のもの，腫瘍マーカーの高値およびマーカーの正常化の有無と残存癌との関連性が認められた（Table 4）．しかし，腫瘍マーカーが正常化した32症例中8例（25%）にも残存癌が認められたことから，適切な時期の救済外科療法が重要である.

縮小率や残存組織の大きさから good-prognosis 群を予測する試みがあるが，化学療法終了時に，残存組織中に癌細胞がないことを診断するのに有用な指標はなく予測困難である.

シスプラチン導入後の，進行性精巣腫瘍の治療成績の向上にもかかわらず，長期成績が不良なグループが

Table 4. Histological findings of residual masses according to prognostic factors

Histology of residual masses	No. of patients	Prognostic factors			
		Meta. size		Marker status (%)	
		>5 cm	>10 cm	S1–3→Normalize	
Necrosis/fibrosis	24	16	0	19 (79)	18 (95)
Mature teratoma	6	5	0	6 (100)	6 (100)
Cancer	13	11	4	12 (92)	8 (67)

TNM S category, S0: within normal limits after orchiectomy, S1: LDH<1.5 N and HCG<5,000 mIU/ml and AFP<1,000 ng/ml, S2: 1.5–10×N or 5,000–50,000 or 1,000–10,000, S3: >10×N or >50,000 or >10,000.

存在する．その第一は，さまざまな予後規制因子で poor-prognosis 群とされている進行性精巣腫瘍で，従来の化学療法で50%以下の生存率しか得られていない．第二は，初期化学療法に十分に反応しなかった症例や，再燃例である．これらの30～60%は，救済化学療法に反応するが，長期生存は20%しか期待できない.

予後不良群を予測するものとして，現在までにさまざまな予後規制因子が検討されてきた.

インディアナ大学，ヨーロッパ対癌機構および国際胚細胞腫瘍研究グループでは，ノンセミノーマ，転移巣の数および大きさ，リンパ節や肺以外の臓器転移，腫瘍マーカーの高値を poor-prognosis 群と規定している（Table 5）[7~11].

自験例で，精巣腫瘍取扱い規約の病期ⅢC では，5年生存率が67%に低下していた（Fig. 4）.

初期化学療法で十分な奏功性が得られなかった症例や再燃症例に対して，われわれは，PE，VIP，VeIP 療法を救済化学療法として行ってきた．これらの救済

Table 5. Poor-prognostic criteria of advanced testicular cancer

インディアナ大学
1）胸郭の50%以上を占める縦隔内ノンセミノーマ，片肺10カ所以上 2 cm 以下，あるいは 3 cm 以上の肺転移
2）触知可能な後腹膜転移と横隔膜以上への転移の合併
3）肝臓，骨，中枢神経組織への転移

ヨーロッパ対癌機構（EORTC）
1）5 cm 以上の後腹膜リンパ節転移，2）10カ所以上の肺転移，3）HCG 10,000 ng/ml 以上，4）AFP 1,000 ng/ml 以上，5）肝臓，骨，中枢神経組織への転移

国際胚細胞腫瘍共同研究グループ（IGCCCG）
1）ノンセミノーマ，2）縦隔原発腫瘍，3）精巣原発腫瘍 or 後腹膜原発腫瘍の場合
肺以外の臓器転移 or 腫瘍マーカー高値
（AFP>10,000 ng/ml or HCG>10,000 ng/mg or LDH>10×N，Nは正常上限）

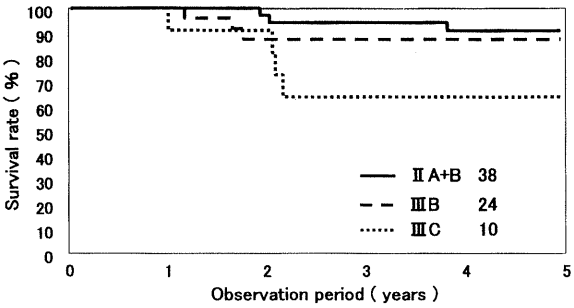

Fig. 4. Survival rate of advanced testicular cancer according to the JUA classification.

化学療法16例の治療成績は化学療法のみの CR が1例（6％）で，PR が12例（75％）で，NED は11例（69％）であった（Table 2）.

われわれは，救済外科療法後の残存癌症例（13例）や再発例（1例）および救済化学療法後の手術不能例（5例）などの難治性精巣腫瘍には VIP あるいは VeIP 療法のほかに PCPT（CDDP+CPT-11）療法を試みているが，治療成績はさらに低下し，19例の NED は9例（47％）であった（Fig. 1，Table 6）. 諸家の報告では，難治性精巣腫瘍に対する治療は VIP 療法をはじめ，カルボプラチンとエトポシドを中心とした併用療法に，サイクロホスファミドやイフォスファミドを加えた大量化学療法が行われている（Table 6）[12~18]. これらの結果，化学療法のみの CR が27～45％，長期生存率は15～33％と報告されている.

標準化学療法や大量化学療法にもかかわらず再発した場合には，卵巣腫瘍や乳癌に有効性が認められた，パクリタキセルや，肺癌に有効性が認められたカンプトテシンとシスプラチンとの併用療法が試行されている[19]. これらの薬剤は，DNA 損傷機構がシスプラチンやイフォスファミドと異なるため，薬剤抵抗性の克服も含めて治療効果が期待されている.

Table 6. Outcome of salvage chemotherapy for refractory testicular cancer

Author	Regimen	No. of patients	CR with chemo. (%)	NED (%)
Loehrer (1986)	VIP	48	13 (27)	16 (33)
Einhorn (1992)	VeIP	124	56 (45)	29 (23)
Einhorn (1992)	CE+ABMT	40	12 (30)	6 (15)
Siegert (1994)	CEI+ABMT	68	21 (31)	19 (28)
Lampe (1995)	CE+ABMT	23	9 (39)	6 (26)
Motzer (1996)	CEC+ABMT	58	23 (40)	12 (21)
自験例	VIP, VeIP, PCPT	19	7 (37)	9 (47)

V, E: etoposide, Ve: vinblastine, I: ifosfamide, P: CDDP, C: carboplatin, CEC: C+E+cyclophosphamide, ABMT: autologous bone marrow transplantation.

精巣腫瘍治療後の問題点として，化学療法による長期毒性に関心を払う必要性が生じている．長期毒性としては，レイノー症候群が約30％，聴力障害が21％，末梢神経障害が17％に生じるとされている[19,20]. ほかに心血管障害，不妊症，二次性発癌の問題がある.

当科で行った長期生存者のアンケート調査では，治療後の不妊症は，後腹膜リンパ節郭清を受けた群では100％に認められた.

今後，これらの遷延する治療関連障害に対する対策が重要になると考えられる.

結　　語

1. 初期化学療法のみの群の治療成績は，57例中 CR は24例，PR は33例，再燃は8例，長期生存（NED）は52例（91％）であった.

2. 救済化学療法の治療成績は，16例中 CR は1例，PR は12例，PD は3例，再燃は3例，NED は11例（69％）であった.

3. 残存組織が壊死に達した症例（24例）の NED は96％，成熟奇形腫（6例）では100％に対して，残存癌（13例）では54％で予後不良であった.

4. 腫瘍マーカーが正常化した32例中8例（25％）に残存癌が認められたことから化学療法終了時に，残存癌の有無を予測するのは困難で，適切な時期の救済外科療法が重要である.

5. 救済外科療法後の再発や，手術不能例の難治性精巣腫瘍19例の治療成績は，集学的治療にもかかわらず NED が9例（47％）であった.

文　　献

1) Einhorn LH : Treatment of testicular cancer : a new and improved model. J Clin Oncol **8** : 1777-1781, 1990
2) Loehrer PJ : Salvage therapy in recurrent germ cell cancer. Hematol Oncol Clin North Am **5** : 1211-1221, 1991
3) Richie JP : Surgical aspects in the treatment of patients with testicular cancer. Hematol Oncol Clin North Am **5** : 1127-1142, 1991
4) Loehrer PJ, Hui S, Clark S, et al. : Teratoma following cisplatin-based combination chemotherapy for nonseminomatous germ cell tumors : a clinicopathological correlation. J Urol **135** : 1183-1189, 1986
5) Toner GC, Panicek DM, Heelan RT, et al. : Adjunctive surgery after chemotherapy for nonseminomatous germ cell tumors : recommendations for

patient selection. J Clin Oncol **8**: 1683-1694, 1990
6) 三木恒治，細木 茂，古武敏彦：進行性精巣腫瘍に対する救済外科療法の役割．泌尿紀要 **40**: 951-955, 1994
7) Bosl GJ, Geller NL, Cirrincione C, et al.: Multivariate analysis of prognostic variables in patients with metastatic testicular cancer. Cancer Res **43**: 3403-3407, 1983
8) Birch R, Williams S, Cone A, et al.: Prognostic factors for favorable outcome in disseminated germ cell tumors. J Clin Oncol **4**: 400-407, 1986
9) Ozols RF, Diesseroth AB, Javadpour N, et al.: Treatment of poor prognosis nonseminomatous testicular cancer with a "high-dose" platinum combination chemotherapy regimen. Cancer **51**: 1803-1807, 1983
10) Stoter G and Denis L: The chemotherapy of disseminated testicular non-seminomatous germ cell tumors and the clinical research of the EORTC genitourinary group. Acta Urol Belg **53**: 428-435, 1985
11) International germ cell cancer collaborative: International germ cell consensus classification: a prognostic factor-based staging system for metastatic germ cell cancers. J Clin Oncol **15**: 594-603, 1997
12) Einhorn LH: Salvage therapy for germ cell tumors. Semin Oncol **21**: 47-51, 1994
13) Williams SD, Birch R, Einhorn LH, et al.: Treatment of disseminated germ-cell tumors with cisplatin, bleomycin and either vinblastine or etoposide. N Engl J Med **316**: 1435-1440, 1987
14) Loehrer PJ, Einhorn LH and Williams SD: Salvage therapy for refractory germ cell tumors with VP-16＋ifosfamide＋cisplatin. J Clin Oncol **4**: 528-536, 1986
15) Loehrer PJ, Lauer P, Roth BJ, et al.: Salvage therapy in recurrent germ cell cancer: ifosfamide and cisplatin plus either vinblastine or etoposide. Ann Intern Med **7**: 540-546, 1988
16) Siegert W, Beyer J, Strohscheer I, et al.: High-dose treatment with carboplatin, etoposide and ifoafamide followed by autologous stem-cell transplantation in relapsed or refractory germ cell cancer. a phase I/II study. J Clin Oncol **12**: 1223-1231, 1994
17) Lampe H, Dearnaley DP, Price A, et al.: High-dose carboplatin and etoposide for salvage chemotherapy of germ cell tumors. Eur J Cancer **31**: 717-723, 1995
18) Motzer RJ, Mazumdar M, Bosl GJ, et al.: High-dose carboplatin, etoposide and cyclophosphamide for patients with refractory germ cell tumors: treatment results and prognostic factors for survival and toxicity. J Clin Oncol **14**: 1098-1105, 1996
19) Bokemeyer C: Current trends in chemotherapy for metastatic nonseminomatous testicular germ cell tumors. Oncology **55**: 177-188, 1998
20) Bokemeyer C, Berger CC, Kuczyk MA, et al.: Evaluation of long-term toxicity after chemotherapy for testicular cancer. J Clin Oncol **14**: 2923-2932, 1996

(Received on August 17, 1999
Accepted on October 27, 1999)