腟結石を合併した膀胱腟瘻の1例

山梨県立中央病院泌尿器科（部長：竹崎　徹）
上野　陽子，保坂　恭子，竹崎　　徹

A CASE OF VESICOVAGINAL FISTULA WITH VAGINAL STONE

Yoko Ueno, Kyoko Hosaka and Tohru Takezaki
From the Department of Urology, Yamanashi Prefectural Central Hospital

The patient, a 51-year-old woman developed urinary incontinence after an abdominal hysterectomy 3 years earlier. She was referred to our hospital complaining of urine leakage from her vagina after sponteneous passage of a stone. Drip infusion pyelography and cystography demonstrated a vesicovaginal fistula. She underwent repair of the fistula with an abdominal procedure. The stone was composed of magnesium ammonium phosphate.

(Acta Urol. Jpn. **45**: 763–765, 1999)

Key words: Vesicovaginal fistula, Vaginal stone

症　　例

患者：51歳，女性

主訴：腟からの尿漏れ

家族歴：特記すべきことなし

既往歴：1996年10月，子宮筋腫で腹式単純子宮全摘除術を施行された．

現病歴：1996年10月，術後2週間で尿失禁に気付いたが，薬物療法で軽減した．1998年8月19日，腟から排石しその後腟からの尿漏れが生じたため婦人科を受診した．診察で腟断端から尿流出が認められたため，8月21日当科紹介になった．DIP 検査では腟がわずかに造影され，膀胱造影の側面像でも膀胱の後面に突出して造影される腟を認めた（Fig. 1）．膀胱鏡では膀胱後壁に径1 cm の瘻孔を認めた．また，膀胱内にインジゴカルミン5 ml 注入後，腟より青い液体の排出を確認し，膀胱腟瘻と診断し，1998年9月3日，膀胱腟瘻閉鎖術目的で入院した．

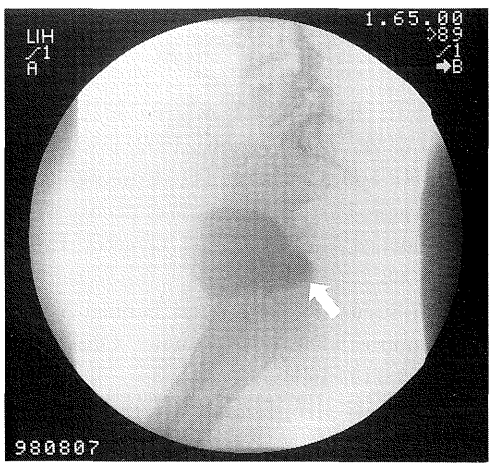

Fig. 1. Cystography demonstrated vaginal cavity (white arrow).

入院時現症：身長161 cm，体重56 kg，血圧110/60 mmHg，栄養状態良好．胸腹部理学的所見では下腹部正中切開創を認めた．

入院時検査成績：血液一般，血液生化学，尿所見で異常は認められなかった．尿中一般細菌培養では *E. coli* 10^6/ml が同定された．

結石の性状：重量36 g，大きさ5.5×4.5×3.0 cm，楕円状の形態で，表面は灰白色，平滑であった（Fig. 2A）．割面は灰白色均一で（Fig. 2B），結石成分はリン酸マグネシウムアンモニウム98％以上であった．

手術所見：下腹部正中切開で膀胱前腔に到達した．膀胱前壁を中心に側壁まで，周囲を剝離し，膀胱を切開した．三角部の尿管口靭帯の1 cm 上方に径5 mm の瘻孔を認めた．瘻孔周囲に膀胱の縦方向に沿って，楕円状の切開を加え，瘻孔を除去した．膀胱壁と腟壁の間を鈍的に剝離し，膀胱壁は縦方向に，腟壁は横方向にそれぞれ縫合した．

術後経過：術後わずかに腹圧性尿失禁が見られたが経過は順調で術後10日で退院した．その後，腟からの尿漏れもなく外来で経過観察している．

考　　察

膀胱腟瘻は婦人科手術後の泌尿器科合併症として比較的多く見られる．特に広汎子宮全摘除術および同術式に放射線療法を併用したものに多く見られる傾向があるが，単純子宮摘出術でも決して稀ではない[1]．Drutz ら[2]は子宮摘除術を施行された1.14％に泌尿生殖器系の損傷が起きるとしている．また Harkki ら[3]によると1970年以前は子宮摘除術での尿路損傷は

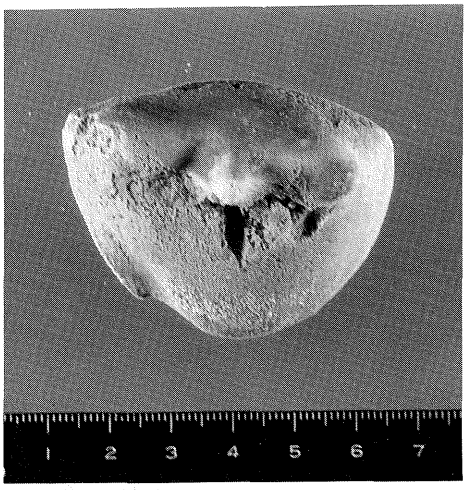

A

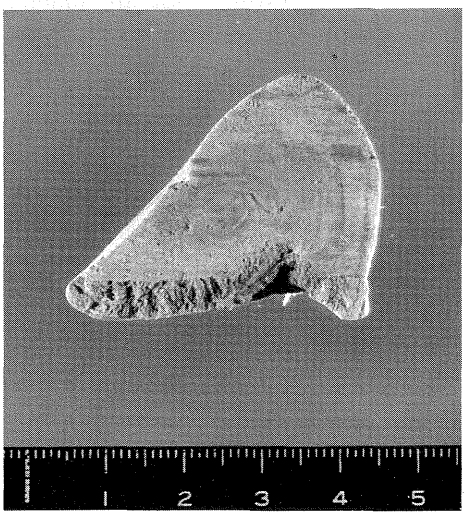

B

Fig. 2.　A: Vaginal stone, gross appearance.
B: Vaginal stone, cut surface.

0.5～2.5%であったが，1980年代では0.05～0.4%に減少し，最近では尿管損傷，膀胱損傷が生じる割合は経腹的子宮摘除術でそれぞれ0.2%，0.3%，経腟的子宮摘除術では0%，1.6%，腹腔鏡的子宮摘除術では0.3～0.4%，1～1.8%，また同術式で膀胱腟瘻が生じる率は0.2%と報告している．

本邦における膀胱腟瘻に結石を合併した例は，瀬川ら[4]が集計した16例にその後検索した2例[5,6]と自験例を併せると19例になる．このうち膀胱腟瘻が婦人科的原因によるものは12例，産科的原因によるものは5例，先天的奇形によるものは2例であった．婦人科的原因では広汎子宮全摘除術2例，広汎子宮全摘除術＋放射線療法4例，単純子宮全摘除術5例，その他1例である．

膀胱腟瘻に瘻孔結石を合併した症例の症状は尿失禁が最多であり，DIP検査などのX線学的検査で初めて結石がわかることが多い．神波ら[5]が集計した，12例のうち，7例を経腹的，4例を経腟的，1例を経尿道的にと全例手術により結石を除去している．腟結石はそのほとんどが大きくなる前に自然に排石してしまう[7]ため自験例のようにある程度成長して自然排石を見るのは稀と思われる．結石が一定の大きさに成長すると瘻孔内での可動性が減少するために膀胱刺激症状が軽減し，放置されてしまう[8]．

結石分析では記載のある13例のうち10例がリン酸マグネシウムアンモニウムを含んでいた．尿培養で細菌が検出されることも多く，長期間の放置による持続的な慢性感染，炎症により，瘻孔結石が発生し，巨大化していくものと推測されている[4]．また牛田ら[9]によると原疾患に対する治療法が広汎子宮全摘除術＋放射線療法の場合，瘻孔の発症は前治療後14日～22年で，発症から手術までは1～7カ月，一方単純子宮全摘除術の場合瘻孔の発症は前治療後7～9日であり，手術までの期間は1～3カ月と報告されている．このように放射線治療の有無と術式により前治療から膀胱腟瘻発症までと，前治療から瘻孔結石治療までの期間には著明な差が見られる．また，以前は膀胱腟瘻が発症した場合，周囲の感染が沈静化するまで数カ月は手術を待つほうが良いとされてきた[10]．しかし Blaivas ら[11]は瘻孔の原因となった手術から12週以内に修復を行う場合を early repair としているが成功率は86～100%で delayed repair の88～94%と差はないとしている．また Blandy ら[12]は医原性の膀胱腟瘻では分娩後の膀胱腟瘻とは異なり，組織の壊死や感染がないこと，また患者が長期に尿失禁に悩まされることから早期に手術を行い100%の成績を得ている．実際に患者へのアンケートでも膀胱腟瘻を発症した場合，待期可能と考える期間は1カ月との結果もあり[13]，瘻孔結石の合併症，患者の QOL も考え，可及的に治療を行うことが必要と思われた．

結　　語

51歳の女性に腟結石を伴なった膀胱腟瘻を経験したので若干の文献的考察を加えて報告した．

文　　献

1) 大岡均至，永田　均：膀胱腟瘻に膀胱結石を合併した1症例．西日泌尿 **56**：1592-1595，1994
2) Druz HP and Mainprize TC: Unrecognized small vesicovaginal fistula as a cause of persistent urinary incontinence. Am J Obstet Gynecol **158**: 237-240, 1988
3) Harkki-Siren P, Sjoberg J and Tiitinen A: Urinary tract injuries after hysterectomy. Obstet Gynecol **92**: 113-118, 1998
4) 瀬川直樹，勝岡洋治，金田州弘：巨大膀胱・腟結石を合併した膀胱腟瘻の1例．泌尿紀要 **44**：517-520，1998
5) 神波大巳，七里泰正，吉田修三，ほか：膀胱腟瘻

に嵌頓し，経腟的に摘出した巨大膀胱結石の1例．泌尿紀要 **41**：336，1995
6) 堀口明男，畠山直樹，池内幸一：巨大膀胱結石の1例．泌尿紀要 **44**：521-523，1998
7) 浜野耕一郎，森　幸夫，中尾明江，ほか：分娩時損傷による陳旧性膀胱腟瘻に発生した膀胱腟結石の1例．泌尿紀要 **22**：509-513，1976
8) Mahapatra TP, Rao MS, Rao K, et al.: Vesical calculi associated with vesicovaginal fistulas. J Urol **136**: 94-95, 1986
9) 牛田　博，吉田哲也，濱口晃一，ほか：滋賀医科大学における膀胱腟瘻の臨床経験．泌尿紀要 **43**：397，1997
10) 上田昭一，矢野真治郎：婦人科手術に起因した膀胱腟瘻の治療経験．西日泌尿 **44**：612-615，1982
11) Blaivas JG, Heritz DM and Romanzi LJ: Early versus late repair of vesicovaginal fistulas: vaginal and abdominal approaches. J Urol **153**: 1110-1113, 1995
12) Blandy JP, Badenoch DF, Fowler CG, et al.: Early repair of iatrogenic injury to the ureter or bladder ahter gynecological surgery. J Urol **146**: 761-765, 1991
13) 磯部安朗，辻　克和，大村政治，ほか：産婦人科手術後に生じた膀胱腟瘻・尿管腟瘻の手術検討．泌尿紀要 **43**：397，1997

(Received on February 5, 1999
Accepted on August 9, 1999)