腎盂 Inverted papilloma の1例

福岡大学医学部泌尿器科学教室（主任：有吉朝美教授）
大西　弘重，道永　　成，辻　　祐治

INVERTED PAPILLOMA OF THE RENAL PELVIS: REPORT OF A CASE

Shigehiro OHNISHI, Shigeru MICHINAGA and Yuji TSUJI
From the Department of Urology, Fukuoka University School of Medicine

Inverted papilloma of the upper urinary tract is a rare lesion. To our knowledge, we report here the 32nd case of inverted papilloma of the renal pelvis.

A 50-year-old man presented with asymptomatic gross hematria. Excretory urography showed a filling defect in the left upper calyx. Computerized tomography showed a poorly enhanced low-density area within the renal pelvis. Since radiographic findings suggested a renal pelvic tumor, the patient underwent total nephroureterectomy. Unexpectedly, a 3×2.5 cm polypoid tumor of the renal pelvis was consistent with inverted papilloma.

Since this benign lesion is extremely rare within the upper tract and its radiographic characteristics closely resemble those of urothelial carcinoma, the preoperative diagnosis of inverted papilloma of the upper tract cannot be conclusively established even by modern imaging techniques. Therefore, treatment consistent with that for urothelial carcinoma should be applied in this disease entity.

(Acta Urol. Jpn. **45**: 759–761, 1999)

Key words: Inverted papilloma, Renal pelvis, Upper urinary tract

緒　　言

尿路の内反性乳頭腫（inverted papilloma）のほとんどは膀胱頸部と三角部に発生し，上部尿路とくに腎盂に発生することはきわめて稀で[1]，われわれが調べ得たかぎりでは現在までに31例の報告をみるに過ぎない．今回われわれは文献上第32例目となる腎盂 inverted papilloma の経験を報告する．

症　　例

患者：50歳，男性

主訴：肉眼的血尿

既往歴：特記事項なし

家族歴：父親に肺癌，母親に咽頭癌

現病歴：1996年7月，肉眼的血尿に気付き近医を受診し，排泄性尿路造影で左腎盂腫瘍を疑われて当科を紹介された．

入院時現症：理学的所見に異常を認めず．

入院時検査所見：検尿にて顕微鏡的血尿を認めるが，尿細胞診は Papanicolaou class I から II.

膀胱鏡所見：膀胱内に異常所見を認めず．

画像所見：排泄性尿路造影では左腎盂腎杯の上半分に陰影欠損を認めるが，上部尿路に拡張所見はない（Fig. 1）．尿管，膀胱には異常所見を認めない．逆行性腎盂造影は尿管カテーテルが挿入できず施行しなかった．腹部単純 CT スキャンにて左腎盂内に腎実質とほぼ isodensity の構造を認めるが，造影剤の投与によっても同部位は造影されなかった（Fig. 2）．

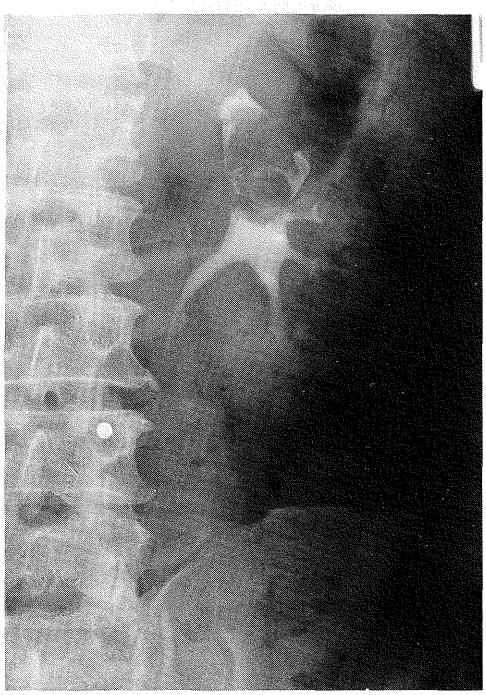

Fig. 1. Excretory urography shows a filling defect in the left upper calyx.

以上の所見より左腎盂の移行上皮癌が最も疑われる

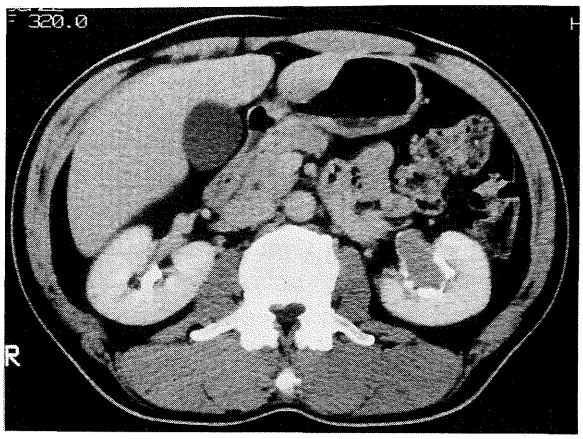

Fig. 2. Abdominal CT with contrast enhancement shows a poorly enhanced mass within the left renal pelvis.

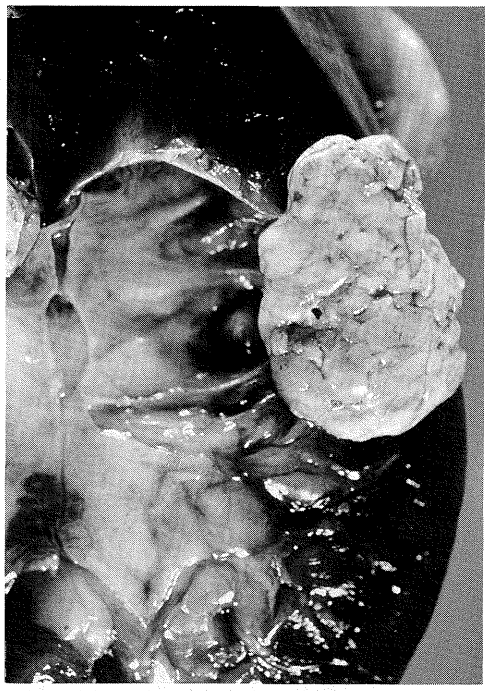

Fig. 3. Nephrectomy specimen reveals a grayish white 3×2.5 cm polypoid lesion protruding from the renal pelvis.

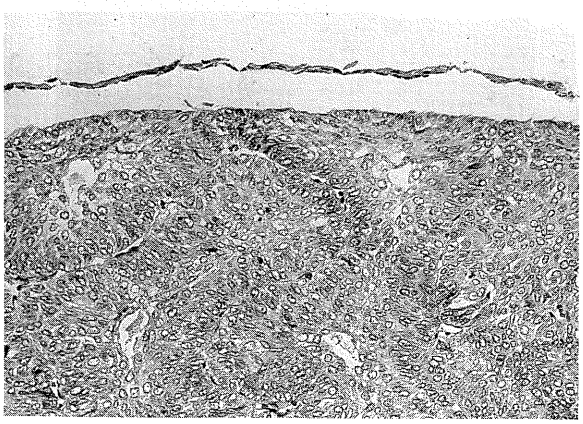

Fig. 4. Microscopic examination of the lesion shows an inverted configuration covered by attenuated urothelium. H & E, reduced from ×200.

ため，同年7月29日左腎尿管全摘術に加え，左腎茎部と傍大動脈リンパ節の郭清を行った．

摘出標本：肉眼的には腎盂内の腫瘍は表面平滑でポリープ状，灰白色で大きさは30×25 mm であった(Fig. 3)．病理組織学的には腫瘍の表面は薄い正常移行上皮に覆われ，上皮細胞索が内方に向かって増殖し，核の異型や細胞分裂像は認められなかったため(Fig. 4)，腎盂に発生した inverted papilloma と診断した．

考　　察

尿路の inverted papilloma は1963年に Potts と Hirst が通常の乳頭腫と逆の内反性増殖を示す膀胱腫瘍を「inverted papilloma of bladder」としたのが最初であるが[2]，病理組織学的には1927年 Paschkis が「adenoma-like polyps in the bladder」として報告したものと同一である[1]．本腫瘍は全尿路腫瘍の約2％を占めるとされ，そのほとんどが膀胱頸部と三角部に発生する[1]．上部尿路とくに腎盂での発生は稀で，われわれが調べ得たかぎりでは腎盂の inverted papilloma は1974年の Matz ら[3]の報告に始まり，現在までに自験例を含め32症例の報告を数えるのみで，そのうちの1例は死後の剖検で発見されたものである．年齢は34歳から89歳の中高年で（平均63歳），男女比は10：1と明らかに男性に多いが，左右差は認められなかった．

腎盂 inverted papilloma の32例のうち，所見の記載のあったもののすべてで肉眼的あるいは顕微鏡的な血尿を認めているが，尿路閉塞によると思われる疼痛を訴えたとされるのは7例のみである．つまり，inverted papilloma に特徴的な症状や所見はなく，内視鏡所見や尿中細胞診も尿路上皮癌との鑑別には有用とは考えられず[1]，その診断は病理組織学的所見以外にはきわめて難しい。

腎盂 inverted papilloma の治療をその術前診断から検討してみると（Table 1），剖検の1例と記載のない2例を除く29例のうち26例（90％）が尿路上皮癌と術前診断され，その結果19例（19/26，73％）で腎尿管全摘術が施行されている．尿路上皮癌の術前診断で腎保存手術が施行された7例のうち，2例では low stage，low grade の尿路上皮癌との判断で積極的に腎保存手術が選択されたが（内視鏡的切除1例[7]，部分切除1例[8]），残りは単腎症例の2例と対側を腎尿管全摘した3例（対側の尿路上皮癌2例，両側の inverted papilloma 1例）であった．一方，内視鏡下の生検あるいは術中の迅速病理検査により inverted papilloma の術前診断が得られた3例[4~6]ではすべて腎保存手術が施行された．つまり，下部尿路腫瘍に対するのと同様に，上部尿路腫瘍においても根治手術前

Table 1. Preoperative diagnoses and treatments in 32 patients with inverted papilloma of the renal pelvis

尿路上皮癌	
治療：腎尿管全摘術	19例
腎保存手術	
部分切除術	
low grade, low stage 腫瘍として	1例
単腎症例	2例
対側腎尿管全摘のため	3例
内視鏡下切除術	
low grade, low stage 腫瘍として	1例
Inverted Papilloma	
治療：腎保存手術	
部分切除術	2例
内視鏡下切除術	1例
剖検時に診断	1例
不　明	2例

の組織学的診断と low stage, low grade 腫瘍への臓器保存手術が積極的に行われた場合にのみ inverted papilloma でも腎保存手術が可能であった．

尿路の inverted papilloma の予後をみてみると尿路上皮癌の合併頻度が高く，前癌状態が疑われるが[1]，その良性の組織学的所見に加え，多発性の発生が稀であること，再発率がきわめて低いこと，進行性がないことより，良性腫瘍として治療，経過観察されるのが一般的である[1]．しかし，上部尿路の inverted papilloma については (1) 発生頻度が著しく低いこと，(2) 画像診断や内視鏡所見からは尿路上皮癌と鑑別できないこと，(3) 悪性所見を持つ inverted papilloma や inverted papilloma 類似の移行上皮癌の報告があること[1]から，現在のところその治療については尿路上皮癌として取り扱うのが実際的と考えられる．上部尿路の inverted papilloma に対する不必要な根治手術を回避するためには，上部尿路の low stage, low grade 移行上皮癌が膀胱腫瘍と同様に内視鏡下に診断，治療されるようになるのを待たねばならない．

結　　語

腎盂に発生した inverted papilloma の1例を報告し，自験例を含めた32例につき考察を加えた．術前の腎盂 inverted papilloma の診断は甚だ困難であり，治療の選択などにおいては現在のところ移行上皮癌と同様な取り扱いが適当と考えられる．

本論文の要旨は第259回日本泌尿器科学会福岡地方会において発表した．

文　　献

1) Witjes JA, van Balken MR and van de Kaa CA: The prognostic value of a primary inverted papilloma of the urinary tract. J Urol **158**: 1500-1505, 1997
2) Potts IF and Hirst E: Inverted papilloma of the bladder. J Urol **90**: 175-179, 1963
3) Matz LR, Wishart VA and Goodman MA: Inverted urothelial papilloma. Pathology **6**: 37-44, 1974
4) Bagley DH, McCue P and Blackstone AS: Inverted papilloma of renal pelvis: flexible ureteroscopic diagnosis and treatment. Urology **36**: 336-338, 1990
5) Bassi P, Piazza R, Milani C, et al.: Inverted papilloma of the renal pelvis. Urol Int **46**: 73-76, 1991
6) Spevack L, Herschorn S and Srigley J: Inverted papilloma of the upper urinary tract. J Urol **153**: 1202-1204, 1995
7) Tasca A and Zattoni F: The case for a percutaneous approach to transitional cell carcinoma of the renal pelvis. J Urol **143**: 902-905, 1990
8) 辻畑正雄，三宅　修，伊東　博，ほか：腎盂 inverted papilloma の1例．泌尿紀要 **37**: 1695-1698, 1991

(Received on March 8, 1999)
(Accepted on August 9, 1999)