前立腺肥大症に対する半導体レーザーを用いた Interstitial laser coagulation of the prostate（ILCP）の治療成績

大津市民病院泌尿器科（部長：神波照夫）
金　聰淳，金谷　勲，神波　照夫

CLINICAL RESULTS OF INTERSTITIAL LASER COAGULATION FOR BENIGN PROSTATIC HYPERPLASIA USING DIODE LASER

Sojun KIN, Isao KANATANI and Teruo KONAMI
From the Department of Urology, Otsu Municipal Hospital

Interstitial laser coagulation (ILCP) is currently considered to be one of the avenues for treatment of benign prostatic hyperplasia (BPH). The efficacy and effectiveness of the treatment, however, have not been well clarified. Here we report the outcome of treatment in benign prostatic hyperplasia using ILCP. Twenty patients with BPH who underwent interstitial laser coagulation using a diode laser between March and December 1998 were investigated. Our results showed that there are significant improvements in prostate symptom score and quality of life index after the treatment. According to the efficacy criteria, 70% of the patients showed clinical improvement of both scores at 1 month, and more than 90% of the patients at 3 months. The reduction of prostate volume was observed after 1 month of treatment and continued for 6 months. The improvement on peak flow rate was observed in 50% of the patients at 3 months and in 73.3% of the patients at 6 months. The overall efficacy rates were 62.5%, 85.0% and 100% of the patients at 1, 3 and 6 months, respectively. In all 20 patients the complications were minimal. No blood transfusion was required in any patients. However, one patient experienced both epididymitis and prostatic abscess and was treated with conservative therapy. In conclusion, interstitial laser coagulation using a diode laser is a very effective means for the treatment of benign prostatic hyperplasia. Because of its less invasive nature, we strongly recommend that ILCP be the major way of treatment for benign prostatic hyperplasia.

(Acta Urol. Jpn. **45**: 749–753, 1999)

Key words: ILCP, Diode laser, Benign prostatic hyperplasia

緒　　言

ILCP（interstitial laser coagulation for benign prostatic hyperplasia）は前立腺肥大症に対して，前立腺組織内に直接レーザーファイバーを刺入し照射することにより，尿道粘膜を損傷せず組織を凝固し，前立腺の縮小および排尿状態の改善をはかる方法である．今回われわれは20例に施行し，その治療成績について報告する．

対象と方法

1998年3月より12月まで大津市民病院泌尿器科において ILCP を施行した20例を対象とした．対象症例の選択は排尿障害臨床試験ガイドライン[1]の症例選択基準にほぼ従ったが，ほとんどの症例は内服薬にて何とか排尿状態を維持しているという患者背景から，あえて wash out 期間を設けなかった．また高齢，循環器系合併症のために他の治療方法の選択が困難な症例も対象としたため，除外基準としての薬剤内服中，神経因性膀胱を疑われるもの，残尿量が 100 ml 以上の項目は採用しなかった．今回の検討では術後6カ月までの I-PSS，QOL index，Qmax，前立腺体積の変化について治療効果を判定した．前立腺体積は経腹的エコーで測定し，判定基準は排尿障害臨床試験ガイドライン[1]に従った（Table 1）．対象症例20例の年齢は52～95（平均68.6±10.3）歳で術前の I-PSS は11～28（平均19.0±4.8），QOL index は2～6（平均5.1±1.1），Qmax は3.1～13.9（平均7.6±2.5）ml/sec，前立腺体積は22.4～155（平均44.5±30.0）ml，残尿量は0～158（平均50.2±48.3）ml であった．

レーザー発生装置は半導体レーザー手術装置 Indigo830j（インディゴメディカル社製）を使用し，内視鏡はオリンパス社製 22.5 Fr 操作用膀胱鏡（視野角12度）または WOLF 社製 21 Fr 持続灌流シストウレスロスコープ（視野角25度）を用いた．全症例全身

Table 1. Criteria for treatment efficacy in BPH

Efficacy	1. Symptom*	2. QOL*	3. Function*	4. Anatomy
	post/pre (I-PSS)	pre-post (QOL index)	post-pre (Qmax)	post/pre (Prostate Volume)
Excellent	≦0.25	≧4	≧10 ml/s	≦0.5
Good	≦0.5	3	≧ 5 ml/s	≦0.75
Fair	≦0.75	2, 1	≧ 2.5 ml/s	≦0.9
Poor/Worse	>0.75	≦0	< 2.5 ml/s	>0.9

* Overall efficacy is the median of efficacy grades of 3 items: symptom, QOL and function.

Table 2. Sequential changes in clinical and voiding parameters

	Initial	1 month	3 months	6 months
I-PSS (0–35)				
Mean±SD	19.0± 4.8	12.2± 8.5	6.8± 4.1	7.9± 4.1
No. pts	20	17	20	15
QOL index (0–6)				
Mean±SD	5.1± 1.1	3.0± 2.0	1.8± 1.6	1.9± 1.6
No. pts	20	17	20	15
Qmax (ml/sec)				
Mean±SD	7.6± 2.5	9.8± 3.6	10.6± 3.6	12.1± 3.0
No. pts	20	19	20	15
Prostate volume (ml)				
Mean±SD	44.5±30.0	41.1±27.2	34.8±26.9	28.6±16.7
No. pts	20	19	20	15
Postvoid residual volume (ml)				
Mean±SD	50.2±48.3	36.1±35.6	23.1±28.1	25.7±22.7
No. pts	20	19	20	15

麻酔下に，砕石位にて手術を施行した．膀胱鏡にて直視下に Indigo ディフューザーチップファイバーを尿道に対し約30度の角度で前立腺組織にデプスマーカーの深さ（先端から 18 mm）まで刺入し，tissue adaptive mode にて設定温度 85°C で 1 穿刺につき 3 分間レーザー照射を行った。照射回数は原則として前立腺体積 10 ml につき 1 回とし，側葉はそれぞれ 1 ～ 4，中葉は 1 ～ 4 穿刺施行した。手術終了時には 16 Fr バルンカテーテルを留置した．

結　　果

1 回の治療における照射回数は 2 ～11（平均 4.2±2.5）回，照射エネルギーは2,581～14,329（平均6,211.2±3,213.1）J であった．手術時間は17～99（平均46.3±24.3）分，術後尿道バルンカテーテル留置または自己導尿を要した期間は 4 ～43（平均 10.5±9.8）日であった．各パラメーターの変化を Table 2 に示す．有効率はやや有効以上のものとした．なお，6 カ月まで評価できた症例は15例あり，1 カ月後においてアンケートの回収ができなかった症例が 3 例あり，蓄尿量が不十分のために尿流測定ができなかった症例が 1 例あった．

1．自覚症状：I-PSS は 1 カ月後に64.7%，3 カ月後は90.0%，6 カ月後は100%の有効率であった．QOL index も 1 カ月後に 70.6%，3 カ月後は 95.0%，6 カ月後は93.3%の有効率であり，自覚症状は 3 カ月までほぼ plateau に達していた（Fig. 1）．

2．他覚所見：Qmax は 1 カ月後が42.1%，3 カ月後が50.0%，6 カ月後が73.3%の有効率を示し，前立腺体積も 1 カ月後が57.9%，3 カ月後が75.0%，6 カ月後が86.7%の有効率であることから他覚所見は時間経過によりさらに改善していく可能性が示唆された（Fig. 2）．残尿量については 3 カ月まで減少傾向が見られたが以降は横這いであった．

3．全般治療効果：I-PSS，QOL index，Qmax の有効性の中央値による全般的な有効性は 1 カ月後，3 カ月後，6 カ月後でそれぞれ62.5%，85.0%，100%であり，良好な結果が得られた（Table 3）．

また，今回術前に α 遮断薬や抗アンドロゲン剤を内服していたものが 9 割いたが，6 カ月後までにそのうち約 8 割が drug free となった（Fig. 3）．

4．合併症：術中，術後の合併症については，術後肉眼的血尿は全例に認められたが，特に処置を要しなかった．術後 2 週間目に前立腺膿瘍と精巣上体炎を併発した症例が 1 例あったが，保存的治療で軽快した．

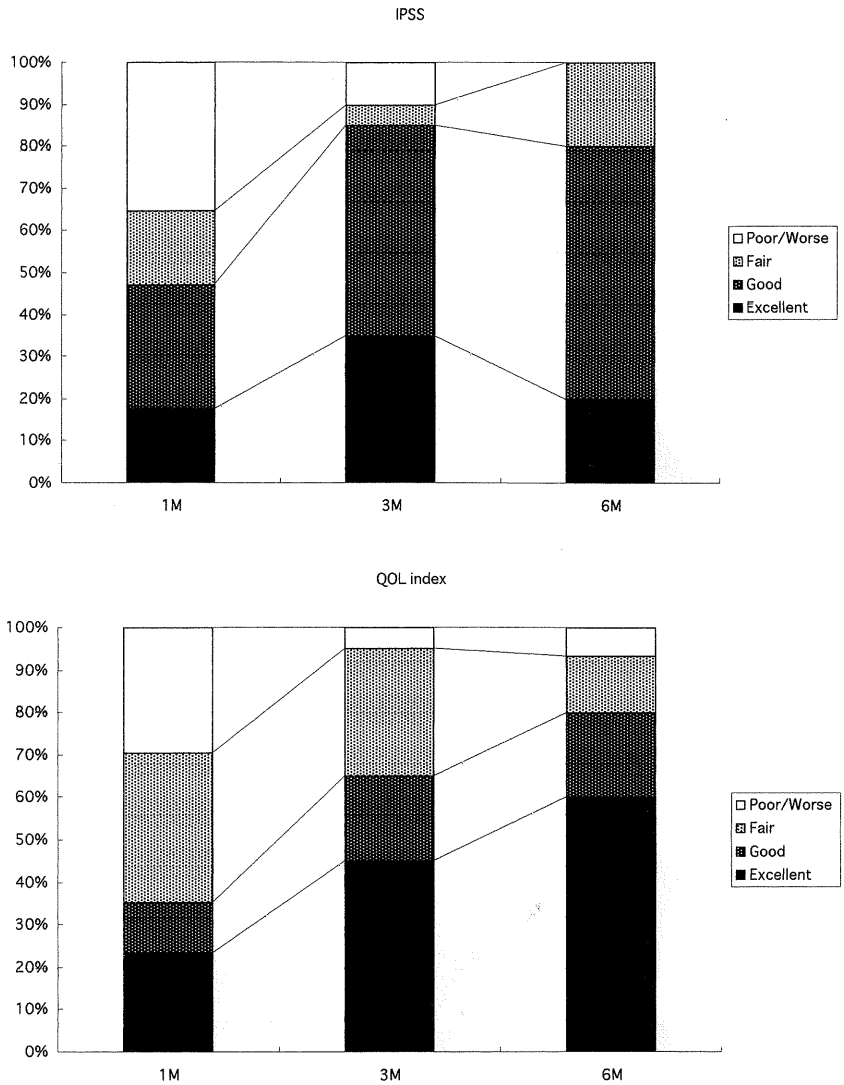

Fig. 1. Changes of efficacy grades in I-PSS and QOL index. Efficacy rate is more than 90% at 3 months postoperatively.

考　　察

ILCP は1992年に Muschter ら[2]が報告して以来，本邦では河邊ら[3]，Arai ら[4~6]がその有用性を報告しているが，最近になりその低侵襲性から施行例が増加しつつある．今回使用した Indigo830j は ILCP 専用機で，ディフェーザーチップファイバー先端に温度センサーを内蔵していることが最大の特徴である．前立腺組織内の温度をモニターできる点，他のレーザー汎用機に比べ安全性に優れている．また，tissue adaptive mode では設定温度 85°C で 3 分間熱凝固するように自動的に出力調節をするため，術者のテクニックに左右されずに誰でも同様の結果を得ることができる．前立腺肥大症治療の gold standard である TUR-P や従来の VLAP と比較した場合の ILCP の長所は，1）尿道粘膜を温存できる．2）手術時間が短い．3）大量出血や TUR 症候群など重篤な副作用がない．4）中葉肥大も対応可能．5）前立腺体積の大きなものにも対応可能．などが挙げられる．したがって，TUR-P では high risk と考えられる高齢者，心機能の低下した症例，抗凝固療法を行っている症例でも施行可能であり，安全性の面から考えると，このような患者こそが ILCP の良い適応ではないかと考えている．ただし，前立腺体積が大きく，尿道の閉塞が強い症例では通常の操作用膀胱鏡では穿刺時の視野確保が難しい場合があり，持続灌流式膀胱鏡が便利であった．また，中葉肥大に関しては現在のファイバーでは先端が長すぎて膀胱穿孔の危険があるため，先端が短いタイプのファイバーの開発が望まれる．短所は，1）効果発現に時間がかかる．2）器械が高価．3）組織学的検索ができない．などである．術後は前立腺部尿道の浮腫による一過性の尿閉状態になる例が35%あり，自尿可能な場合でも術前よりも排尿状態は悪化する場合がほとんどなので術後 1 ～ 2 週間は患者の満足度も低い．このことは術前によく説明しておき患者の理解を得た上で手術を施行する必要がある．また，

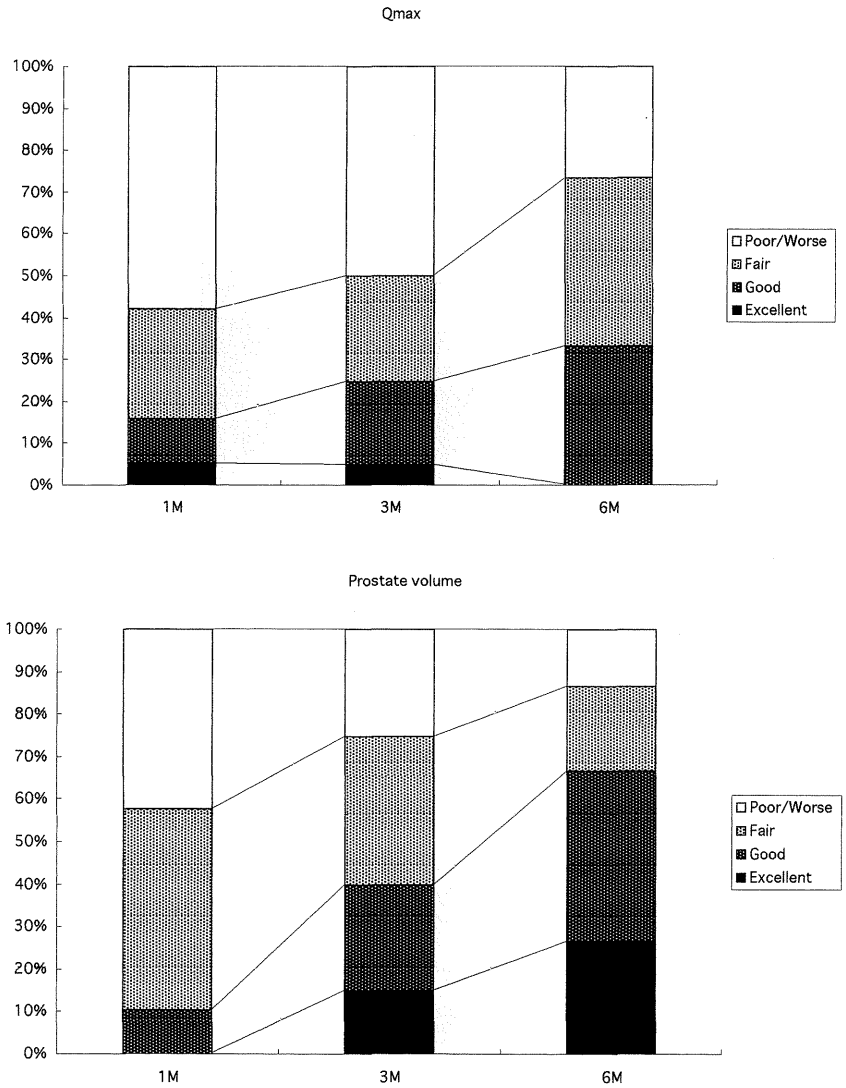

Fig. 2. Changes of efficacy grades in peak flow rate and prostate volume.

Table 3. Overall efficacy

No. pts	1M		3M		6M	
	n=16		n=20		n=15	
Excellent	0	0.0%	5	25.0%	3	20.0%
Good	5	31.3%	9	45.0%	8	53.3%
Fair	5	31.3%	3	15.0%	4	26.7%
Poor/Worse	6	37.5%	3	15.0%	0	0.0%
Efficacy rate	10	62.5%	17	85.0%	15	100.0%

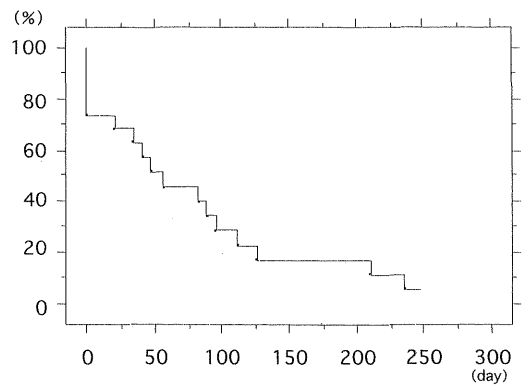

Fig. 3. Postoperative medication. Mediation was stopped within 6 months postoperatively in about 80% of the patients.

この期間は内服薬を併用するなど何らかの工夫が必要と思われ，ステロイドを使用している報告もあるが，当科では α 遮断薬を使用している．合併症として1例に精巣上体炎と前立腺膿瘍が生じたが，本症例はコントロールが不十分の糖尿病が基礎にあり，術前から軽度の尿路感染が認められていた．入院の上，抗生剤の静脈内投与およびインシュリンによる血糖コントロールを行い軽快したが，治療は1カ月を要した．これは ILCP の問題点として穿刺部位からの感染はドレナージ経路がほとんどないために感染が遷延したものと考えられ，場合によっては TUR-P を追加して排膿する必要性も生じる．文献上，術後の精巣上体炎の発生率は0.4～3.7%[3,7]，膿瘍形成は1.3%[6]と報告されており，術前術後の尿路感染のコントロールは十

分注意する必要があると思われた．われわれはこの点に関して術後なるべく早期にバルン抜去を心がけ，尿閉例には自己導尿を指導している．

長期成績については1年以内に再手術を要したのは3～10%[8]と報告されている．今回はまだ症例が少なく，再施行例や治療変更した例もないため今後の観察を要するが，6カ月までの検討では安全性については問題なく，有効性についても満足のいく結果と思われた．

結　　語

半導体レーザー手術装置 Indigo830j を用いて ILCP を施行し，その治療効果について検討した．

1）全対象例20例における自覚症状の改善は1カ月後は約7割，3カ月後に約9割にみられ，その後はほぼ変化はなかった．

2）他覚所見は前立腺体積は1カ月後から減少し6カ月後まで減少傾向を示した．Qmax も3カ月後に半数が改善し6カ月後まで改善傾向を示した．

3）全般的な有効性は1カ月後，3カ月後，6カ月後でそれぞれ62.5%，85.0%，100%であり，良好な結果が得られた．

4）ILCP はその低侵襲性・有効性から前立腺肥大症にたいする治療の選択肢の1つとして有力なものになりうると考えられた．

文　　献

1）岡島英五郎：第一部　前立腺肥大症，排尿障害臨床試験ガイドライン．排尿障害臨床試験ガイドライン作成委員会編．第1版，pp. 1-17，医学図書出版株式会社，東京，1997

2）Muschter R, Hofstetter A, Hessel G, et al.: Interstitial laser prostatectomy-experimental and first clinical results. J Urol **147**: 346A, abstract 533, 1992

3）河邊香月，本間之夫，金子昌司，ほか：半導体レーザーを用いた前立腺肥大症に対する組織内高温度治療（Interstitial Thermotherapy）の検討．泌尿器外科 **9**：991-996，1996

4）Arai Y, Kanba T, Ishitoya S, et al.: Interstitial laser coagulation for benign prostatic hyperplasia: preliminary clinical results. Int J Urol **2**: 104-109, 1995

5）Arai Y, Ishitoya S, Okubo K, et al.: Transurethral interstitial laser coagulation for benign prostatic hyperplasia: treatment outcome and quality of life. Br J Urol **77**: 93-98, 1996

6）Arai Y, Okubo K, Okada T, et al.: Interstitial laser coagulation for management of benign prostatic hyperplasia: a Japanise experience. J Urol **159**: 1961-1965, 1998

7）Muschter R and Hofstetter A: Interstitial laser therapy outcomes in benign prostatic hyperplasia. J Endourol **9**: 129-135, 1995

8）Williams JC: Interstitial laser coagulation of the prostate: introduction of a volume-based treatment formula with 12-month follow-up. World J Urol **16**: 392-395, 1998

(Received on May 12, 1999
Accepted on September 18, 1999)
（迅速掲載）