褐色細胞腫に神経節細胞腫を合併した副腎髄質原発複合型腫瘍の1例

大阪府立病院泌尿器科（部長：伊藤喜一郎）
奥見　雅由，松岡　庸洋*，月川　　真**
藤本　宜正，佐川　史郎，　伊藤喜一郎

A COMPOUND TUMOR IN THE ADRENAL MEDULLA—PHEOCHROMOCYTOMA COMBINED WITH GANGLIONEUROMA: A CASE REPORT

Masayoshi Okumi, Yasuhiro Matsuoka, Makoto Tsukikawa, Nobumasa Fujimoto, Shiro Sagawa and Kiichiro Itoh
From the Department of Urology, Osaka Prefectural General Hospital

We report a case of a compound adrenal medullary tumor. A 63-year-old woman was referred to our hospital for examination of a right adrenal tumor, incidentally found by abdominal computed tomography (CT). CT and magnetic resonance imaging (MRI) revealed a round heterogeneous tumor, 5 cm in diameter, on the upper pole of the right kidney. A view of the total body scan demonstrated the uptake into the tumor after the injection of ^{123}I-metaiodobenzyl-guanidine. Serum and urinary adrenaline levels were slightly elevated, and urinary excretion of vanillylmandelic acid was markedly elevated. Her blood pressure was normal. From these findings, the tumor was suspected to be a pheochromocytoma of the right adrenal gland and was resected reteroperitoneally. Pathological diagnosis was a compound adrenal medullary tumor, which was composed of pheochromocytoma and ganglioneuroma. This combination of the adrenal medullary tumor is extremely rare, and to date this case may be the sixth case in the Japanese medical literature.
(Acta Urol. Jpn. **46**: 887–890, 2000)

Key words: Pheochromocytoma, Ganglioneuroma, Compound adrenal medullary tumor

緒　　言

副腎髄質由来の腫瘍としては，おもに神経芽細胞腫，神経節芽細胞腫，神経節細胞腫，および褐色細胞腫が知られている．今回われわれは，褐色細胞腫に神経節細胞腫を合併した副腎髄質原発複合型腫瘍の1例を経験したので報告する．

症　　例

患者：63歳，女性

主訴：右副腎腫瘍の精査加療

家族歴：特記すべき事項なし

既往歴：1967年子宮頸癌にて子宮卵巣全摘術．

現病歴：1998年9月糖尿病を指摘され，近医でその加療入院中，スクリーニングの腹部CTにて右副腎に径5 cm大の腫瘍を認めた．同年10月30日精査加療目的に当科紹介入院となった．

入院時現症：身長148 cm，体重54 kg，血圧118/72 mmHg，脈拍84/分整．下腹部に子宮卵巣全摘術時の正中切開創痕を認めるのみで，腫瘤などは触知されなかった．

血液生化学所見：経口血糖降下剤（オイグルコン® 2.5 mg 朝食前）の内服治療にて空腹時血糖は安定しており，HbAlc 6.6%が若干の高値を示すほか異常は認められなかった．

尿所見：蛋白（−），糖（−），赤血球1〜2/hpf，白血球1〜2/hpf.

内分泌学的検査所見：コルチゾール13.8 μg/dl（正常値5.0〜15.0），ACTH 15.9 pg/ml（9〜52），レニン活性0.3 ng/ml/hr（臥位0.3〜2.9），アルドステロン9.7 ng/ml（臥位3.6〜24），アドレナリン0.22 ng/ml（<0.10），ノルアドレナリン0.23 ng/ml（0.10〜0.50），ドーパミン <0.10 ng/ml（<0.10），尿中アドレナリン228 μg/日（2〜31），尿中ノルアドレナリン87 μg/日（29〜151），尿中ドーパミン825 μg/日（282〜1,002），尿中17-OHCS 2.80 mg/日（2.3〜7.8），尿中17-KS 6.80 mg/日（4〜8），尿中VMA

* 現：国立大阪病院泌尿器科
** 現：大手前病院泌尿器科

24.8 mg/日 (2.6～9.2). 血清アドレナリン値および1日尿中アドレナリン排泄量の軽度上昇が認められ，さらに VMA の1日尿中排泄量は著明に上昇していた.

画像診断：腹部造影 CT では右副腎に内部不均一の 5×4 cm 大の腫瘤性病変が認められた (Fig. 1). 腹部 MRI で腫瘍内部は T1 強調画像にて不均一な低信号，T2 強調画像にて不均一なやや高信号を呈していた.

^{123}I-metaiodobenzyl-guanidine (MIBG) シンチグラフィーでは右副腎腫瘍に一致して著明な集積亢進が認められた (Fig. 2). 以上の諸検査より，右副腎原発褐色細胞腫と診断し，1998年11月24日，経胸腰的右副腎摘除術を施行した. なお，術前2週間前より α 遮断薬 (doxazosin) を1日投与量 3 mg より開始し，術当日 30 mg までの内服漸増を行った.

手術所見：右腎上極の脂肪組織内に腫瘤を触知し，腫瘤頭側に正常副腎を認めた. これらを一塊にして摘除した. 術中メシル酸フェントラミン (レギチン®) にて血圧コントロールを行い，術中血圧は腫瘍圧迫にても安定しており，腫瘍摘除後も異常な血圧低下は認めなかった.

摘除標本：正常副腎に連続して 5.0×4.0×3.5 cm の球状腫瘍が認められ，割面は黄褐色で血液に富んでいた (Fig. 3).

Fig. 1. Abdominal enhanced CT revealed a 5×4 cm mass in the right adrenal region.

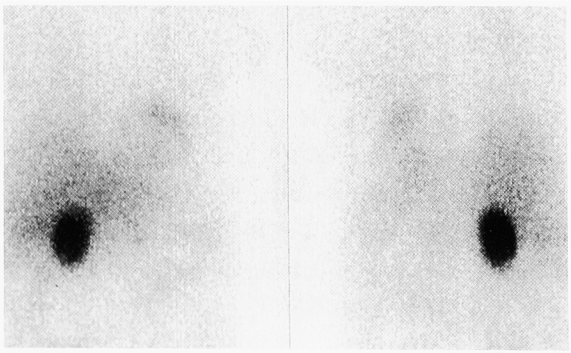

Fig. 2. Uptake of ^{123}I-metaiodobenzyl-guanidine (MIBG) into the right adrenal tumor.

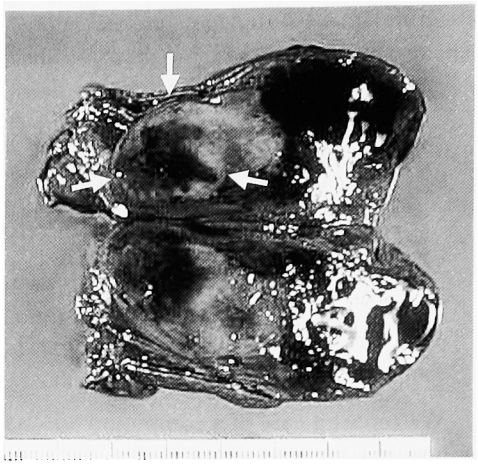

Fig. 3. Macroscopic view of the tumor (arrow) within the medulla of the right adrenal gland.

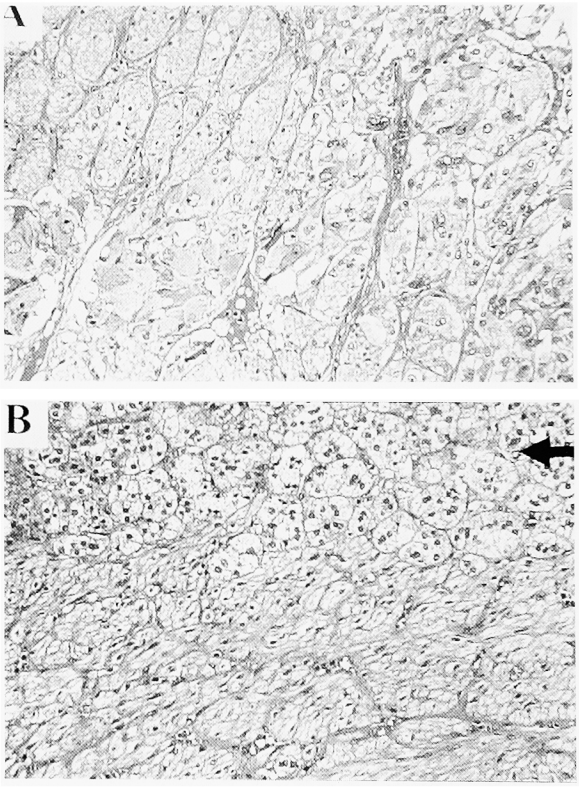

Fig. 4. Histopathological findings of the tumor (H.E. stain, ×50). A: The nests of larger ganglion cells and pheochromocytoma cells are admixed. The border between two components is distinct. B: Ganglion cells with eosinophilic cytoplasm are embedded in the neural stroma. The adrenal cortex (arrow) is substituted with clear cells.

Table 1. Cases of pheochromocytoma combined with ganglioneuroma in the adrenal medulla in the Japanese medical literature

No.	Author	Age (yr)/sex	Side	Tumor size (cm)	Associated disorders
1	Aiba (1988)	53/M	Right	5.3×6.0	cortical adenoma
2	Kimura (1991)	65/M		8.0×6.0×3.5	malignant lymphoma
3	Nagashima (1993)	48/F	Right	6.5×7.0×4.0	myasthenia gravis
4	Watanabe (1995)	42/M	Left	2.0×2.1×1.5	
5	Umemoto (1998)	67/M	Right	13×9.0×18	
6	Present case (1998)	63/F	Right	5.0×4.0×3.5	

病理組織学的所見：H-E 染色にて腫瘍細胞は，血管結合織による胞巣状構造で胞体を有する好塩基性顆粒を含んだ褐色細胞腫と，好酸性の広い胞体を有する神経節細胞への分化を示す大型細胞を含んだ神経節細胞腫から成っていた．また，両者間の境界は明瞭であり，7対3の比率で併存する形を成していた（Fig. 4）．明らかな悪性所見は認められなかった．以上より，褐色細胞腫に神経節細胞腫を合併した副腎髄質原発複合型腫瘍と診断した．

術後経過は順調で，血糖は内服薬なしで正常値となり，内分泌学的諸検査も正常化した．同年12月15日略治退院し，外来にて経過観察中であるが特に再発は認められていない．

考　　察

副腎髄質の腫瘍はおもに神経芽細胞腫，神経節芽細胞腫，神経節細胞腫，褐色細胞腫の4種類が知られている．

褐色細胞腫は，副腎髄質や傍神経節に存在するクロム親和性細胞が腫瘍化したものでカテコールアミンや各種生理活性物質を生成分泌する．一方，神経節細胞腫は，神経芽細胞腫，神経節芽細胞腫と共に交感神経産生細胞より発生する．このうち，最も悪性なのが神経芽細胞腫であり，神経節細胞腫は良性腫瘍で，神経節芽細胞腫はこの中間型に位置する．これらの各組織間には互いに移行型があり，神経芽細胞腫から神経節芽細胞腫を経て，神経節細胞腫に成熟分化するといわれている[1]　神経節細胞腫は一般に内分泌非活性であり，臨床的に内分泌学的症状を呈さないことが多いが，小児の神経節細胞腫患者では VIP 産生例[2]やテストステロン産生例[3]が報告されており，個々の症例においてなぜホルモン産生能の有無が生じるのかは判明していない．神経芽細胞腫が機能を持ったまま分化した可能性も否定できないであろう．

褐色細胞腫と神経節細胞腫が混在する副腎髄質腫瘍は大変稀であり，自験例はわれわれが調べえたかぎりでは本邦において6例目であった（Table 1）[4~8]　この内の3例は，各々副腎皮質腺腫，悪性リンパ腫，重症筋無力症が合併していたが，自験例を含め残りの3例については特記すべき合併症は認められなかった．

褐色細胞腫は動悸，頭痛，悪心，発作性高血圧などの症状をきっかけに発見されることが多いが，本症例は内分泌学的検査異常と糖尿病以外に褐色細胞腫の典型的症状は認められなかった．Aiba[4]らは褐色細胞腫と神経節細胞腫の合併例の報告の中で，神経節細胞腫の存在が褐色細胞腫の症状欠如の原因となっている可能性を示唆している．その理由として，①ドーパミンの過剰分泌がアドレナリン，ノルアドレナリンの作用を阻害する，②神経節細胞腫が褐色細胞腫の機能を制限する，③神経節細胞腫が褐色細胞腫より分泌されるアドレナリン，ノルアドレナリンを代謝する，と推測している．

一方，何故，褐色細胞腫と神経節細胞腫の合併が起るかについては，発生学的には副腎髄質は神経冠由来の交感神経母細胞から発生し，交感神経節細胞とクロム親和性細胞に分化すると考えられている．本症例の病理所見において褐色細胞腫と神経節細胞腫との境界は比較的急激な移行を示しており，交感神経母細胞からそれぞれの細胞に正常分化した後，腫瘍細胞へ分化した可能性も考えられる．しかし，褐色細胞腫と神経節細胞腫が密に混在し，同一の交感神経母細胞から直接腫瘍細胞へ分化増殖したのではないかと推測される報告例[4,8]もあり，どの段階で腫瘍増殖するかはまったく判明していない

腫瘍細胞からのホルモン分泌能，褐色細胞腫と神経節細胞腫との相互作用，さらに腫瘍細胞分化・増殖の機序についてはまったく判明しておらず，今後の研究課題と考えられる．

結　　語

63歳，女性に発生した褐色細胞腫に神経節細胞腫を合併した副腎髄質原発複合型腫瘍の1例を経験したので，若干の文献的考察を加えて報告した．本症例は，われわれが調べえたかぎりでは，本邦6例目であった．

本論文の主旨は第166回日本泌尿器科学会関西地方会にて発表した．

文　　献

1) Hamilton JP and Koop CE: Ganglioneuromas in

children. Surg Gynecol Obstet **121**: 803-812, 1965
2) 加治 健, 秋山 洋, 高松英夫, ほか：WDHA 症候群と低身長を呈した VIP 産生神経節細胞腫の1例. 小児がん **28**：227-228, 1991
3) Aguirre P and Scully RE: Testosteron-secreting adrenal ganglioneuroma containing Leydig cells. Am J Surg Pathol **7**: 669-705, 1983
4) Aiba M, Hirayama A, Ito Y, et al.: A compound adrenal medullary tumor (pheochromocytoma and ganglioneuroma) and a cortical adenoma in the ipsilateral adrenal gland. Am J Surg Pathol **12**: 559-566, 1988
5) Kimura N, Miura Y, Miura K, et al.: Adrenal and retroperitoneal mixed neuroendocrine-neural tumors. Endocrol Pathol **2**: 139-147, 1991
6) Nagashima F, Hayashi J, Araki Y, et al.: Silent mixed ganglioneuroma/pheochromocytoma which produces a vasoactive intestinal polypeptide. Intern Med **32**: 63-66, 1993
7) Watanabe T, Noshiro T, Kusakari T, et al.: Two cases of pheochromocytoma diagnosed histopathologically as mixed neuroendocrine-neural tumor. Intern Med **34**: 683-687, 1995
8) 梅本幸裕, 伊藤尊一郎, 津ケ谷正行, ほか：褐色細胞腫に神経節細胞腫を合併した複合型副腎腫瘍の1例. 泌尿紀要 **44**：29-32, 1998

(Received on June 8, 2000)
(Accepted on June 28, 2000)