G-CSF 産生ベリニ管癌の1例

虎の門病院泌尿器科（部長：小松秀樹）
森川　弘史*，山田　幸央**，小田　裕之
北原　　研，金村三樹郎***，小松　秀樹

あおぞら診療所
川　越　正　平

A CASE OF BELLINI DUCT CARCINOMA PRODUCING GRANULOCYTE COLONY-STIMULATING FACTOR (G-CSF)

Hirofumi MORIKAWA, Yukio YAMADA, Hiroyuki ODA,
Ken KITAHARA, Mikio KANEMURA and Hideki KOMATSU
From the Department of Urology, Toranomon Hospital

Syouhei KAWAGOE
From the Aosora Clinic

A case of Bellini duct carcinoma producing granulocyte colony-stimulating factor (G-CSF) is reported. The patient was a 75-year-old female with the chief complaint of appetite loss. Abdominal ultrasonography and abdominal computed tomography revealed left renal pelvic tumor. Left radical nephrouretrectomy was performed. The histopathological report showed Bellini duct carcinoma. Immunohistochemical staining using the anti-G-CSF antibody showed positive staining in the cancer cells. Preoperatively, the white blood cell count and serum G-CSF concentration were elevated to 34,100/μl and 334 pg/ml respectively. After operation these values became normal. However, these values were elevated again and CT scan revealed a left pulmonary metastasis 3 months after the operation. In spite of chemotherapy, she died of brain metastases 7 months after the operation.
(Acta Urol. Jpn. **47**: 485–487, 2001)

Key words: Bellini duct carcinoma, Granulocyte colony stimulating factor

緒　　言

G-CSF 産生腫瘍は稀な疾患であり，特に G-CSF 産生尿路悪性腫瘍についての報告は少ない．今回われわれは，G-CSF 産生ベリニ管癌の1例を経験したので若干の文献的考察を加えて報告する．

症　　例

患者：75歳，女性

主訴：食欲不振，体重減少

既往歴：55歳時子宮癌に対し放射線治療．68歳から高血圧に対し内服治療．

現病歴：1999年11月頃から食欲不振があり，虎の門病院内科で超音波検査を施行したところ左腎盂腫瘍を疑われ，2000年1月14日当科を入院した．

入院時理学所見：特記すべきことなし

入院時検査所見：血液検査所見では，Hb が 8.2 g/dl と貧血を認め，白血球数は 34,100/μl と増多していた．白血球分画では，好中球95%，リンパ球4%，単球1%と好中球優位であった．また，赤沈は 70 mm/1時間と亢進しており，CRP も 3.6 mg/dl であった．腫瘍マーカーでは，TPA が 169 IU/l（正常値：70以下）と高値を示しており，血清 G-CSF 濃度も 334 pg/ml（基準値：4.7～18.1）と高値を示していた．尿検査では，尿中に多数の白血球を認め，細胞診は class 2 であった．

画像診断：腹部超音波検査では，腎盂から尿管にかけて低エコーで充実性の腫瘍が充満した像を認めた（Fig. 1）．DIP 検査では，左腎尿管は描出されなかった．腹部 CT 検査では，左腎は腫大しており不均一に造影された．また，尿管壁は肥厚しており造影効果を認めた（Fig. 2）．逆行性腎盂造影検査では，第5腰椎の上縁で尿管は完全閉塞していた．尿管鏡検査では，尿管内に白色の腫瘍を認めた．尿管洗浄液の細胞

* 現：済生会中和病院泌尿器科
** 現：日赤医療センター泌尿器科
*** 現：亀田総合病院泌尿器科部長

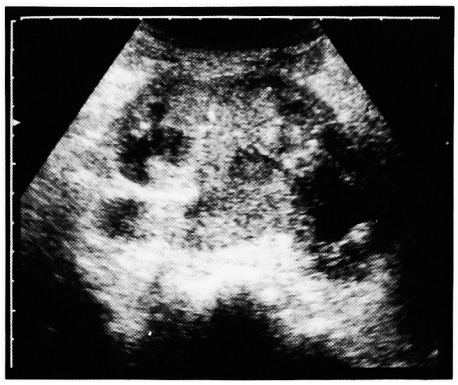

Fig. 1. Ultrasonogram showed the left renal pelvis occupied by the tumor.

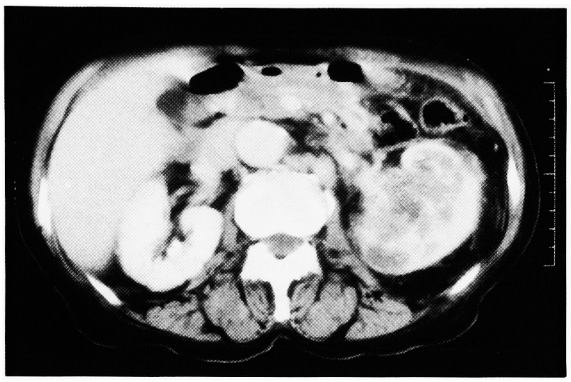

Fig. 2. Abdominal computerized tomography showed a swelling and an irregular enhancement of the left kidney.

診は class 3 で，生検の結果は炎症性黄色腫であった．また，胸部 CT 検査で両側下肺野に結節状陰影を認めたが，陳旧性結核と腫瘍との鑑別は困難であった．画像所見からは左腎盂腫瘍が疑われたが，炎症性変化も否定できなかった．2月3日左腎尿管全摘除術およびリンパ節廓清術を施行した．

摘出標本：左腎の割面は，髄質から放射状に灰白色の腫瘍が広がっており，皮質に結節を形成しながら浸潤性に発育していた．HE 染色では，好酸性の胞体を有する腫瘍細胞が管状および乳頭状に増殖していた

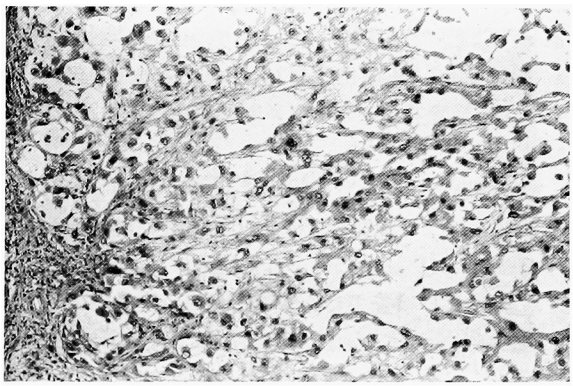

Fig. 3. Microscopic findings after staining with HE showed papillary adenocarcinoma.

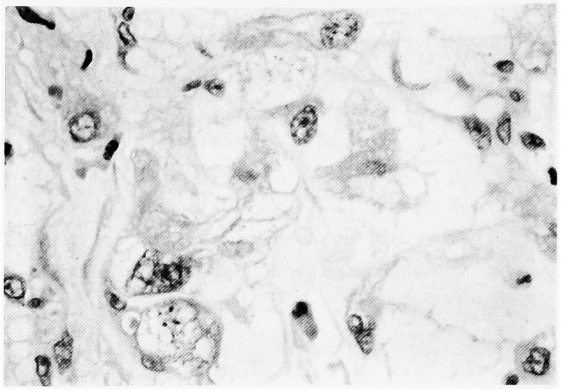

Fig. 4. Immunohistochemical staining using an anti-G-CSF antibody showed positive staining in the cancer cells.

(Fig. 3)．免疫染色では遠位尿細管のマーカーであるビメンチンと上皮マーカーである CAM による染色で各々濃染された．この他，Tam-Horsfall-protein, PE-10, デスミンでは染色されなかった．組織形態，免疫染色所見および髄質を中心に腫瘍が増殖していることから，ベリニ管癌と診断した．また，抗 G-CSF 抗体による免疫染色を行ったところ腫瘍細胞は濃染された (Fig. 4)．このことから，G-CSF 産生ベリニ管癌と診断した．

術後経過：術後白血球数は 5,200/μl，血清 G-CSF 濃度は 23 pg/ml と著明に低下し経過良好で第28病日退院した．しかし，術後3カ月目に白血球数 31,100/μl，血清 G-CSF 濃度 105 pg/ml と上昇し，胸部 CT で左上肺野への新たな転移を認めた．M-VAC を3コース施行し肺転移の縮小は認めたが，新たに脳転移をきたし9月1日死亡した．

考　　察

G-CSF 産生腫瘍は1977年の Asano ら[1]の報告以来その存在が知られるようになった．現在抗 G-CSF モノクローナル抗体を用いた免疫組織学化的染色が行えるようになった[2]　G-CSF 産生腫瘍の診断基準は，1) 成熟好中球を主体とした高度の顆粒球増多，2) 血清および尿中 G-CSF 活性の上昇，3) 免疫組織化学的染色による腫瘍中の G-CSF の証明，4) 腫瘍の摘除や治療による顆粒球数，血清 G-CSF 活性の正常化，とされている[3]　自験例も上記の 1)～4) の項目を満たしていた．

Cromie ら[4]は，同一腫瘍内に腎細胞癌と移行上皮癌の成分が混在する腫瘍を検討し，その発生母地がベリニ管を含む集合管にあると報告した．以後，同様の組織学的特徴を持つ症例が報告され，広義にベリニ管癌は遠位尿細管から集合管に至る段階での腫瘍発生と考えられるようになった．

Aizawa ら[5]は，ベリニ管癌は組織学的に腎細胞癌

の成分と移行上皮癌の成分が混在する混合型と，集合管上皮に類似する細胞が乳頭状の配列を示す乳頭状腺癌の2つに分類できると報告している．乳頭状腺癌は被膜形成が認められ腎細胞癌 grade 2 とほぼ同一の予後を示し，5年および10年生存率は共に33.8%であるのに対し，混合型は被膜形成が乏しく5年生存率は0%である[6]

浸潤性のベリニ管癌の画像上の特徴は，境界不明瞭な腫瘍が，腎実質内を浸潤性に進展し，腫瘍の腎外への突出を認めず，腎全体が腫大するとされている．Fukuya ら[7]が5例のベリニ管癌の CT 所見について，腎の形態が保たれることが大きな特徴であると報告している．自験例も腎の腫大を認め，腎の形態は保たれていた．

近年ベリニ管癌の診断に，免疫組織化学的検査が行われるようになっている．自験例も遠位尿細管系のマーカーに染色され，組織形態からベリニ管癌と診断した．

G-CSF 産生尿路悪性腫瘍の報告は少なく，今回われわれが調べ得たかぎり自験例を含めて本邦で37例の報告があるに過ぎない．Table 1 に G-CSF 産生尿路悪性腫瘍の本邦報告例を，Table 2 に発生部位と組織型をまとめた．性別は男性24例，女性13例で，年齢は，平均69歳であった．発生部位は膀胱が26例と最も多く，腎8例，腎盂尿管3例であった．組織型では，移行上皮癌はすべて grade 3 であり，未分化癌も4例あった．自験例は調べ得たかぎり本邦1例目の G-CSF 産生ベリニ管癌であった．

Table 1.　G-CSF 産生尿路悪性腫瘍本邦報告例 (n=37)

年　齢	34～89歳（平均68.7歳）
性　別	男性：24例，女性：13例
発生部位	膀胱：26例，腎盂尿管：3例，腎：8例
白血球数	12,700～476,000/μl (n=34)
血清 G-CSF 濃度	39～12,898 pg/ml (n=29)
予　後	4カ月生存：1例，7カ月生存：1例，8カ月生存：1例，10カ月以内の死亡：29例，不明：5例

Table 2.　発生部位と組織型

発生部位	組織型	
膀　胱　：26例	TCC G3	12例
	TCC G3，SCC	2例
	肉腫様癌	2例
	未分化癌	4例
	その他	5例
	不明	1例
腎盂尿管：3例	TCC G3	2例
	不明	1例
腎　　：8例	RCC	6例
	ベリニ管癌	1例（自験例）
	腎原発横紋筋肉腫	1例

一般に G-CSF 産生腫瘍の予後はきわめて不良であると言われている．今回われわれが調べた G-CSF 産生尿路悪性腫瘍37例においても，29例が10カ月以内に死亡しており，長期生存の報告は見られず，予後は不良であった．

結　　語

G-CSF 産生ベリニ管癌の1例を経験したので，若干の文献的考察を加えて報告した．

文　　献

1) Asano S, Urabe T, Okabe T, et al.: Demonstration of granulocytic factor(s) in the plasma of nude mice transplanted with a human lung cancer and in the tumor tissue. Blood **49**: 845-851, 1977
2) Shimamura K, Fujimoto J, Hara J, et al.: Establishment of specific monoclonal antibodies against recombinant human granulocyte clony-stimulating factor (hG-CSF) and their application for immunoperoxidase staining of paraffin-embedded sections. J Histochem Cytochem **38**: 283-285, 1990
3) 安田弥子，二瓶直樹，阿部　拓，ほか：顆粒球コロニー刺激因子産生腎癌の1例．臨泌 **49**：1027-1030，1995
4) Cromie WJ, Davis CJ and Deture FA: Atypical carcinoma of kidney, possibly originating from collecting duct epithelium. Urology **13**: 315-317, 1979
5) Aizawa S, Kikuchi Y, Suzuki M, et al.: Renal cell carcinoma of lower nephron origin. Acta Pathol Jpn **37**: 567-574, 1987
6) 松嵜　理，長尾孝一：遠位尿細管系腫瘍，とくにベリニ管癌の臨床病理学的検討．病理と臨 **8**：740-746，1990
7) Fukuya T, Honda H, Goto K, et al.: Computed tomographic findings of Bellini duct carcinoma of the kidney. J Comput Assist Tomogr **20**: 399-403, 1996

(Received on December 4, 2000
Accepted on January 29, 2001)