G-CSF 産生膀胱癌の1例

土浦共同病院泌尿器科（主任：酒井邦彦）
浅野　桐子，森本　信二，北見　好宏
宮内　孝治，酒井　邦彦

東京都立多摩老人医療センター（主任：高木健太郎）
高　木　健太郎

BLADDER CANCER PRODUCING GRANULOCYTE COLONY-STIMULATING FACTOR (G-CSF): A CASE REPORT

Touko Asano, Shinji Morimoto, Yoshihiro Kitami, Takaharu Miyauchi and Kunihiko Sakai
From the Department of Urology, Tuchiura Kyodo General Hospital
Kentaro Takagi
From the Department of Urology, Tokyo Metropolitan Tama Geriatric Hospital

A case of bladder cancer producing granulocyte colony-stimulating factor (G-CSF) is reported. A 76-year-old male was admitted to our hospital with gross hematuria and leukocytosis. He was diagnosed with advanced bladder cancer. His white blood cell (WBC) count and serum granulocyte colony-stimulating factor (G-CSF) level were elevated (peak WBC 22,010/μl, peak G-CSF 351 pg/ml), which immediately normalized after cystectomy. The histopathological diagnosis was transitional cell carcinoma, grade 3, pT4, pN1. Immunohistochemical examination was positive for G-CSF and G-CSF receptor. There has been no recurrence of cancer for more than 23 months since the operation without any additional therapy.

(Acta Urol. Jpn. **48**: 495–498, 2002)

Key words: Bladder cancer, Glanulocyte colony-stimulating factor

緒　　言

G-CSF 産生膀胱癌はその予後の悪さで知られており，G-CSF を介した癌の自己増殖機能との関連も示唆されている．今回われわれは白血球増多症を呈したG-CSF 産生膀胱癌を経験したのでここに報告する．

症　　例

患者：76歳，男性

主訴：肉眼的血尿

既往歴：甲状腺機能低下症

家族歴：特記すべきことなし

現病歴：1999年12月頃より排尿時痛，肉眼的血尿が出現したため近医受診，2000年1月21日当院紹介受診した．腹部超音波検査にて膀胱後壁より突出する径4 cm 大の隆起性病変を認め，膀胱癌の疑いで2000年2月15日当科入院となった．

入院時現症：身長 168 cm，体重 56 kg，体温 36.4°C，脈拍80/分，血圧 120/70 mmHg．身体所見では異常を認めなかった．

入院時検査成績：血算 WBC 15,470/μl (Neu 81%，Ly 6%，Mo 3%，Eo 7%，Ba 2%)，RBC 452×10^4/μl，Hb 14.2 g/dl，Ht 42.4%，Plt 28.6/μl．血液生化学検査 CRP 0.2 mg/dl，その他に異常所見を認めなかった．尿検査 pH 6.5，蛋白（2+），糖（−），潜血（3+），WBC 多数/hpf，RBC 多数/hpf．尿細胞診 class V．

画像所見：膀胱鏡検査においては凝血塊が充満し内部観察困難であった．静脈性腎盂造影（IVP）では上部尿路に異常を認めず，膀胱内に鶏卵大の陰影欠損がみられた．腹部 CT では膀胱後壁より内腔に突出し不均一に造影される径 5 cm 大の腫瘤を認め，MRI でそれが壁外まで浸潤している所見が得られた（Fig. 1）．なお，画像上骨盤内のリンパ節の腫大は指摘できず，胸部 CT，骨シンチでは転移巣に認めなかった．

臨床経過：入院時検査で白血球数増多がみられたため，G-CSF 産生膀胱癌を疑い血中 G-CSF 値を測定したところ，98 pg/ml（正常値 30 pg/ml 以下）と高値を示した　画像所見にて膀胱癌 cT3bN0M0 と診断し2月25日経尿道的膀胱生検施行した．膀胱後壁に

広基性非乳頭状腫瘍を認め，それは壊死組織と旧い凝血塊に覆われていた．病理組織所見は標本の大部分が壊死組織からなり，ごく一部に移行上皮癌（TCC, G1, pT1a）を認めた．画像所見と乖離した結果であったため，3月10日，2回目の経尿道的膀胱生検を施行し，同時に膀胱壁全層生検も行った．病理組織所見でTCC, G2, pT1b以上の所見が得られたため3月28日，膀胱全摘術および回腸導管造設術施行した．術中所見として腫瘍は腹腔内に露出していたが，腸間膜リンパ節の腫大は認めなかった（一部生検）．なお，直腸との癒着はほとんどなく剥離は容易であった．術後，イレウスが遷延化したが大きな合併症を起こすことなく経過した．膀胱全摘前は白血球数22,010/μl，血清G-CSF値351 pg/mlに達したが，術後2日で白血球数は9,010/μlに低下．G-CSF値も13 pg/ml（術後12日目に測定）に正常化した．病理組織所見はTCC, G3, pT4, pN1, pR1, pL0, pV1で，抗G-CSF抗体および抗G-CSF受容体抗体を用いた免疫染色にてともに陽性所見を示した（Fig. 2, 3）．なお左閉鎖リンパ節に転移を認めたが，腹腔内から採取したリンパ節からは癌の転移を認めなかった．

本人，家族の同意が得られなかったため，抗癌剤治

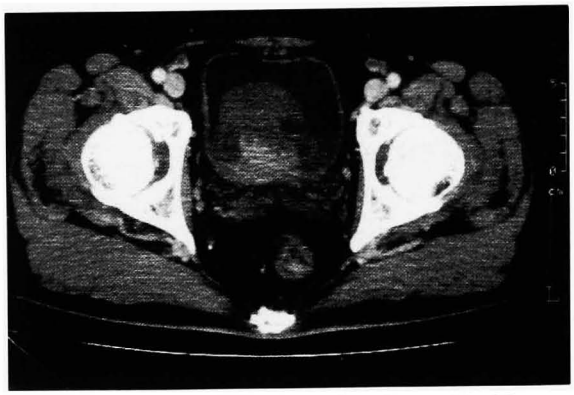

Fig. 1. Pelvic CT showed a large bladder cancer.

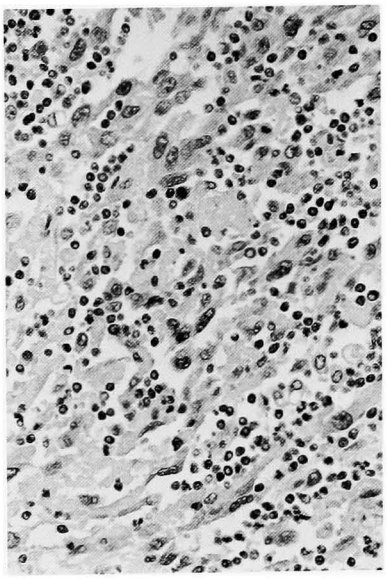

Fig. 2. Immunohistochemical staining of the bladder cancer using anti-recombinant human G-CSF antibody showed positive staining in the cytoplasm of the cancer cells (×400).

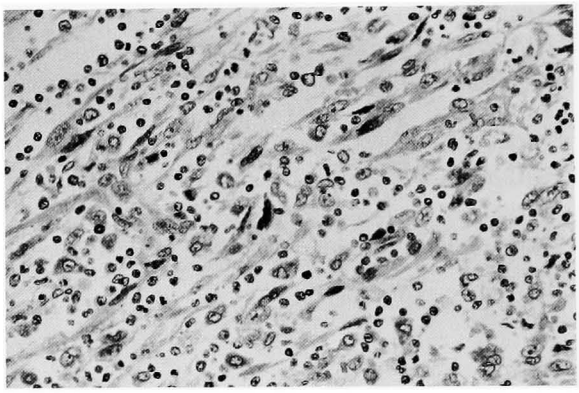

Fig. 3. Immunohistochemical study showed diffuse positive staining in the cytoplasm of the cancer cells for anti-G-CSF receptor antibody (×400).

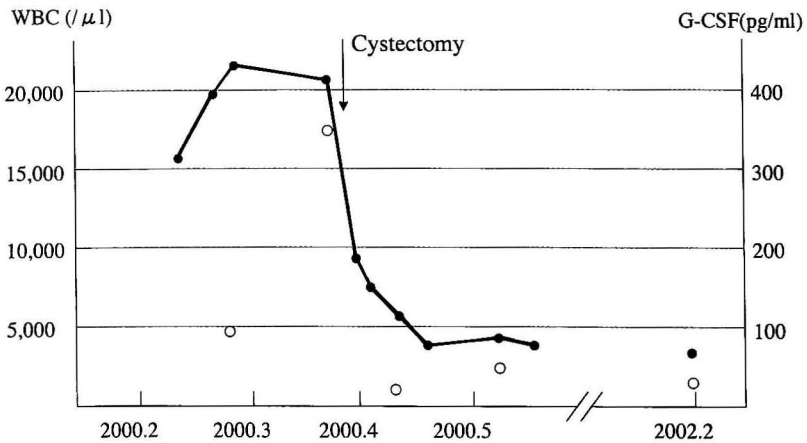

Fig. 4. Changes of white blood cell count in peripheral blood (●) and serum G-CSF level (○) before and after the total cystectomy.

Table 1. Case of bladder cancer producting G-CSF in Japan

No.	報告者	報告年	年齢	性別	病理診断	最高白血球数 (/μl)	血清 G-CSF (pg/ml)	治療	予後
1	Ito	1990	48	M	TCC G3	14,100	2,539	抗癌剤・放射線	死亡（3カ月）
2	坂内	1992	85	M	TCC G3	21,200	630	施行せず	死亡（9カ月）
3	小友	1993	60	M	TCC G3 pT4N0	64,900	131	膀胱全摘	術後2カ月で再発，死亡(11カ月)
4	Ito	1993	83	F	TCC	132,500	238	TUR-BT	再発なし（18カ月），他因死
5	Satoh	1993	67	M	SCC	50,300	4,928	膀胱全摘	術後6カ月で再発，死亡(9カ月)
6	秋山	1994	69	F	TCC G3+SCC pT3a	79,700	240	膀胱全摘	死亡（8カ月）
7	Otani	1994	85	M	TCC G3	約150,000	630	施行せず	死亡（10カ月))
8	Sato	1994	60	M	TCC G3 pT4N0	180,000	131	膀胱全摘	術後2カ月で再発，死亡(11カ月)
9	山下	1995	64	M	TCC G2>G3 pT2	記載なし	339	膀胱全摘	死亡（3カ月）
10	Nishimura	1996	63	M	TCC G3 pT3bN0	181,800	132	膀胱全摘	術後2カ月で再発，死亡(3カ月)
11	奈須	1996	81	M	TCC G3	119,120	200	施行せず	死亡（8カ月）
12	丸岡	1996	74	M	未分化癌	476,000	86	膀胱全摘	死亡（1カ月）
13	Nemoto	1996	54	M	TCC G3 pT3bN0	21,800	78	膀胱全摘	再発なし（14カ月），生存
14	越知	1997	67	F	SCC pT3bN0	22,400	208	膀胱全摘	再発なし（7カ月），生存
15	木南	1998	63	M	TCC G3	74,300	73	施行せず	死亡（3カ月以内）
16	木南	1998	73	F	TCC G3	45,300	200	施行せず	死亡（3カ月以内）
17	山本	1998	56	M	肉腫様癌+TCC	131,000	124	膀胱全摘	術後2カ月で再発，死亡(3カ月)
18	藤井	1998	80	M	TCC G2	49,500	54	抗癌剤+放射線	死亡（10カ月）
19	佐藤	1998	47	M	TCC G3	186,000	103	膀胱全摘	術後1カ月で再発，死亡(4カ月)
20	伊藤	1999	79	F	SCC+TCC G3	76,200	測定せず	施行せず	死亡（7カ月
21	伊藤	1999	80	M	TCC G3	49,500	54	放射線	死亡（10カ月）
22	金藤	1999	64	F	anaplastic carcinoma	104,800	78	抗癌剤・放射線	死亡（3カ月）
23	中野間	1999	57	M	肉腫様癌	28,500	7,360	抗癌剤+放射線	死亡（3カ月）
24	藤沢	1999	78	F	TCC G3	58,200	138	施行せず	死亡（2カ月半）
25	岩田	1999	78	M	肉腫様癌+TCC G3≫G2 pT3b	45,400	73	膀胱全摘	再発なし（8カ月），生存
26	Kamai	1999	83	M	TCC G3	37,100	52	膀胱全摘	術後6カ月で再発，死亡(13カ月)
27	古家	2000	73	M	TC G3 pT3bN0	68,400	149	膀胱全摘	術後3カ月で再発，死亡(4カ月)
28	梶尾	2000	94	F	未分化癌 G3	29,780	420	施行せず	死亡（2カ月半）
29	角田	2000	82	F	未分化癌 pT3bN0	81,000	185	膀胱全摘	術後3カ月で再発，死亡(8カ月)
30	Ueno	2000	81	M	肉腫様癌 pT3bN0	約55,000	452	膀胱全摘	死亡（5カ月）
31	川西	2001	84	M	TCC G3	90,200	386	腫瘍切除術	術後1カ月で再発，死亡(3カ月)
32	自験例	2002	76	M	TCC G3 pT4N1	22,010	351	膀胱全摘	再発なし（23カ月），生存

TCC: transitional cell carcinoma, SCC: squamous cell carcinoma.

療などの後療法を特に行わず，4月25日（術後28日）退院し，外来にて経過観察している．術後2年目の現在まで癌の再発を認めず，白血球数，G-CSF 値ともに正常範囲内を推移している．

考　　察

悪性腫瘍がサイトカインを産生し，癌随伴症状(paraneoplastic syndrome) を引き起こすことは古くから知られている．その一つに感染や炎症，骨髄疾患などの明らかな原因なく白血球増多症を呈することがあり，癌の産生する G-CSF，GM-CSF などのサイトカインが引き起こしているといわれている[1]

G-CSF 産生の癌は，その半数以上を占める肺癌をはじめとして，胃癌，肝癌，膀胱癌，乳癌など多岐にわたる．膀胱癌に関して，最近報告例が増えてきており国内でも32例に達する (Table 1)．Table から明らかなように，G-CSF 産生膀胱癌患者の予後はきわめて不良で，根治術後平均2.8カ月，遅くとも，6カ月以内に再発し，おおよそ12カ月以内に死の転帰をたどっている．自験例はこのようなきわめて予後が悪い G-CSF 産生膀胱癌でありながら術後23カ月の観察期間で再発を認めていない．これは本邦で報告されてい

る32例中わずか5例の生存例（他因死含む）の中でも最長である．しかし生存例と死亡例を比較するとG-CSF値や白血球数に有意差はみられず，病理診断などにも一定の傾向はない．

G-CSF産生膀胱癌が予後不良である原因の一つに，G-CSFを介する癌の自己増殖機構の存在が推定されている[2] その起序は未解明であるが，G-CSFとそのレセプターとの結合によって，セカンドメッセンジャーであるチロシンリン酸化蛋白やGTP結合Rasの増加が誘導されると考えられている[3] G-CSFレセプターは白血球以外でも発現しており，胎盤，栄養膜細胞[4]，肺癌のセルライン[5]などでその存在が証明されている．膀胱癌においては，Ohigashiらにより膀胱癌細胞表面にその存在が確認された[6] またTachibanaらは，in vitroでのG-CSF産生膀胱癌細胞株の増殖がG-CSFの添加により促進され，反対に抗G-CSF抗体をよって抑制されたと報告している[2]

ところで，サイトカイン（IL-6, IL-8, G-CSF, GM-CSF）の発現は様々な転写因子に調節されているが，なかでもneuclear factor κB（NF-κB）が重要である[7] したがって，NF-κBを抑制することで癌の増殖に関与するサイトカインの産生を抑制し，癌の増殖を抑制しうるとの考えがある．最近の研究で，G-CSF産生膀胱癌株にNF-κBのインヒビターを発現させる遺伝子を組み込むことにより，癌の増殖を抑制するとともに癌細胞をアポトーシスに導くことができることが明らかになった[8] 今後in vivoへの応用が期待される．

結　　語

G-CSF産生膀胱癌の1例を報告した．

文　　献

1) Katoh Y, Nakamura M, Ohnishi Y, et al.: Autonomous production of granulocyte-colony stimulating factor in tumor xenografts associated with leukocytosis. Br J Cancer **68**: 715-719, 1993
2) Tachibana M, Miyakawa A, Tazaki H, et al.: Autocrine growth of transitional cell carcinoma of the bladder induced by granulocyte-colony stimulating factor. Cancer Res **55**: 3438-3443, 1995
3) Stuart AA: Growth factors and cancer. Science **254**: 1146-1153, 1991
4) Uzumaki H, Okabe T, Sasaki N, et al.: Identification and characterization of receptors for granulocyte colony-stimulating factor on human placenta and trophoblastic cells. Proc Natl Acad Sci USA **86**: 9323-9326, 1989
5) Belinda RA, Judith CG, Cyrus H, et al.: Human granulocyte colony-stimulating factor: biologic activities and receptor characterization on hematopoietic cells and small cell lung cancer cell lines. Blood **75**: 851-857, 1990
6) Ohigashi T, Tachibana M, Tazaki H, et al.: Bladder cancer cells express functional receptors for granulocyte-colony stimulating factor. J Urol **147**: 283-286, 1992
7) Patrick AB and Thomas H: Function and activation of NF-κB in the immune system. Annu Rev Immunol **12**: 141-179, 1994
8) Sumitomo M, Tachibana M, Ozu C, et al.: Induction of apoptosiss of cytokine-producing bladder cancer cells by adenovirus-mediated IκBα overexpression. Human Gene Ther **10**: 37-47, 1999

(Received on February 25, 2002
Accepted on April 24, 2002)