間質性膀胱炎に合併した線維筋痛症候群の2例

国立相模原病院泌尿器科（医長：村山鉄郎）
山田　哲夫，村山　鉄郎

TWO CASES OF INTERSTITIAL CYSTITIS COMPLICATED WITH FIBROMYALGIA SYNDROME

Tetsuo YAMADA and Tetsuo MURAYAMA
From the Department of Urology, Sagamihara National Hospital

Two cases of interstitial cystitis complicated with fibromyalgia syndrome are reported. These diseases have some similar points regarding symptoms, treatment methods and neurotransmitters causatively involved. The symptoms are hardly recognized. It is important to have knowledge about the disease of fibromyalgia syndrome.

(Acta Urol. Jpn. **49**: 111–114, 2003)
Key words: Interstitial cystitis, Fibromyalgia syndrome, Serotonin selective reuptake inhibitor (SSRI)

緒　　言

間質性膀胱炎とは間質の非特異的慢性炎症による難治性の特有な膀胱刺激症状を呈する疾患である．明らかな原因は不明であるがアレルギーや膠原病などの免疫異常，細菌やウイルスなどの感染，ホルモン異常，精神や神経伝達系統の異常などの説がある．最近では多くの原因による症候群との考え方が一般的である[1]　間質性膀胱炎には多彩な合併症を有することが知られている[2]　われわれは合併症も病因と深く関連し重要な所見と考える[3,4]　合併症においてアレルギー性疾患が最も多く約50％に認められ，その他片頭痛，過敏性大腸炎，子宮内膜症，膠原病，線維筋痛症候群などがある[2]　このうち線維筋痛症候群[5,6]は全身の軟部組織におけるび漫性の慢性疼痛を主症状とする疾患であるが，米国において間質性膀胱炎の12.8％に合併すると報告されている[2]．しかし本邦では余り知られていないと同時に間質性膀胱炎との関連性についても指摘されてこなかった．われわれは最近線維筋痛症候群を合併した間質性膀胱炎の2例を経験した．間質性膀胱炎の成因を考える上でも線維筋痛症候群の合併は重要な所見と考えられた．

症　　例

患者1：55歳，女性，美容師

主訴：充満時膀胱部痛，頻尿

家族歴：患者が53歳の時夫が脳卒中で死亡した．

既往歴：夫の死亡直後に咽頭部に異和感を感じ耳鼻科を，同月に胸痛で乳癌を疑い外科を，翌月に食道や胃部痛で内科を，54歳に頭痛で脳外科を受診．さらに半年後肩や腰の凝りや痛みのため整形外科を受診した．いずれの科においても特別異常は認められなかった．易疲労性で不眠や慢性頭痛，手足のしびれ感や腫脹感も認められた．

現病歴：30歳頃から膀胱炎を反復し，そのつど近医で抗生剤の投与を受け軽快した．54歳頃から主訴を認め抗生剤を内服したが軽快せず55歳に当科を受診した．

理学的所見：線維筋痛症候群に関する，American collegue of rheumatology（ACR）の圧痛点[5,6]（Fig. 1）は18カ所すべて陽性．

検査所見：尿中赤血球と白血球は毎視野2～3個，尿細胞診 class 2，血算と生化学に異常なし，抗核抗

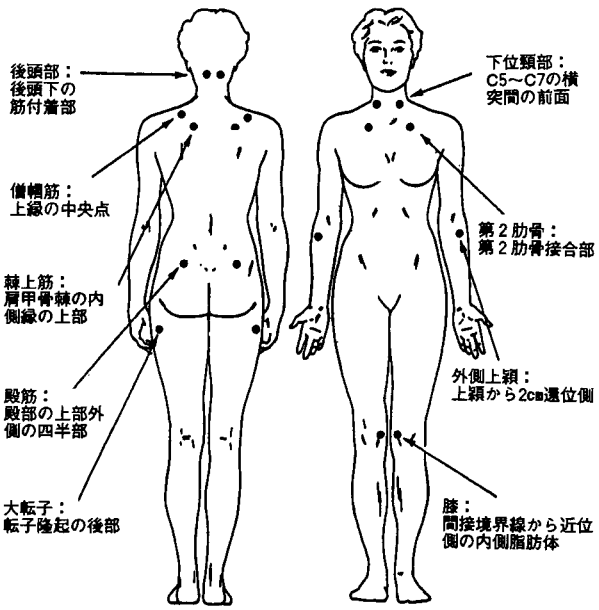

Fig. 1. Tender point locations for the ACR 1990 classification criteria for fibromyalgia[5]

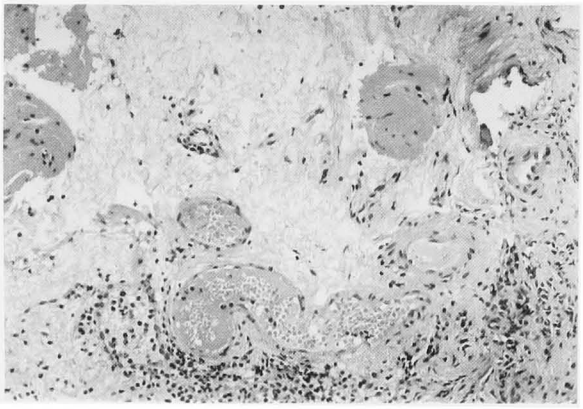

Fig. 2. Microscopic examination reveals significant edema, vascular ectasis and mild inflammatory cell infiltration in interstitial tissue (HE stain, ×100).

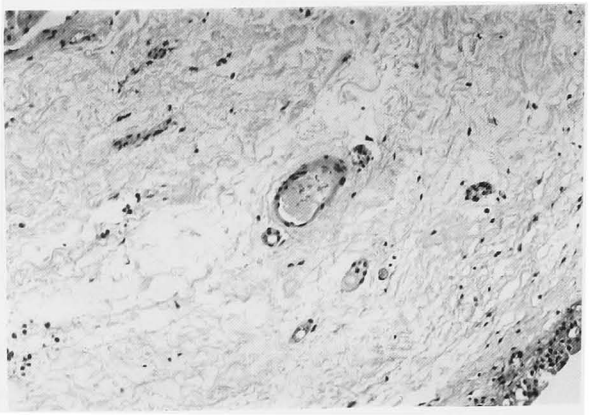

Fig. 3. Microscopic examination reveals considerable edema, vascular ectasis and slight inflammatory cell infiltration in interstitial tissue (HE stain, ×100).

体 陰性，IVP 異常なし，最大膀胱容量 400 ml，膀胱鏡 異常なし，膀胱内圧測定で不随意収縮なし，麻酔下膀胱鏡で出血斑が全体より出現し[7]最大容量は 750 ml であった．膀胱組織に著しい浮腫と充血，軽度なリンパ球と好酸球浸潤が見られた (Fig. 2)．肥満細胞が156個/mm^2 と増加した．

治療と予後：硬膜外麻酔下に水圧療法と serotonin selective reuptake inhibitor (SSRI) の投与を行った．治療後，膀胱症状や腰痛，頸部痛を主とした全身の筋肉痛が軽快した．歯痛や風邪が契機で筋肉痛や膀胱症状が再発することもあったが短期間に軽度で軽快した．全身の筋肉痛と膀胱症状はほぼ平行した．1年後の symptom index score[8] 8/20, (治療前 14/20) problem index score[8] 7/16, (治療前14/16)．

患者 2：63歳，女性，主婦

主訴：充満時膀胱部痛

既往歴：若い頃から片頭痛．27歳胃潰瘍で胃摘出術．45歳時高血圧．50代に夫の女性関係を契機に体調を崩し，不眠や慢性的な頭痛，手足のしびれ感を伴う易疲労性および強い全身脱力感をきたした．

現病歴：40代膀胱炎に罹患したが抗生剤の内服で短期間で軽快した．62歳頃から恥骨上部痛，排尿痛あり近医を受診したが尿所見に異常なく，積極的な治療はほどこされなかった．数種類の漢方薬を服用するも軽快せず 63歳時に当科を初診．坐位における外陰部痛と排尿時痛を訴える．

理学的所見：線維筋痛症候群に関する，American collegue of rheumatology (ACR) の圧痛点[5,6] (Fig. 1) の18カ所すべてが陽性．

検査所見：尿中赤血球と白血球は陰性．末梢血と生化学に異常なし．膀胱造影で最大膀胱容量は 200 ml，膀胱内圧測定で不随意収縮なし．尿細胞診 class 2，膀胱鏡 異常なし，麻酔下膀胱鏡で出血斑が見られ[7]最大容量は 800 ml であった．膀胱組織にかなり強い浮腫や充血，軽度な炎症細胞浸潤が認められた (Fig. 3)．肥満細胞数が 104/mm^2 と増加した．

治療と予後：硬膜外麻酔下水圧療法と SSRI の投与を行った．不眠時に睡眠薬を内服した．約1年以上の経過を観察したが疲労時稀に排尿痛や膀胱痛を軽度感じるのみとなった．線維筋痛症候群の症状と膀胱症状はほぼ平行した．symptom index score[8] 4/20, (治療前 8/20) problem index score[8] 4/16 (治療前 14/16)．

考 察

間質性膀胱炎は様々な原因による症候群ではないかと言われている．その1つに神経伝達系統の異常説がある．すなわち膀胱から痛み刺激 (侵害刺激) が求心性に脊髄のシナプスに入力し，それが持続することにより脊髄後角介在ニューロンに c-fos の mRNA が発現し，このニューロンが産生したダイノルフィンが脊髄内に放出されてグルタミン酸の作用を増強する．その結果下降性疼痛抑制性ニューロンの機能が損なわれる．なおこの抑制系の一部をセロトニンが媒介する．そこで侵害受容ニューロンの反応が上昇し痛覚過敏状態となり，神経終末において substance P を始めとした神経伝達物質を遊離し膀胱組織肥満細胞を脱顆粒させ間質性膀胱炎に特徴的な痛みを引き起こすという機序である[9~11]

自験例に対する間質性膀胱炎の診断は1987年米国における national institute of diabetes, digestive and kidney disease (NIDDK) の間質性膀胱炎に関する inclusion and exclusion criteria[12] で行われた．すなわち2例は膀胱充満痛や下腹部痛を有し不随意収縮が認められず膀胱容量は 400 ml 以下で麻酔下の膀胱粘膜において glomerulation が出現した．間質性膀胱炎における痛みの特徴は局在を指摘することが困難で膀胱と隣接する臓器の婦人科や内科，外科あるいは下肢

の放散痛のため整形外科などを受診することが多い．発病の契機に細菌性膀胱炎があげられているが自験例は2例とも既往に認められた．

間質性膀胱炎は多彩な合併症が知られている．米国の統計ではアレルギー性疾患が40.6%，irritable bowel syndrome が25.6%，片頭痛が18.8%に合併するとされている．われわれもすでにこれらの合併症を認め，合併症とのあいだに意義を認めたので報告した[3,4]　これらの合併症の他に，線維筋痛症候群の合併は米国において12.8%あり一般国民の3.2%と比較し有意の差とされている[2]　しかし本邦では線維筋痛症候群に関する認識は低く，合併の意義も知られていない．われわれは最近経験した線維筋痛症候群を合併した2例を契機に患者の実情を知り，線維筋痛症候群に関しより多くの認識を持つべきと感じた．

線維筋痛症候群とは[5]慢性びまん性の四肢体幹の疼痛を主とし多彩な症状を呈する疾患である．疼痛はしばしばこわばり感，指関節の腫脹感を伴う．また消化器症状，微熱，頭痛，疲労感，倦怠感などの全身症状を訴える．症状は不安や緊張，天候，肉体活動により影響される．線維筋痛症候群における痛みは血液やレントゲン検査で異常が認められないことや認識度が低いため，患者は痛みを医療従事者をはじめ周囲から理解されずいろいろな診療科を転々としている．自験例も内科や整形外科の他に胸痛のため乳癌を心配して外科を受診したり頭痛のため脳神経外科を受診した．また全身的な痛みは尿路とかけ離れているため，泌尿器科においても関連性を理解されず，最後に精神科受診も勧められ孤立無援の状態でいた．線維筋痛症候群には発病の契機と考えられる家庭内や社会的要因が認められることがある．自験例も夫の死や女性関係あるいは仕事上のトラブルが指摘された．診断は ACR の criteria で規定された指圧点18個のうち11箇所以上存在することである[5,6]（Fig. 1）．圧痛を客観的に評価するための dorolimeter がなかったため指圧痛の有無で検討した．自験例は2例とも圧力の強さに関係なく痛みは典型的であった．いずれも本症に特徴的なこわばり感，指関節の腫脹感を伴い，微熱，頭痛，疲労感，倦怠感などの全身症状を訴えた．症状が不安や緊張，天候，肉体活動により影響を受け易いことも認められた．

線維筋痛症候群の発症機序として睡眠障害は広く受け入れられている．近年，神経伝達物質の関与が指摘されている[5]　すなわち，線維筋痛症候群において脳中心部におけるセロトニンの血中レベルの低下．脳脊髄液のサブスタンスP値の上昇がその根拠である．これが線維筋痛症候群の痛覚過敏状態すなわち疼痛閾値の低下をもたらすものと考えられている．治療[5]において薬物では睡眠薬や抗うつ剤，筋弛緩剤，鎮痛剤が有効とされる．特に神経シナプスにおけるセロトニンの濃度を上昇させる serotonin selective reuptake inhibitor（SSRI）が特別な副作用も認められず，有効との報告がある[13]　自験例も SSRI を使用し経過も良好である．薬物療法で軽快しない場合，針やお灸，マッサージなどの東洋医学的な治療や歩行や水泳などの軽度な運動療法も有効とされている．自験例もこのような東洋医学的な方法も併用した．症例1は尿路症状が軽快後，筋痛症も軽快し一時止めようとした仕事も再開した．症例2も時々両疾患の症状が出るが治療前と比し軽度であった．すなわち治療効果は間質性膀胱炎と線維筋痛症候群がほぼ平行した．

間質性膀胱炎と線維筋痛症候群の類似点は，症状がび慢性の痛みで局在を指摘することが困難で，不安や緊張，天候，肉体活動により影響を受け易いことである．また発病のきっかけがあること，通常の検査では異常が見られないこと，治療において SSRI が有効であることなどもあげられる．原因の1つとしてあげられている，神経伝達物質の関与により痛覚閾値が低下し痛覚過敏状態となっていることも類似点である．このような多くの類似点から，両者の合併は発症機序を同じくするため出現したと考えられた．間質性膀胱炎の患者にはいろいろなタイプがある．そのタイプを合併症から類推し治療の参考とすべきである．

結　　語

線維筋痛症候群を合併した間質性膀胱炎の2例を報告した．両疾患は病状や治療法，原因に対する考え方に類似点が認められた．患者は病状を理解されず孤立無援の状態にあり線維筋痛症候群に対する認識を持つことが必要である．

文　　献

1) Theoharis C and Sant GR: Bladder mast cell activation in interstitial cystitis. Semin Urol **11**: 74-87, 1991
2) Alagiri M, Chottiner S, Ratner V, et al.: Interstitial cystitis: unexplained associations with other chronic disease and pain syndrome. Urology **49**: 52-57, 1997
3) Yamada T, Murayama T, Mita H, et al.: Alternative occurrence of allergic disease and unusual form of interstitial cystitis. Int J Urol **5**: 329-336, 1998
4) 山田哲夫，酒井直樹，村山鉄郎：片頭痛を合併した間質性膀胱炎の2例．泌尿紀要 **45**：61-64, 1999
5) 日本リウマチ学会：リウマチ入門．第11版（日本語版）pp 172-176，萬有製薬株式会社，東京，1999
6) Wolfe F, Smythe HA, Yanus MB, et al.: The

American College of Rheumatology 1990 criteria for classification of fibromyalgia. Arthritis Rheum **33**: 160-172, 1990

7) 山田哲夫，田口裕功：間質性膀胱炎，図説泌尿器科学講座，小児泌尿器科学．婦人泌尿器科学編．吉田 修編．第5巻，pp 257-259，メジカルビュー社，東京，1991

8) O'leary MP, Sant GR, Fowler FJ, et al.: The interstitial cystitis index and problem index. Urology **49**: 58-63, 1997

9) Yamada T, Murayama T, Mita H, et al.: Subtypes of bladder mast cells in interstitial cystitis. Int J Urol **7**: 292-297, 2000

10) Ishigooka M, Zermann DH, Doggweiler R, et al.: Similarity of distributions of spinal c-Fos and plasma extravasation after acute chemical irritation of the bladder and prostate. J Urol **164**: 1751-1756, 2000

11) 横田敏勝：疼痛と神経ペプチド 治療学 **27**: 301-306, 1993

12) Gillenwater JY and Wein AJ: Summary of the National Institute of Arthritis. diabetes, digestive and kidney diseases workshop on interstitial cystitis. J Urol **140**: 203, 1988

13) 浦野房三，鈴木貞博，石川 守，ほか：線維筋痛症候群に対する選択的セロトニン再取込み阻害薬（SSRI）の治療経験．リウマチ科 **25**：275-280, 2001

(Received on January 18, 2002
Accepted on October 18, 2002)