腎盂アミロイドーシスの1例

中田泌尿器科病院
飯田　祥一*，中條　高士，中田　康信
恵み野病院泌尿器科（部長：井内裕満）
井　内　裕　満

A CASE OF AMYLOIDOSIS OF THE RENAL PELVIS

Shoichi IIDA, Takashi CHUJYO and Yasunobu NAKATA
From the Department of Urology, Nakata Urological Hospital
Hiromichi IUCHI
From the Department of Urology, Megumino Hospital

We report a case of localized amyloidosis of the renal pelvis and upper ureter arising in a 74-year-old man who presented at our hospital with gross hematuria. The intravenous pyelogram showed right hydronephrosis and stenosis of right renal pelvis and upper ureter. The cystoscopy view was normal, but the right retrograde-ureteropyelogram showed a long irregular stricture of the renal pelvis. Ureteroscopy was performed and rubbing biopsy of edematous, bleeding lesion suggested class IIIb, transitional cell carcinoma. With the diagnosis of a right renal pelvic tumor, right nephro-ureterectomy was performed. The histology report stated "massive deposits of amyloids are seen in the segment of macroscopically abnormal renal pelvis." Amyloidosis of the renal pelvis is a rare entity and 12 cases were reported in the Japanese and English literature.

(Acta Urol. Jpn. **49**: 423–426, 2003)

Key words: Amyloidosis, Renal pelvis, Cytology

緒　　言

腎盂アミロイドーシスの報告は海外でも少なく，われわれが調べたかぎりでは，本症例を含め13例の報告があるのみである．本症の術前診断は困難であり，その多くが腎盂腫瘍と診断され，腎尿管全摘除術を施行されている．今回われわれが経験した腎盂アミロイドーシスの1症例について，若干の文献的考察を加えて報告する．

症　　例

患者：74歳，男性

主訴：肉眼的血尿

現病歴：2001年2月26日，起床時より右下腹部自発痛，残尿感，無症候性の肉眼的血尿を認め，同日当院受診．排泄性腎盂造影で，右水腎症と腎盂の不整像を認めたため，精査，加療を目的として入院した．

既往歴：35歳時，肺結核にて右肺1/2切除．

家族歴：特記すべきことなし

入院時現症：右下腹部自発痛，残尿感を認めた．

検査所見：一般検査では赤血球が無数にみられた他，異常所見なし．尿細菌培養で，一般細菌・結核菌とも陰性．血算・血液生化学検査に異常を認めなかった．尿細胞診は4回施行し，いずれも class I であった．

X線所見：逆行性腎盂造影では，腎盂は不規則であり，腎盂に突出する陰影を認めた（Fig. 1）．

尿管鏡所見：逆行性腎盂造影と同時に施行した尿管鏡では，腎盂から上部尿管かけて，粘膜の浮腫を伴っ

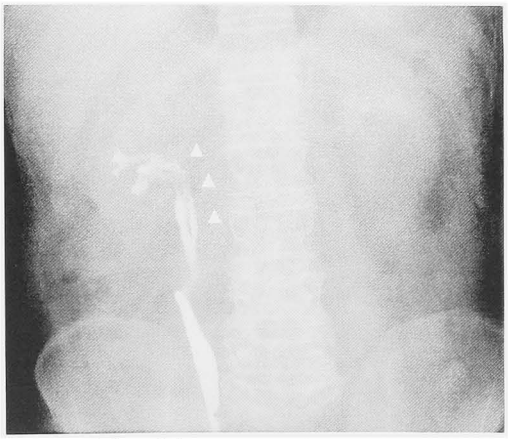

Fig. 1. The right retrograde-ureteropyelogram showed a long irregular stricture of the renal pelvis (arrow).

* 現：恵み野病院泌尿器科

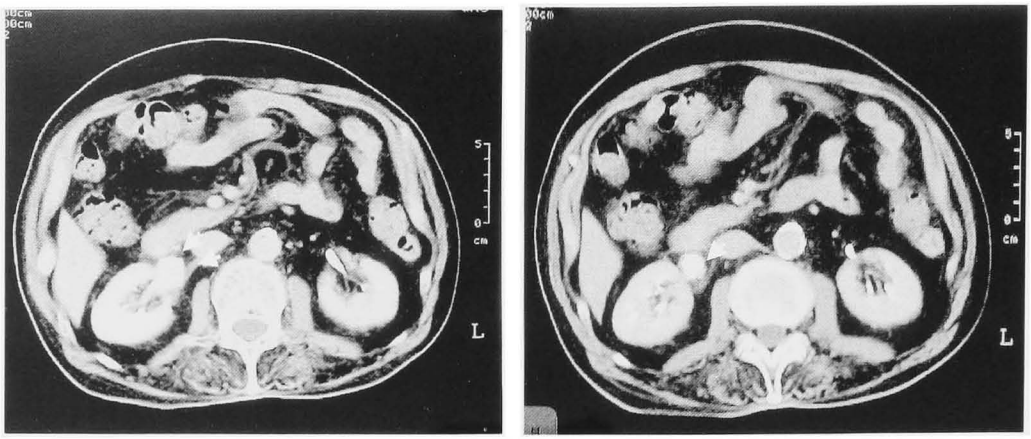

Fig. 2. The computed tomography revealed disclosed right hydronephrosis and stenosis of the right pelvis and proximal ureter (arrow). There were no unusual findings extending to a surrounding organs.

た不整な肥厚と，同部位からの数カ所の出血を認めた．肉眼的に悪性腫瘍も疑われたため，同部位の分腎尿検査および擦過細胞診を施行した．

細胞学的所見は，分腎尿検査は class IIIa，擦過細胞診は class IIIb，TCC suspected であった．

CT スキャン：右腎盂から尿管上部にかけて，若干の壁の肥厚をみる以外，周囲の後腹膜腔に異常所見を認めなかった (Fig. 2)．

入院後経過：右腎盂尿管腫瘍の疑いで，2001年4月22日，右腎尿管全摘，膀胱部分切除を施行した．癒着はほとんどなく，周囲組織を含め十分に剥離しえた．大静脈周囲のリンパ節腫脹は認めなかった．術後経過は良好であり，術後34日目に退院した．

病理所見：肉眼的には腎盂粘膜は全体的に粗造，顆粒状で，腎盂尿管移行部，さらに上部尿管の一部にも同様の変化を認めた．数カ所に粘膜の一部にて同様の変化を認めた．数カ所に粘膜下出血を認めたが，明らかな腫瘤形成は認めなかった．組織学的には，HE 染色で腎盂下部から尿管移行部に，移行上皮の扁平上皮化生，萎縮と上皮下間質に著明な好酸性無構造物質の

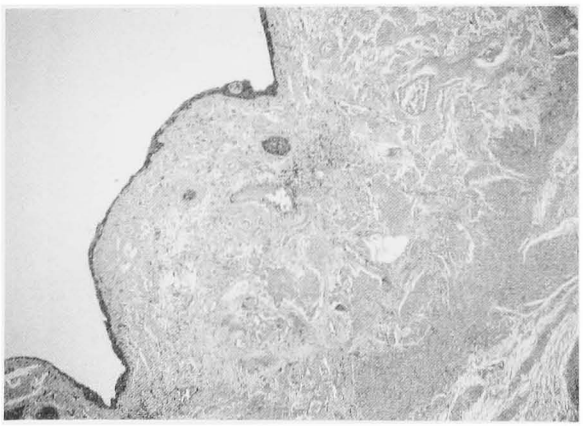

Fig. 3a. Massive deposits of amyloid were seen in the segment of macroscopically abnormal renal pelvis (×40).

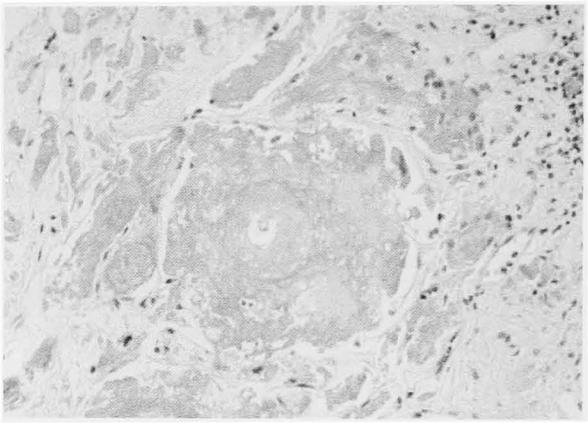

Fig. 3b. Technique of corroborating amyloids. Amyloids were mahogany colored after Congo red staining (×200).

沈着を認め，石灰化を一部で伴っていた (Fig. 3a)．間質に沈着している物質は Congo red 染色により赤橙色に染まり (Fig. 3b)，過マンガン酸カリウム処理 Congo red 染色にて退色を認めず，AA アミロイドの沈着ではないことが判明した．さらに抗アミロイド AA 抗体による免疫染色では染色を認めなかったため，AL アミロイドーシスと診断した．腎糸球体，切除断端へのアミロイドの沈着は認めなかったため，限局性腎盂尿管アミロイドーシスがもっとも考えられた．なお，確定診断のため，患者には術後に直腸生検，尿中 Bence-Jones 蛋白の検索を薦めたが，患者がこれを拒否したため，いまだ施行できていないが，現在も外来通院にて経過観察中でくる．

考　　察

アミロイドは均一，無構造の硝子様物質で Eosin に淡く染まり，PAS 反応は弱陽性であり，Congo-red で赤橙色に，その扁光下で緑色から黄橙色の特有な色調を示すことより容易に識別される．アミロイドーシスはその基礎疾患の有無により，原発性と続発

Table 1. Reported cases of amyloidosis of the renal pelvis

症例	報告者	年度	年齢	性別	自覚症状	尿細胞診	臨床診断	診断方法
1	Akimoto	1927	62	男			尿毒症	剖検
2	Gilbert	1952	52	女	左側腹部痛		左腎盂結石	腎摘
3	Sato	1957	37	男	血尿，右側腹部痛		右腎盂腫瘍	腎摘
4	Chisholm	1967	66	男	血尿，全身倦怠感		腎不全	剖検
5	Chisholm	1967	59	女	貧血，尿路感染症		左腎盂結石	腎盂開口術，迅速病理
6	Gardner	1971	39	男	貧血，左腰部痛		左腎盂結石	腎摘
7	Dias	1979	67	女	血尿	陰性	左腎盂腫瘍	左腎摘，迅速病理
8	Gelbard	1980	67	男	血尿，左腰部痛	陰性	左腎盂腫瘍	腎摘
9	Fujihara	1981	66	男	血尿		右腎盂腫瘍	腎摘
10	Fox	1984	81	男	血尿		左腎盂腫瘍	腎摘
11	Murphy	1986	76	女	血尿，左腰部痛	陰性	左腎盂腫瘍	腎摘
12	Suzuki	1987	62	女	血尿	陰性	左腎盂腫瘍	腎摘
13	本症例	2001	74	男	血尿，右下腹部痛	class IIIb	右腎盂腫瘍	腎摘

性に，さらに前者は全身性と局所性に分類[1]される．現在アミロイドは蛋白成分からなる細繊維の集合体として知られ，均一ではなく，その蛋白の主要構成分により，AL 蛋白，AA 蛋白，AEt 蛋白，AScl 蛋白，AFp 蛋白が知られている．本症例では，当初腎盂腫瘍を強く疑い，腎尿管全摘除術を行ったが，術後の病理組織診にて，Eosin に淡染する無構造，硝子様物質の沈着を認めている．この物質は Congo-red により赤橙色に染まり，偏光下観察により緑色から黄橙色の蛍光を認めたことから，アミロイドであることが容易に決定された．さらに過マンガン酸カリウム ($KMnO_4$) 処理 Congo-red 法ではかなりの部分のアミロイドが染まり，抗アミロイド AA 陰性であることより，本症例のアミロイド蛋白は AL 蛋白と判定した．

一般に AA 蛋白は肺結核，慢性関節リウマチなどの慢性炎症を有する続発性アミロイドーシスに，一方，原発性アミロイドーシスでは AL 蛋白の出現が特異的とされており，アミロイド蛋白の種類とアミロイドーシスの型に強い相関[2,3]が存在する．本症例は肺結核の既往を認めるが，39年前であり，治療もそのときのみで，過去30数年間は結核の自覚症状を有しておらず，入院時の胸部レントゲン写真でも肺結核の痕跡を認めなかった．したがって，肺結核が腎盂に沈着したアミロイドの原因とは考えがたい．Cornwell ら[2]は，アミロイド蛋白の特異抗血清を用いた免疫組織学的検査により，AL 蛋白は原発性アミロイドーシスや多発性骨髄腫に続発するものの大部分に，一方 AA 蛋白は続発性アミロイドーシスの13例すべてと，原発性アミロイドーシスの２例に加えて，マクログロブリン血症の２例に存在していたことを報告している．

このことはアミロイド蛋白の種類がその成因と強い関係を有していることは明らかであるが，必ずしも絶対的なものでないということを示している．本症例では摘出腎の糸球体，尿細管，腎髄質，腎皮質の血管にはアミロイド沈着はなく，腎盂，上部尿管の一部に限局したアミロイドーシスと判定される．

原発性限局性アミロイドーシスは比較的発生頻度は少ないが，これまで肺[3~5]，眼瞼，縦隔，食道，乳腺など多種の臓器の報告例がある．尿路系におけるアミロイドーシスは稀な疾患であり，腎盂，尿管，膀胱，前立腺，精嚢腺，精管，睾丸，尿道および陰茎などに発生するが[6]，これらのうち半数以上が膀胱のアミロイドーシスである．腎盂を主体としたアミロイドーシスはさらに稀な疾患であり，われわれが検索しえたかぎり12例[7~16]にすぎない．現在までの報告例を Table 1 にまとめた．本例を含めた13例について，臨床病理学的検討を試みた．

男女比は８：５で，年齢は60代６例，30，50，70 ともに２例，80代１例ずつで，平均年齢は67.6歳である．左腎８例，右腎５例で左腎がやや多い．おもな臨床症状は血尿が13例中10例，側腹部痛が５例で，いずれかを有するものは記載のあるかぎり全例にみられるが，本疾患に特有な臨床症状はないとされている．術前診断は困難であり，尿路造影，内視鏡検査，CT スキャン，尿所見（尿細胞診など）などの諸検査からは，腎盂の悪性腫瘍が強く示唆される[17]

特に排泄性尿路造影においては，その多くは腎盂の不整，腎盂充溢欠損，腎盂尿管移行部の狭窄などがおもな所見であり，事実本例を含めた８例に腎盂腫瘍の臨床診断がなされている．したがって腎盂に発生した限局性アミロイドーシスは，腎盂腫瘍との鑑別が重要になってくる．

ただし，尿細胞診については，分腎尿検査も含めて，施行している症例ではいずれも陰性を示しており，本症例の分腎尿検査における class IIIa，擦過細胞診での class IIIb の結果については過去に例がなく，結果的にこのことも術前診断を困難にした要因の１つとなった．

本症例を含めて，腎盂の原発性アミロイドーシスの診断の多くは摘出腎（10例）でなされ，術中迅速標本は2例中1例，剖検によるものは2例となっており，いずれも術中．術後，あるいは剖検後に病理組織学的に診断されている．

治療に関しては，剖検例を除く11症例において手術が施行された．病変部が中部尿管，下部尿管に限られていて，術中迅速病理検査がなされている症例については自家腎移植を施行されている症例も見受けられる[18] また，膀胱から尿管まで病変が連続し，膀胱粘膜生検でアミロイドーシスの診断がなされている症例においては，Dimethyl sulfoxide（DMSO）を使用し，奏効をえた報告例もあるが[19]，基本的に悪性腫瘍との鑑別が困難であり，かつ病変部の中心が腎盂であることより，腎尿管全摘術を余儀なくされることが多く，本症例を含め10例で施行されている．今回われわれは腎盂粘膜の病変に対し擦過細胞診を施行したが，悪性所見に乏しい症例では術前診断をより正確なものとするためにも積極的に粘膜生検，術中迅速病理を行うべきと考えた．

結　　語

腎盂アミロイドーシスの1例を経験したので，若干の文献的考察を加えて報告した．

文　　献

1) Symmers WSG : Primary amyloidosis : a review. J Clin Pathol **9** : 187-211, 1956
2) Cornwell GG, Husby G, Westermark P, et al. : Identification and characterization of different amyloid fibril proteins in tissue sections. Scand J Immunol **6** : 1071-1080, 1977
3) Glenner GG : Amyroid deposits and amyloidosis. the β-fibrilloses. N Engl J Med **302** : 1283-1292, 1980
4) Dyke PC, Demaray MJ, Delavan JW, et al. : Pulmonary amyloidoma. Am J Clin Pathol **61** : 301-305, 1974
5) Lee S-C and Johnson HA : Multiple nodular pulmonary amyloidosis. a case report and comparison with diffuse alveolar-septal pulmonary amiloidosis. Thorax **30** : 178-185, 1975
6) Mariani AJ, Barrett DM, Kurtz SB, et al. : Bilateral localized amyloidosis of the ureter presenting with anuria. J Urol **120** : 757-759, 1978
7) Akimoto K : Uber Amiliodartige Eiweissniederschlage im Nierenbecken. Beitr Pathol Anat **78** : 239-242, 1927
8) Gilbert LW and McDonard JR : Primary amylioidosis of the renal pelvis and ureter. report of a case. J Urol **68** : 137-139, 1952
9) Sato S : Primary amyloidosis of the renal pelvis and ureter. Acta Med Biol **5** : 15-20, 1957
10) Chisholm GD, Cooter NBE and Dawson JM : Primary amyloidosis of the renal pelvis. Br Med J **1** : 736-738, 1967
11) Gardner KD, Castellino RA, Kempson R, et al. : Primary amyloiosis of the renal pelvis. N Engl J Med **284** : 1196-1198, 1971
12) Dias R, Fernandes M, Patel RC, et al. : Amyloidosis of renal pelvis and urinary bladder. Urology **14** : 401-404, 1979
13) Gelbard M and Johnson S : Primary localized amyloidosis of renal pelvis and renal cortical adenoma. Urology **15** : 614-617, 1980
14) Fujihara S and Glenner GG : Primary localized amyloidosis of the genitourinary tract. immunohistochemical study on eleven cases. Lab Invest **44** : 55-60, 1981
15) Fox M, Hammond JC, Knox R, et al. : Localized primary amyloidosis of the renal pelvis. Br J Urol **56** : 233-234, 1984
16) Murphy MN, Alguacil-Garcia A and MacDonard RG : Primary amyloidosis of renal pelvis with duplicate collecting system. Urology **27** : 470-473, 1986
17) Domm BM, Vassallo CL and Adams CL : Amyloid deposition localized to the lower respiratory tract. Am J Med **38** : 151-155, 1965
18) 宇佐美隆利，須床　洋，鈴木和雄，ほか：自家腎移植を施行した尿管アミロイドーシスの1例．泌尿紀要 **79** : 2031-2036, 1988
19) 加藤祐司，須江洋一，藤井敬三，ほか：限局性尿管，膀胱アミロイドーシスに対する Dimethyl sulfoxide（DMSO）の経皮的吸収療法が奏効した1例．泌尿紀要 **46** : 421-424, 2000

(Received on January 10, 2003
Accepted on April 30, 2003)
（迅速掲載）