

## CA19-9 産生尿管腫瘍の 1 例

兵庫医科大学泌尿器科教室 (主任 : 島 博基教授)

山本 裕信, 上田 康生, 丸山 琢雄, 近藤 宣幸  
野島 道生, 滝内 秀和, 森 義則, 島 博基

兵庫医科大学病院病理部 (主任 : 窪田 彬教授)

窪 田 彬

A CASE OF CA19-9 PRODUCING TRANSITIONAL  
CELL CARCINOMA OF THE URETERHironobu YAMAMOTO, Yasuo UEDA, Takuo MARUYAMA, Nobuyuki KONDOU,  
Michio NOJIMA, Hidekazu TAKIUCHI, Yoshinori MORI and Hiroki SHIMA  
*From the Department of Urology, Hyogo College of Medicine*

Akira KUBOTA

*From the Department of Clinical Pathology, Hyogo College of Medicine*

We report a case of CA19-9 producing urothelial carcinoma of the right ureter. A 61-year-old male patient who had an extremely high value of serum CA19-9 (1,185 U/ml) with right hydronephrosis was referred to us. Magnetic resonance urography and retrograde ureterography revealed a long irregular filling defect in the right distal ureter. Under the diagnosis of right ureteral tumor, we performed right total nephroureterectomy and pelvic lymphadenectomy. The tumor was histologically diagnosed as grade 1 transitional cell carcinoma and pelvic lymphnodes were positive (pT1N2M0). The tumor cells showed positive immunostaining for CA19-9. The serum CA19-9 level was normalized after the operation and successive adjuvant chemotherapy (M-VAC 2 course). No recurrence was found for 15 months after operation. In this case, the serum CA19-9 level was useful as a tumor marker.

(Acta Urol. Jpn. 49: 543-545, 2003)

**Key words:** Ureteral tumor, Serum CA19-9, Urothelial carcinoma

## 緒 言

尿路上皮腫瘍に特異的な腫瘍マーカーは現在も報告されていない。今回、血清 CA19-9 が異常高値を示し、CA19-9 産生尿管腫瘍と考えられた症例を経験したので、文献的考察を加え報告する。

## 症 例

患者 : 61歳, 男性

主訴 : CA19-9 の異常高値と右水腎症の精査

既往歴 : 肺気腫, 14年前に肺結核, 10年前より胃潰瘍, 4年前より気管支喘息

家族歴 : 特記すべきことなし

現病歴 : 当院消化器内科において胃潰瘍の経過観察中, 2001年9月に血清 CA19-9 の異常高値 (1,185 U/ml) を指摘された。腹部 CT において脾臓や肝・胆道系には異常なく右水腎症を認めため, 同年11月14日に当科を紹介受診となった。

初診時現症 : 身長 165.8 cm, 体重 47.2 kg, 眼瞼

結膜に貧血を認めず, 表在リンパ節は触知しなかった。胸, 腹部理学的所見に異常を認めなかった。直腸診においては正常前立腺を触知した。

検査所見 : 貧血, 炎症反応を認めず, 肝機能, 腎機能は正常であった。腫瘍マーカーのうち血清 CA19-9 が 1,185 U/ml (正常値は 37 U/ml 以下) と異常高値を示しており, その他 CEA, PSA は正常範囲内であった。尿所見では沈渣において赤血球 10~15/HPF を認め, 尿細胞診は Pap. class IV (urothelial carcinoma susp.) であった。

画像検査所見 : 腹部 骨盤 CT では著名な右水腎 水尿管を認め, 第 4 腰椎レベルから傍膀胱部にかけて内部がほぼ均一な右尿管の腫大を認めた。また大動脈から右総腸骨, 内腸骨動脈周囲のリンパ節腫大が疑われた。

当院では原則として, 気管支喘息の患者には IVU を施行しないことになっており, 代わりに MR urography および逆行性尿路造影を施行した。MR urography においては, 右水腎 水尿管を認め, 中部か

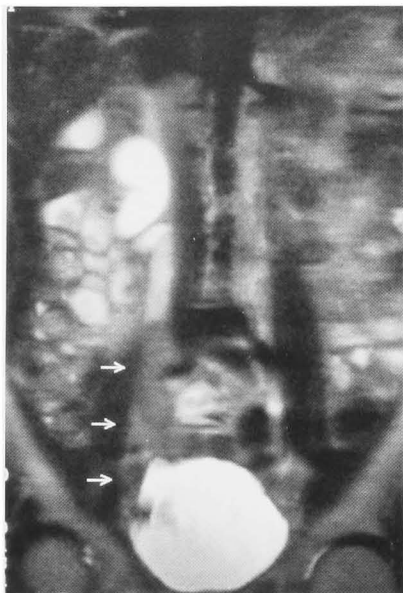

Fig. 1. MR-urography showed right hydronephroureter and the filling defect of the right lower ureter.

ら下部尿管は low intensity を示した。左腎尿管には異常を認めなかった (Fig. 1)。右逆行性尿管造影では尿管下部は直径 15 mm に拡張し、腫瘍によると思われる陰影欠損を認めた。膀胱鏡検査において膀胱内には腫瘍を認めず、両側尿管口にも異常はなかった。MRI (T2 強調画像) では、high intensity を示す拡張した右尿管は仙腸関節部分でモザイク状となり、傍膀胱部まで続いた。以上より右尿管腫瘍の診断のもと 2002年 1月25日手術を施行した。

手術所見：右腰部斜切開にて後腹膜腔へ入り右腎動静脈を結紮切断後、右腎および拡張した尿管を遊離させた。次に仰臥位とし Gibson 切開にて膀胱前腔に入り、右腎尿管全摘術を施行した。また大動脈周囲から総腸骨・外腸骨のリンパ節に腫脹を認めたため、右側の骨盤内リンパ節郭清を行った。摘出標本では大きな乳頭状腫瘍 (10×4×3 cm) を下部尿管に認め、腫瘍のため尿管は閉塞していた。また腎盂腎杯、上部尿管は著明に拡張していたが腫瘍は認めなかった。

病理組織所見：腫瘍は尿管壁から内腔に向かって、有茎性乳頭状に増生していた。尿管壁への浸潤は認めなかった。個々の腫瘍細胞は類円形に腫大した核を有していた (Fig. 2)。免疫組織化学染色法において腫瘍細胞の多くは、細胞質が CA19-9 陽性に濃染された (Fig. 3)。また摘除したリンパ節や拡張した腫瘍のない腎盂、尿管粘膜にもごくわずかに、CA19-9 陽性を示す部分を認めた。病理診断は移行上皮癌, grade 1, INFα, pT1, pR0, pL0, pV0 であったが、右閉鎖および外腸骨リンパ節に転移を認めた。TNM 分類は pT1N2M0 (stage IV b) であったため、adjuvant therapy として M-VAC 療法を 2 コース施行した。

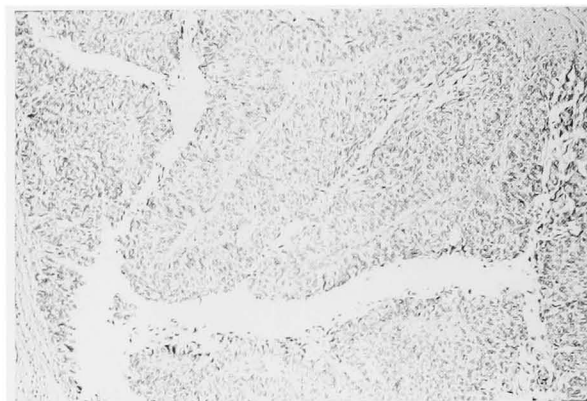


Fig. 2. Microscopic findings of the right ureteral tumor showed transitional cell carcinoma, Grade 1.

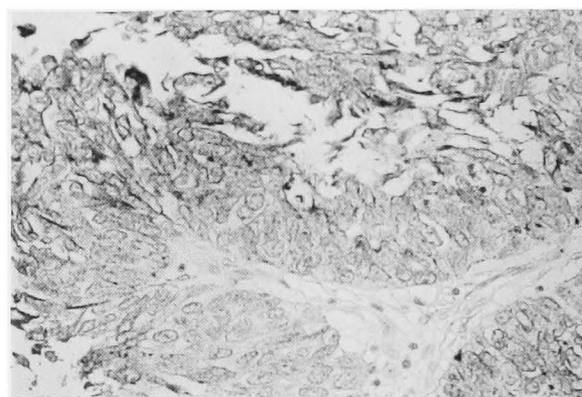


Fig. 3. Immunohistochemical study showed diffuse positive finding in the cytoplasm of the cancer cells for CA19-9.

経過：異常高値を示していた血清 CA19-9 値は手術によって急激に低下し 3 週間後には正常範囲内となった。その後、正常範囲内のまま今日に至っている。術後 1 年 3 カ月経過した現在再発を認めていない。

## 考 察

Carbohydrate antigen 19-9 (CA19-9) は 1979 年に Koprowski ら<sup>1)</sup>により発見された腫瘍関連糖鎖抗原である。Atkinson ら<sup>2)</sup>によれば正常組織では膵管上皮、胆嚢上皮、肝内胆管粘膜上皮、胃粘膜上皮に CA19-9 は存在するが、血中での陽性率は膵癌、胆道系癌で高くそれぞれ 70~80%、60~70%としている報告<sup>3)</sup>が多い。また、中村ら<sup>4)</sup>によると血中半減期は約 7 日と報告されている。

尿路系では前立腺に CA19-9 が認められる<sup>2)</sup>が、尿路上皮とくに腎盂粘膜には存在するとする報告<sup>5,6)</sup>と、存在しないとする報告<sup>2)</sup>がある。しかし近年、尿管結石などの良性疾患に伴う水腎症において血清 CA19-9 の上昇を認めた症例が報告<sup>7-9)</sup>されており、青木ら<sup>10)</sup>は正常腎盂粘膜が CA19-9 陽性に染色されたことを確認した上で、腎における CA19-9 の産生は腎盂や

尿管の内圧上昇が引き金となり、伸展などの刺激で増加している可能性がある」と述べている。自験例においても拡張した腎盂、尿管粘膜はごくわずかだがCA19-9陽性に染色されており、上記報告を支持する結果であった。一方、免疫組織化学染色法において、腫瘍細胞の多くがCA19-9陽性に濃染されたこと、また、異常高値を示していた血清CA19-9値が手術3週後に陰性化したことなどより、自験例はCA19-9産生尿管腫瘍と考えられた。

尿路上皮腫瘍の血清CA19-9陽性率は黒川ら<sup>11)</sup>によると腎盂尿管腫瘍57.1% (8/14)、膀胱腫瘍13.3% (4/29)、能登ら<sup>12)</sup>によると膀胱腫瘍21.9% (7/32)、Abelら<sup>13)</sup>の報告では膀胱腫瘍40.0% (8/20)でありこれらの報告を考え合わせると、CA19-9は尿路上皮腫瘍のマーカーとしてスクリーニングには不适当である。一方、大きな腎盂尿管腫瘍では血清CA19-9陽性率が有意に高くなるとの報告<sup>11,13)</sup>や、CA19-9陽性例において血清CA19-9値が臨床経過と一致して変動し、モニタリングすることは有用であるとする報告<sup>6,14)</sup>、また血清CA19-9値と悪性度、浸潤度などの病理学的所見との間には相関は認められていないとする報告<sup>15)</sup>などがある。自験例でも血清CA19-9の異常高値と腫瘍サイズには相関があると思われ、血清CA19-9値の変動と臨床経過はほぼ一致した。しかし血清CA19-9値と局所の病理学的所見との間には相関は認めず、石井ら<sup>15)</sup>の報告と一致していた。

2001年Takiら<sup>16)</sup>は、瀬川ら<sup>17)</sup>が集計した20例に8例を加えた計28例のCA19-9産生尿管腫瘍本邦報告例の集計を行っている。それによると腎盂尿管腫瘍18例、膀胱腫瘍9例、尿道腫瘍1例と腎盂尿管腫瘍が約2/3を占めた。男女比は20:8と男性に多く、年齢は43~82歳であった。経過に関しては血清CA19-9の再上昇に伴い、予後不良となる傾向がみられた。自験例も血清CA19-9値を測定しつつ、厳重な経過観察を要すると考えている。

本論文の要旨は第180回日本泌尿器科学会関西地方会で発表した。

## 文 献

- 1) Koprowski H, Steplewski Z, Mitchell K, et al.: Colorectal carcinoma antigen detected by hybridoma antibodies. *Somat Cell Mol Genet* **5**: 957-972, 1979
- 2) Atkinson AM, Samia AS, Medhat K, et al.: Gastrointestinal cancer associated antigen in immunoperoxidase assay. *Cancer Res* **42**: 4820-4823, 1982
- 3) 石田正夫, 梶田芳弘, 中嶋良行, ほか: 新しい腫瘍関連抗原 CA19-9 測定の臨床的意義. 基礎と臨床 **17**: 371-378, 1983
- 4) 中村治彦, 勝海東一郎, 長田真一, ほか: 腫瘍マーカー (CA19-9, CA125, NCC-ST-439) 高値を示した肺葉内肺分画症の1切除例. 日胸疾患会誌 **35**: 1425-1429, 1997
- 5) Oshio G, Ogawa K, Kudo H, et al.: Immunohistochemical distribution of CA19-9 in normal tissues of the kidney. *Urol Int* **45**: 1, 1990
- 6) 香川 征, 田中敏博, 住吉義光, ほか: 泌尿器科腫瘍における CA19-9 測定の意義. 西日泌尿 **49**: 1395-1398, 1987
- 7) 伊藤周二, 西川慶一郎, 後藤 武, ほか: 血清 CA19-9 値と CA-125 値が高値を示した腎結石による水腎症の1例. 泌尿紀要 **40**: 885-888, 1994
- 8) 井上滋彦, 梶原隆広, 板倉宏尚, ほか: 血中 CA19-9 の異常高値をきたした水腎症の1例. 泌尿器外科 **8**: 651-653, 1995
- 9) 近藤慶一, 野口純男, 執印太郎, ほか: 血中 Span-1 抗原および CA19-9 の異常高値を呈した尿管狭窄による水腎症の1例. 泌尿紀要 **42**: 51-53, 1996
- 10) 青木大勇, 野俣浩一郎, 神田 滋, ほか: 血清 CA19-9 値が高値を呈した尿管結石による膿腎症の1例. 泌尿紀要 **45**: 629-632, 1999
- 11) 黒川公平, 栗原 潤, 中田誠司, ほか: 尿路移行上皮癌における CA19-9 の検討—血清値, 組織内濃度および免疫組織学的検討—. 日泌尿会誌 **84**: 1074-1081, 1993
- 12) 能登顕彰, 藤目 真, 磯部英行, ほか: 尿路上皮癌における尿 CA19-9 値の測定—その診断的役割の検討—. 日泌尿会誌 **88**: 406-413, 1997
- 13) Abel PD, Cornell C, Buamah PK, et al.: Assessment of serum CA19-9 as a tumor marker in patients with carcinoma of the bladder and prostate. *Br J Urol* **59**: 427-429, 1987
- 14) 児玉一恵, 定方宏人, 見供 修, ほか: CA19-9 産生腎盂尿管移行上皮癌, 臨泌 **45**: 1048-1050, 1991
- 15) 石井 龍, 岩崎 宏, 菊池昌弘: 尿路移行上皮癌における CA19-9 の免疫組織学的局在. 医のあゆみ **139**: 419-420, 1986
- 16) Taki T, Honda N, Yamada Y, et al.: CA19-9 producing transitional cell carcinoma of the renal pelvis. a case report. 泌尿紀要 **47**: 191-193, 2001
- 17) 瀬川直樹, 山本員久, 和辻利和, ほか: CA19-9 産生尿管腫瘍の1例. 泌尿紀要 **43**: 665-668, 1997

(Received on April 7, 2003)  
(Accepted on June 13, 2003)