精巣微小石灰化症の14例

いはらクリニック（院長：井原英有）
井　原　英　有

兵庫医科大学泌尿器科学教室（主任：島　博基教授）
丸山　琢雄，近藤　宣幸，島　博基

兵庫医科大学第2病理学教室（主任：植松邦夫教授）
植　松　邦　夫

TESTICULAR MICROLITHIASIS: REPORT OF 14 CASES

Hideari IHARA
From Ihara Clinic

Takuo MARUYAMA, Nobuyuki KONDO, Hiroki SHIMA
From the Department of Urology, Hyogo College of Medicine

Kunio UEMATSU
From the 2nd Department of Pathology, Hyogo College of Medicine

Testicular microlithiasis (TM) is a comparatively rare condition in which calcified congelations fill the lumina of the seminiferous tubules. Using high-frequency linear transducers (10 MHz), TM is easily demonstrated as tiny punctate echogenic foci, which typically do not give an acoustic shadow, and is classified into classic type (CTM) and limited type (LTM) on the basis of the presence of five or more microliths at least on one image of the testes. Fourteen patients were found to have TM, 6 of which were LTM and 8 were CTM. In one patient with CTM, coexisting mixed germ cell tumor (seminoma, embryonal cell carcinoma) was demonstrated. Until further data are available, it seems reasonable to consider patients with TM as having an increased risk of developing a primary testicular tumor.

(Acta Urol. Jpn. **49**: 575–578, 2003)

Key words: Testicular microlithiasis, Testicular cancer

緒　　言

精巣微小石灰化症とは，精細管内に特徴的な石灰化を認める比較的稀な病態である．文献的には，1928年に病理学的な所見の記載があり[1]，1973年に testicular microlithiasis と名付けられ[2]，1987年に超音波所見が報告された[3]　日本では Sasagawa らによって不妊症との関連が最初に報告された[4]　その後，精巣腫瘍との関連を認める報告が続いている[5~13]　われわれも超音波検査で14例の微小石灰化症を認め，その内1例に精巣癌を認めたので報告する．

検査法と診断

精巣を 10 MHz のリニア型のプローベを用いて観察した．精巣微小石灰化症（以下，本症または TM と略す）は精巣実質内に back echo を伴わない小さな特徴的な hyperechoic spot として認められる．Bennett らの報告[12]に従って1画面に5個以上の石灰化を認めるものを classic type (classic testicular microlithiasis，以下 CTM と略す)，5個未満を limited type (limited testicular microlithiasis，以下 LTM と略す）とに分類した．

症　　例

陰嚢内容の異常を主訴として泌尿器科診療所（いはらクリニック）を受診した男性患者において前述の超音波検査を行った．2000年11月に精巣上体炎に合併した CTM の第1例を認めて以降は陰嚢内容に異常を訴えない症例においても，時間的余裕があれば泌尿器科的診察の一部として積極的に陰嚢部超音波検査を行った．その結果，2002年8月までに14例の精巣微小石灰化を認め，そのうち6例が LTM，8例が CTM であった (Table 1)．

受診理由：受診のきっかけとなった疾患は急性精巣上体炎が最も多く，精液瘤や静脈瘤なども認められたが，LTM と CTM との間に明らかな差はなかった．

Table 1. Characteristics of the cases of testicular microlithiasis

		Limited micro-lithiasis (LTM)	Classic micro-lithiasis (CTM)
No. of cases		6	8
Age (mean)		17-65 (32.5)	19-44 (30.5)
Chief complaints			
Urethritis/vasitis/epididymitis		4	4
Varicocele		1	1
Spermatocele		1	0
Testicular tumor		0	1
Induration of the vas deferens		0	1
Sperm analysis			
Oligospermia		0	1
Normal		0	1
Not done		6	6
Tumor marker (AFP, HCG, LDH)			
Normal		1	4
Not done		5	4
Infection	Chlamydia	3	2
	Bacteria	1	1
	Not examined	2	5
Follow-up	No change	5 (3-6 mo)	5 (1 mo-2 yrs)
	Increased	0	1 (3 yrs)
	Unknown	1	2

検査所見：急性精巣上体炎と精管炎の5例でクラミジアが陽性であった．他に淋菌とモルガン菌を1例づつ認めた．精液検査を2例で行い，内1例で軽度の乏精子症を認めた．腫瘍マーカー（HCG-β, α-fetoprotein, LDH）を5例で検査したが，すべて正常範囲であった．

精巣癌の症例：患者自身（44歳）が左の精巣に無痛性硬結を触れたので受診した．左精巣下部に径 2.0 cm のやや hypoechoic で heterogenous な球形の腫瘤を，非腫瘍部分に多数の石灰化陰影を認めた（Fig. 1）．右精巣内にも多数の微小石灰化陰影を認めた．病理学的には embryonal carcinoma と seminoma からなる mixed germ cell tumor で，正常部分の精細管内に hematoxylin body が認められた（Fig. 2）．

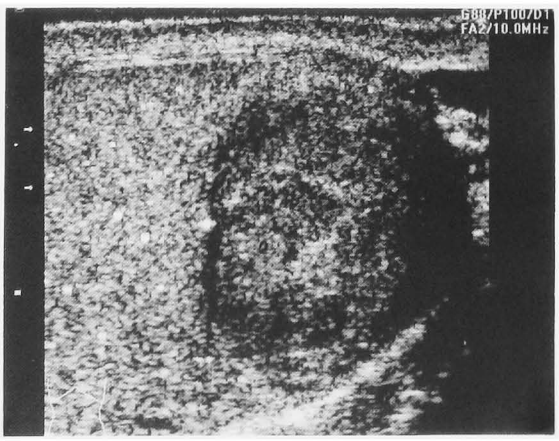

Fig. 1. Sonographic appearance of the testicular tumor associated with testicular microlithiasis in the left testis of a 44-year-old male.

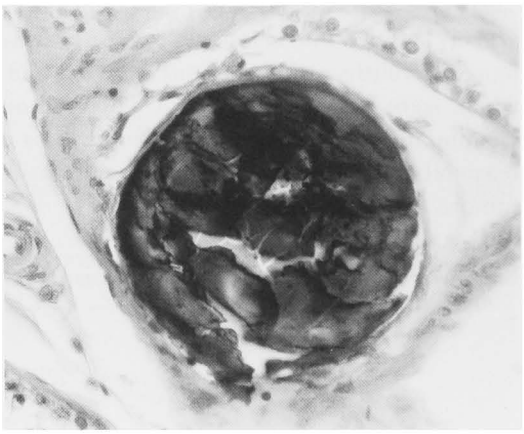

Fig. 2. Microscopic appearance of the left testis showing hematoxlin body in a seminiferous tubule filling the lumen of a 44-year-old male (×400, H-E staining).

著しい石灰化の症例：この症例（31歳）は精巣とは別に小さな無痛性の腫瘤を自分で触知したため受診した．精管に径 0.8 cm の hypoechoic な硬結があった．これとは別に両側精巣内には著しく多くの石灰化を認めた（Fig. 3）．この症例はすでに子供がいたので精液検査は行わなかった．

考　　察

わが国の報告では従来，testicular microlithiasis を

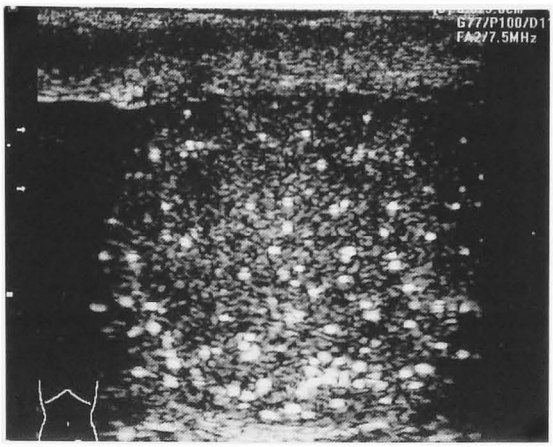

Fig. 3. Sonographic appearance of the remarkable testicular microlithiasis in a 27-year-old male.

精巣微小石灰化と表わしているが，"-asis" という語尾は「症」を意味するので，本報告では精巣微小石灰化症と呼称した．

本症は病理学的に精巣管内の好酸性の石灰化物質が認められるもので，その平均サイズは 243 μm と報告されている[2]　電顕的には中心の核状物質が同心円状のコラーゲン線維の層で覆われるとされている[15]　Renshaw[5]は，これを同心円状の層構造を伴うもの，すなわち laminated calcification と名付け，ほとんどの microlith がこのタイプであるが，好塩基性の無構造の石灰化片すなわち hematoxylin body もあることを報告した．そしてこの hematoxylin body はほとんど常に胚細胞腫瘍と関連しているとした[5]　われわれの症例では病理所見をえたのは14例中 1 例のみであったが，このタイプであった．前田ら[8]も精巣病理組織標本200例について検討し，7 例（3.5%）に本症を認め，その 7 例中 4 例が胚細胞腫瘍，3 例が男性不妊症例であり，かれらの症例でも胚細胞腫瘍関連 4 例のうち 3 例が laminated calcification，1 例が hematoxylin body であり，男性不妊関連 3 例はすべて laminated calcification であったと報告している．

一方，Derogee ら[14]は1,535例の超音波検査で63例の TM を見つけ，このうち29例が腫瘍を合併していた．そして microlith を病理学的に dystrophic, amorphus mass of calcification と，psammomatous calcification とに分類した．前者が hematoxylin body に後者が laminated calcification に相当し，病理組織標本がえられた28例中13例が hematoxylin body，4 例が laminated calcification，11例が両者の混合であったと報告している．2 種の microlith の成因や臨床的意義に違いがあるのか興味のもたれるところである．

今回，LTM 6 例中 5 例，CTM 8 例中 4 例が尿道炎，精管炎，精巣上体炎であったが，これは病因論的に感染（炎症）が意味を持つということではなく，超音波検査をするきっかけとなったにすぎないと考えるのが妥当と思われる．精液瘤や精索静脈瘤についても同様と推測される．Ganem ら[7]は1,100例の超音波検査で22例38精巣に TM を認めたが，精巣静脈瘤が 2 例，精巣上体炎は1例のみであり，TM との因果関係は否定的であるとした．

超音波検査が普及した今日では，本症は病理学的検査で発見されるよりも超音波検査で発見される方が圧倒的に多い　高エコー信号を呈し音響陰影を伴わない無数あるいは多数の小さな（径 2 mm 未満）点状陰影が精巣実質内にび漫性，散在性に認められるのが特徴である．

Bushby ら[16]は超音波で石灰化を認める病態を 6 種類に分類し，testicular microlith はその 1 つの形であり，その超音波所見は特徴的で鑑別は比較的容易であると報告している．Bennett ら[12]は 1 画面に 5 個以上あるものを classic type (CTM)，5 個未満を limited type (LTM) と分類した．今回，われわれもこの分類に従ったが，1 画面 5 個を基準とする明確な根拠があるわけではない．多くの報告[9~13]が 5 個以上を TM と定義し，腫瘍との関連を認めたからである．Bennett ら[12]は当初，CTM 39例中 7 例に精巣腫瘍を見い出し，LTM では65例中 1 例のみで，その差は有意であると報告した．すなわち 1 画面 5 個の基準が妥当のように思えた訳である．われわれの症例でも精巣腫瘍の症例は CTM を示していた．しかしながら同じグループが後に CTM 40例中 3 例（8 %），LTM 155例中 9 例（5.8%）に腫瘍の合併を認めたことから，CTM と LTM との間で精巣腫瘍合併での有意の差はないと報告した[16]　Derogee ら[14]は 1 画面 3 個以上 TM として，精巣腫瘍との関連を認めている．

はたして microlith が何個あれば microlithiasis とするか，1 画面 5 個を基準に CTM と LTM とに分ける意味があるのか，分類できたとしても両者に数以外に差異はあるのか，病因論的に違いがあるのか，現時点では不明であり，今後も検討を続ける必要がある．

本症については以前から精巣腫瘍との関連を指摘されていたが，最近，Peterson ら[18]は健康な若者（アメリカ合衆国陸軍兵士）における超音波検査で1504例中84例（5.6%）に本症を認めたにもかかわらず精巣腫瘍を認めなかったことから，両者の関連は否定的であると報告した．しかし，おもに何らかの事情で陰嚢部の超音波検査を受けた患者の記録を retrospective に見返すと本症と精巣腫瘍との間には統計的に有意の関連があるとする報告の方が多い[9~13]　Prospective study でも，TM のない884例では精巣腫瘍が 3 例（0.3%）であったのに対し TM をもつ195例では13例

(6.7%) であったことから，やはり本症と精巣腫瘍とは有意の関連があると報告されている[14]

わが国でも，九州大学のグループが精巣腫瘍61例中31例 (50.8%) に超音波検査で本症を認めたと報告した[19] 性腺外胚細胞腫瘍の症例で本症を認めたという報告もある[20~22] また，本症を示す患者の経過観察中に精巣腫瘍の発生を認めたという報告もいくつかある[11,14] このように，本症と精巣腫瘍との間には何らかの因果関係が強く示唆されるが，いまだ結論は出ていない．

Nishiyama ら[20]は高 hCG 血症の面から本症と精巣腫瘍との関連を推論したが，われわれの症例では，hCG との関連は認められなかった．

今回の集計までに約200例で陰嚢部超音波検査を行ったが，当初，TM の意義をよく理解していなかったので，TM のない症例の数やその背景の記録を残していなかった．そのため TM 発生頻度や TM 症例と非 TM 症例の差異を明らかにできなかった．

本症の病因や臨床的意義を明らかにするために，疫学的調査と本症を有す症例の注意深い経過観察が必要である．

結　　語

われわれは何らかの症状を訴えて泌尿器科を受診した患者から14例の精巣微小石灰化症を見つけ，内1例に精巣癌の合併を認めた．文献的には本症と精巣癌との関連を認める報告が多くみられる．本症の病因や臨床的意義を明らかにするために，疫学的調査と本症を有す症例の経過観察が望ましいと考える．

この報告の要旨は第175回日本泌尿器科学会関西地方会および第52回日本泌尿器科学会中部総会で発表した．

文　　献

1) Oiye T : Ueber anscheined noch nicht beschriebene steinchen in den menschlichen hoden. Beitr Path Anat **80** : 479-495, 1928 前田雄司　ほかより引用
2) Weinberg AG, Currarino G and Stone IC Jr : Testicular microlithiasis. Arch Pathol **95** : 312-316, 1973
3) Doherty FL, Mullins TL, Sant GR, et al. : Testicular microlithiasis. a unique sonographic appearance. J Ultrasound Med **6** : 389-392, 1987
4) Sasagawa I, Nakada T, Kazama T, et al. : Testicular microlithiasis in male infertility. Urol Int **43** : 368-369, 1988
5) Hoebarth K, Susani M, Szabo N, et al. : Incidence of testicular microlithiasis. Urology **40** : 464-467, 1992
6) Renshaw AA : Testicular calcification : incidence, histology and proposed pathological criteria for testicular microlithiasis. J Urol **160** : 1625-1628, 1998
7) Ganem JP, Workman KR and Shaban SF : Testicular microlithiasis is associated with testicular pathology. Urology **53** : 209-213, 1999
8) 前田雄司，小松和人，岩佐陽一，ほか：精巣微小石灰化の臨床病理学的検討．日泌尿会誌 **91** : 673-678, 2000
9) Cast JEI, Nelson WM, Early AS, et al. : Testicular microlithiasis : prevalence and tumor risk in a population referred for scrotal sonogarphy. Am J Roentogenol **175** : 1703-1706, 2000
10) Skyrme RJ, Fenn NJ, Jones AR, et al. : Testicular microlithiasis in a UK population : its incidence, association and follow-up. Br J Urol **86** : 482-485, 2000
11) Otite U, Webb JAW, Oliver RTD, et al. : Testicular microlithiasis : is it a benign condition with malignant potential ? Eur Urol **40** : 538-542, 2001
12) Bennett HF, Middleton WD, Bullock AD, et al. : Testicular micorlithiasis : US follow-up. Radiology **218** : 359-363, 2001
13) Back AM, Hann LE, Hadar O, et al. : Testicular microlithiasis : what is this association with testicular cancer ? Radiology **220** : 70-75, 2001
14) Derogee M, Bevers RFM, Prius HJ, et al. : Testicular microlithiasis, a premalignant condition : prevalence, histopathologic findings, and relation to testicular tumor. Urology **57** : 1133-1137, 2001
15) Vegni-Talluri M, Bigliardi E, Vanni MG, et al. : Testicular microlithiasis : their origin and structure. J Urol **124** : 105-107, 1980
16) Bushby LH, Miller FNC, Rosairo S, et al. : Scrotal calcification : ultrasound appearance, distribution and aetiology. Br J Radiol **75** : 283-288, 2002
17) Middleton WD, Teefey SA and Santillan CS : Testicular microlithiasis : prospective analysis of prevalence and associated tumor. Radiology **224** : 425-428, 2002
18) Peterson AC, Bauman JM, Light DE, et al. : The prevalence of testicular microlithiasis in an asymptomatic population of men 18 to 35 years old. J Urol **166** : 2061-2064, 2001
19) 中島信能，古賀寛史，後藤　健，ほか：Testicular microlithiasis の臨床的検討．日泌尿会誌 **92** : 249, 2001
20) Nishiyama T, Terunuma M, Iwashita A, et al. : Testicular microlithiasis with mediastinal choriocarcinoma. Int J Urol **5** : 301-302, 1998
21) 松本和将，岩村正嗣，勝田真行，ほか：精巣内微小石灰化を伴った性腺外精上皮腫の1例．泌尿紀要 **45** : 725-727, 1999
22) Sato K, Komatsu K, Maeda Y, et al. : Case of mediastinal seminoma with testicular microlithiasis. Int J Urol **9** : 114-116, 2002

(Received on May 16, 2003
Accepted on July 11, 2003)