陰茎欠損症の1例

神奈川県立こども医療センター泌尿器科（部長：寺島和光）
中井川 昇，寺島 和光
神奈川県立こども医療センター内分泌代謝科（部長：立花克彦）
安達 昌功，立花 克彦

A CASE OF APHALLIA

Noboru NAKAIGAWA and Kazumitsu TERASHIMA
From the Department of Urology, Kanagawa Children's Medical Center
Masanori ADACHI and Katsuhiko TACHIBANA
From the Department of Endocrinology and Metabolism, Kanagawa Children's Medical Center

We report a case of aphallia in a male neonate. The phallus was completely absent. The urethral meatus was located between the well developed bifid scrotum containing normal testes. Voiding cystourethrography revealed grade II VUR on the right side. The karyotype was 46XY. Other urogenital anomalies were not detected. Bilateral orchiectomy was performed at 2 months of age. The sex assignment and management of aphallia were discussed.

(Acta Urol. Jpn. **42**: 695–697, 1996)

Key words: Aphallia, Sex assignment

緒言

陰茎欠損症はきわめて稀な疾患であり，その治療法は現時点では議論の余地を残すものである．われわれは本症1例を経験したので，若干の文献的考察を加え報告する．

症例

患者：入院時年齢，生後0日目．

主訴：外性器異常

家族歴：特記すべきことなし

現病歴：妊娠経過順調．在胎37週1日，後頭位 自然分娩にて出生．体重 2,300 g，身長 44.0 cm，Apgar score 10点．生下時に陰茎の欠損に気付き，ただちに当センターに転送された．

入院時現症：全身状態は良好．陰茎に該当する部位に隆起はまったく認められず，陰茎は根部から欠損していた（Fig. 1A）．陰嚢は二分陰嚢の状態であったが，発育は良好で両側に正常と思われる精巣を触知した．外尿道口は両側の陰嚢に挟まれた正中に認めた（Fig. 2B）．

検査所見：末梢血，一般生化学，一般尿検査，新生児マススクリーニングは正常で，染色体は 46XY であった．LH，FSH，エストラジオール，テストステロン値および hCG，LHRH 負荷試験は正常男児型であった．

腹部超音波検査：両側腎は正常．陰嚢内には正常精巣像を認めた．子宮等女性内性器の存在は認めなかった．

膀胱尿道造影：膀胱は正常像を示し，右膀胱尿管逆流Ⅱ度を認めた．後部尿道，外尿道括約筋部も正常所

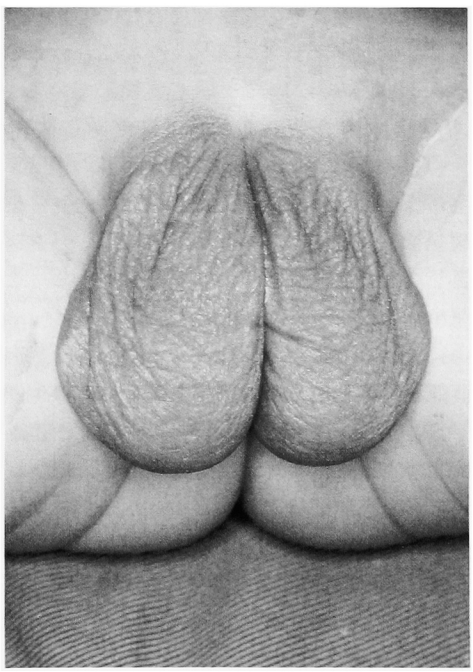

Fig. 1. (A) Preoperative appearance demonstrating aphallia and bifid scrotum including two gonads.

Fig. 1. (B) Patient in lithotomy position demonstrating urethral meatus.

Fig. 2. (A) Postoperative perineal appearance.

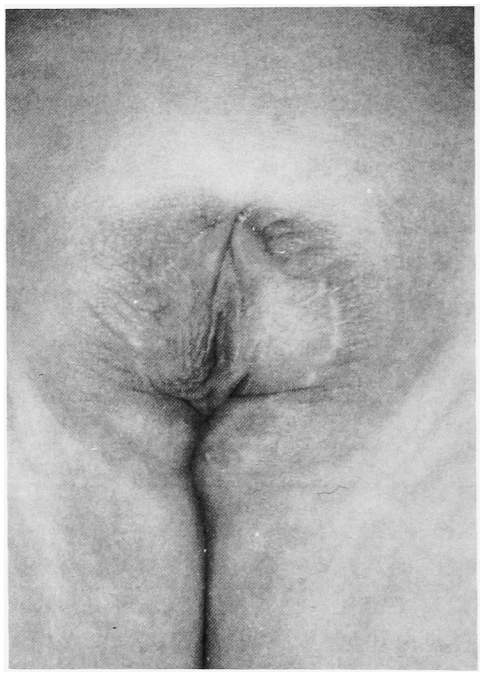

Fig. 2. (B) Postoperative appearance in lithotomy position.

見を呈した.

以上の検査結果を踏まえた上で，両親と再三に渡り協議した結果，女児として養育することを選択し，生後2カ月目に両側精巣摘除術および陰嚢切除術を施行した (Fig. 2). 将来，発育を待って腸管を用いた腟形成術を行う予定である.

考　　察

陰茎欠損症は尿路性器系先天奇形のなかでもきわめて稀な疾患であり，その発生頻度は1,000万から3,000万男児に1例といわれている[1] 欧米においては1989年に Skoog らが63症例について集計しているが[2]，本邦では自験例を含め7例の報告があるのみである[3~8] (Table 1).

陰茎の発生は胎生4週目に排泄腔膜の頭側に出現する生殖結節 (genital tubercle) に由来する. 生殖結節は成長し，最終的には陰茎の亀頭を形成する. このとき，尿生殖ヒダ (urogenital fold) と尿道溝 (urethral groove) が生殖結節に導かれるようにして陰茎海綿体と陰茎部尿道を形成する. 陰茎欠損症はこの生殖結節の無形成，もしくは極端な低形成が原因と考えられる. また，本疾患は腎，膀胱等の無形成，低形成などの尿路奇形を高頻度に合併することが知られている. Skoog らは尿道の開口部によって陰茎欠損症を Type 1) 尿道が外尿道括約筋より遠位に開口しているもの，Type 2) 括約筋より近位に開口しているもの，Type 3) 尿道無形成の3タイプに分類しており，奇形合併率は Type 1 が63%，Type 2 が64%，Type 3 が100%であり，それぞれの生存率は87%，64%，0%であると報告しているが[2]，Type 3) は排泄腔の発生異常に伴った生殖結節の形成異常と考えられる.

本疾患の診断は形態上比較的容易であるが，鑑別診断として micropenis，埋没陰茎，尿道下裂，半陰陽などがあり，より診断を確固たるものにするには染色体検査，内分泌学的検査，超音波等による内性器の検索が必要である. また，尿路奇形を合併する症例も多数報告されていることから，尿路系の精査も同時に必要と思われる.

Table 1.　本邦における陰茎欠損症報告例

報告者	報告年度	年　齢	尿道開口部	泌尿生殖器系合併症	他の合併症	予後・治療その他
1. 安　武[3]	1954	0日	陰嚢下陰嚢縫合線上	両側水腎水尿管 尿管口弁膜形成 膀胱壁著明肥厚	動脈管開存	死亡（生後16日目）
2. 牧　浦[4]	1954	56歳	会陰正中部	不　明	な　し	（剖検例）
3. 大田黒[5]	1974	1歳10カ月	直腸内	右腎無形成 左腎回転異常	肋骨過形成	陰茎形成術
4. 宮　野[6]	1982	0日	尿道無形成	両側腎多嚢胞性形成不全 膀胱低形成 尿道無形成	大血管奇形	死亡（生後4日目）
5. 薮　元[7]	1982	3歳4カ月	肛門前縁	膀胱三角部低形成	な　し	両側精巣摘除術
6. 梶　原[8]	1989	41歳	肛門前縁	右形成不全腎 右膀胱尿管逆流 二分陰嚢	な　し	尿閉にて受診 膀胱瘻造設
7. 自験例	1995	0日	陰嚢正中部	二分陰嚢 右膀胱尿管逆流	な　し	両側精巣摘除術

本疾患において最も問題となるのはその治療法である．本疾患のほとんどのケースが自験例のように染色体，内分泌学的検査上明らかに男性を示すわけであり，将来の妊孕性を考えれば男児を選択するのが理想であるが，男児として養育した場合，不完全な形成術による陰茎を持った状態で発育することによる社会的影響，心理面，精神面での障害は計り知れないものがある．また，正常の性行為は不可能である．実際に陰茎形成術を施行し成長した後に重篤な精神障害を生じたという報告もある[9]　一方，女児を選択した場合，将来の妊娠，出産は不可能であるが，両側の精巣摘出術の後に腸管を用いた腟形成術とホルモン補充療法を行うことで，社会的，心理的負担は男児として養育した場合よりはるかに少なく，現時点において女児として養育させることを選択すべきという意見が多数を占めている[2,6,9,10]　自験例においても過去の文献における見解，現時点での医療の限界を説明した上で，両親と再三にわたり協議した末，女児として養育することを選択した．

結　　語

きわめて稀とされる陰茎欠損症の1例を，若干の文献的考察を加え報告した．

なお，本症例は第14回日本泌尿器科学会神奈川地方会にて報告した．

文　　献

1) Campbell MF : Anomalies of the genital tract. In : Urology, 3rd ed. Edited by Campbell MF and Harrison JH. Philadelphia : W.B. Saunders Co., vol. 2, chapt. 39, pp. 1573-1575, 1970
2) Skoog SJ and Belman AB : Aphallia : its classification and management. J Urol **141** : 589-592, 1989
3) 安武豊志男，飯塚理八，鈴木　穆：稀有なる新生児陰茎欠如の1例．臨婦産 **8** : 104-106, 1954
4) 牧浦文夫，津田弘太郎：男性外陰部奇形の1例．解剖誌 **29** : 4, 1977
5) 大田黒和生，柿澤至恕，東原英二：右腎無形成，左回転異常腎，肋骨過形成を合併した陰茎無発生（或は無形成）症例．日泌尿会誌 **66** : 453, 1974
6) 宮野　武，高松英夫，小島康則，ほか：陰茎・尿道　前立腺無形成および両側腎　尿管・膀胱形成不全の新生児一剖検例．臨泌 **36** : 77-80, 1982
7) 薮元秀典，森　義則，島　博基，ほか：陰茎欠損症の1例．日泌尿会誌 **73** : 1077, 1982
8) 梶原一郎：失禁防止式膀胱瘻を造設した陰茎欠損症．西日泌尿 **51** : 316-317, 1989
9) Young HH II, Cockett ATK, Stooler R, et al. : Management of agenesis of the phallus. Pediatrics **47** : 81-87, 1971
10) Stolar CJH, Wiener ES, Hensle TW, et al. : Reconstruction of penile agenesis by a posterior sagittal approach. J Pediatr Surg **22** : 1076-1080, 1987

(Received on April 19, 1996)
(Accepted on May 16, 1996)