膀胱全摘除術後に両側上部尿路腫瘍が発生した1例

白鷺病院泌尿器科（部長：寺田隆久）
松田　淳，上水流雅人，別所　偉光，寺田　隆久

白鷺病院外科（部長：金　昌雄）
金　昌　雄

橋中診療所（院長：橋中保男）
橋　中　保　男

A CASE OF BILATERAL UPPER URINARY TRACT TUMORS AFTER RADICAL CYSTECTOMY

Jun MATSUDA, Masato KAMIZURU, Hidemitsu BESSHO and Takahisa TERADA
From the Department of Urology, Shirasagi Hospital
Masao KIM
From the Department of Surgery, Shirasagi Hospital
Yasuo HASHINAKA
From Hashinaka Clinic

We report a case of bilateral upper urinary tract tumors after total cystectomy. A 67-year-old male with multiple bladder tumors underwent total cystectomy and ileal conduit urinary diversion. Pathological diagnosis was transitional cell carcinoma, grade 3 (G3), pT1b. Followup urinary cytology continued to be negative. Percutanous antegrade pyelography revealed multiple bilateral upper urinary tract tumors 21 months post-operatively. Bilateral nephroureterectomy and resection of ileal conduit were performed. Pathological examination revealed transitional cell carcinoma, G3 in bilateral pelvis and ureter. Routine careful examination is necessary after total cystectomy.

(Acta Urol. Jpn. **43**: 501–503, 1997)

Key words: Bladder cancer, Total cystectomy, Upper urinary tract cancer

緒　言

今回われわれは膀胱全摘除術後に発生した両側上部尿路腫瘍の1例を経験したので文献的考察を含めて報告する．

症　例

患者：67歳，男性

主訴：頻尿

既往歴：47歳，胃潰瘍

家族歴：特記すべきことなし

現病歴：1994年8月中旬頃より頻尿をみとめ9月19日当科受診．DIP で膀胱内に多発する陰影欠損を認めた．上部尿路には陰影欠損を認めなかった．膀胱鏡で膀胱内に多発性，乳頭状，広基性の腫瘤性病変を認めた．生検を施行し grade 3 (G3)，transitional cell carcinoma (TCC) が検出された．諸検査にて T2, N0, M0 と診断し，10月18日当科入院，10月26日全身麻酔下に膀胱全摘除術，回腸導管造設術を施行．病理組織は TCC, G3, pT1b で両側尿管断端に腫瘍を認めなかった．また CIS は認めなかった．術後腎機能の低下，腎盂腎炎の併発を認めたが，抗生剤の投与，腎瘻を一時的に造設することにより血清クレアチニンは 1.6 mg/dl まで低下した．腎瘻造設後水腎症は消失し抜去した後も水腎症は再発しなかったため腎機能の低下は吻合部の浮腫による水腎症が原因であったと考えられた．腎瘻を造設した際施行した腎瘻造影では右上部尿路に陰影欠損を認めなかった (Fig. 1)．12月10日退院．以降外来にて経過観察していた．経過観察中の尿細胞診はすべて class I であった．術後3カ月ごろより CT にて水腎，水尿管を認めたため，吻合部狭窄が発生したと考えられた．それ以降，吻合部狭窄による腎盂腎炎を，おもに左腎にしばしば繰り返し，また血清クレアチニンは術後8カ月では 2.5 mg/dl，術後1年では 3.3 mg/dl，術後1年8カ月では 5.2 mg/dl と腎機能の悪化を認めた．腎瘻造設，吻合部拡張目的にて1996年5月28日入院．同日右腎瘻造設，同時に施行した順行性腎盂造影にて尿管に多発

Fig. 1. Right antegrade pyelography demonstrated no shadow defect on upper urinary tract.

性に陰影欠損を認めた (Fig. 2A). 採取した尿管尿の細胞診で class IV を検出した. 左上部尿路の再発も疑い, 6月21日左順行性腎盂造影を施行したところ, 尿管に多発性に陰影欠損を認めた (Fig. 2B). 採取した尿管尿から class V が検出された. 膀胱全摘後より腎瘻造設までの自然尿の尿細胞診はすべて negative であった. 他臓器への明らかな転移は認められなかった. 両側上部尿路腫瘍と診断し7月31日両側腎尿管全摘除術, 回腸導管切除術を施行した.

手術所見：腹部正中切開にて腹腔内にはいり, ストーマ側から吻合部へ向けて剝離を進めた. 回腸導管と周囲組織の癒着は中等度に認めた. 回腸導管と尿管の吻合部を同定し, 周囲組織と剝離し, つぎに右結腸外側から後腹膜腔に入り, 右腎, 右尿管を剝離, 右腎は周囲組織と軽度癒着していた. 同様にして左腎尿管を剝離, 左腎も周囲組織との軽度の癒着を認めた. 両側腎尿管, 回腸導管を一塊に摘出した.

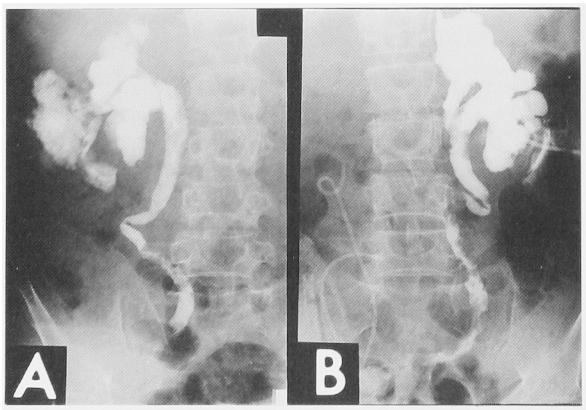

Fig. 2. (A) Left antegrade pyelography demonstrated multiple shadow defect on upper urinary tract. (B) Right antegrade pyelography demonstrated multiple shadow defect on upper urinary tract.

病理組織学的所見：両側腎盂, 左吻合部に直径 1 cm 大の腫瘍を, また両側尿管には腫瘍が多発しているのが肉眼的に認められた. 回腸導管内には腫瘍は認めなかった. 両腎実質の菲薄化も認められた. 病理組織学的には両側腎盂, 左尿管回腸導管吻合部の3カ所を中心に grade 3 の移行上皮癌が認められた (Fig. 3). また両腎は著明な間質性腎炎を呈していた. 深達度は左腎盂では腎実質内, その他の部位では粘膜固有層までの浸潤を認めた. 静脈内侵襲および深在リンパ管への侵襲を認め pV1, pL2 と診断された. 腎門部リンパ節に転移は認められなかった. 術前に左内シャントを造設し, 術後2日目より血液透析導入となり, 週3回維持透析施行中である. 術後4カ月経過しているが明らかな再発は認めていない.

考　　察

上部尿路癌と膀胱癌の同時発生, あるいは上部尿路癌の治療後に膀胱癌が発生することはよく知られているが膀胱癌の治療後に上部尿路癌が発生することは稀であると考えられていた. しかし膀胱癌の長期観察例が増加するにつれて予期した以上に膀胱癌の治療後に上部尿路癌が発生する割合が高いことが判ってきた. 膀胱全摘除術後に上部尿路に腫瘍の発生を見たものは低いもので0.47%[1], 高いもので11.4%[2]に認めており, 2%～4%という報告例[3~5]が多い. 膀胱癌全摘除術後, 上部尿路癌が発生した本邦報告例[1,2,6~10]は自験例で21例目, 両側に発生した例は3例目と思われる. 初回治療で全摘した例は10例, 膀胱保存療法の後, 全摘除術を施行し, 上部尿路癌が発生した例は11例に認めた. 膀胱全摘除術後, 上部尿路腫瘍発生までの期間は最短4カ月最長96カ月, 平均49.8カ月であった. 膀胱癌初発の後, 上部尿路に発生する原因としては multicentricity と implantation が言われている.

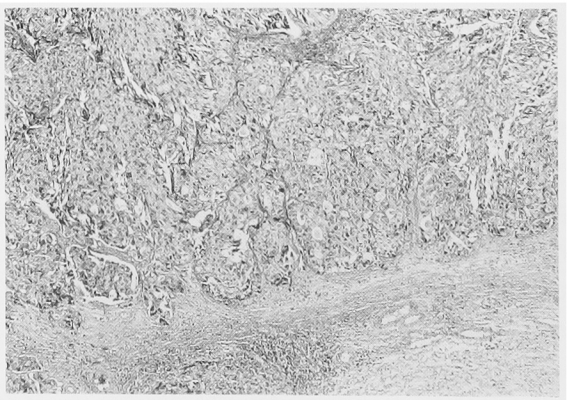

Fig. 3. Histopathological findings showed TCC, G3.

multicentricity を示唆する報告として多発性[5,7,11]，CIS[5,12] があげられる．自験例でも膀胱に多発性に腫瘍の発生を認めている．また一側に発生した後，対側に発生する例[6] もあるため，異所性の多発と同時に，異時性の多発にも注意を払う必要がある．CIS については CIS を随伴した浸潤性膀胱癌で膀胱全摘除術を受けた症例では35％に膀胱壁内尿管，下部尿管に CIS を認めたという報告[12] もあり，膀胱に CIS を認めた時は全尿路の CIS を考慮に入れておくべきと思われる．implantation を示唆する例としては膀胱保存療法中に VUR を認める症例が考えられる．TUR-bt 術後 VUR が認められた症例での上部尿路癌の発生頻度は，VUR 陰性例に比べて15倍[13] あるいは22倍[14] という報告がある．自験例では術前排尿時膀胱造影は行っておらず，VUR の有無に関しては不明である．

膀胱全摘除術後発生した上部尿路癌が発見された症例の予後は不良であることが多く，新家ら[1] は3年生存率が39.5％，Zincke ら[5] は3年生存率が21.4％，吉村ら[7] は5年生存率が31.7％であると報告している．上部尿路癌が発生した時点で浸潤している例が多いためと思われる．膀胱癌が発生した後の上部尿路癌に対する治療は腫瘍の発生している部位，数，患者の全身状態を考慮してケースバイケースで判断すべきと考えた．

膀胱癌が発生した後上部尿路が発生するまでの期間は短いものでは2カ月，長いものでは20年近く経過したのちみとめるもの[7] もある．Herr ら[15] は膀胱保存療法を施行した膀胱癌患者で15年間フォローアップした成績を発表し年月を経るごとに上部尿路癌発生のリスクが高くなることを報告し膀胱癌患者は長期にわたるフォローアップが必要であると述べている．

検査は膀胱癌治療後も年に2回の静脈性腎盂造影，月に1回程度の細胞診でフォローアップしていく必要がある．本症例では初回手術時より腎機能の低下があり，静脈性腎盂造影によるフォローができなかったが，水腎症を認めた場合には躊躇せず順行性腎盂造影も行うべきであると思われた．

結　　語

膀胱全摘除術後に両側上部尿路癌の発生した1例を報告した．膀胱全摘除術後の症例も上部尿路に対して慎重に経過を観察する必要があると思われた．

本論文の要旨は第157回日本泌尿器科学会関西地方会にて発表した．

文　　献

1) 新家俊明，森本鎮義，上門康成，ほか：膀胱癌が先行したのちに発生した上部尿路上皮腫瘍の検討．泌尿紀要 **33**：844-851，1987
2) 林祐太郎，多和田俊保，安藤　裕：膀胱全摘除術後にみられた上部尿路移行上皮癌の検討．泌尿紀要 **38**：1015-1019，1992
3) Kenworthy P, Tanguay S and Dinney CPN: The risk of upper tract recurrence following cystectomy in patients with transitional cell carcinoma involving the distal ureter. J Urol **155**: 501-503, 1996
4) Malkowicz SB and Skinner DG: Development of upper tract carcinoma after cystectomy for bladder carcinoma. Urology **36**: 20-22, 1990
5) Zincke H, Garbeff PJ and Beahr JR: Upper urinary tract transitional cell cancer after radical cystectomy for bladder cancer. J Urol **131**: 50-52, 1984
6) 西尾恭規，郭　俊逸，飛田収一，ほか：膀胱全摘除術後に上部尿路腫瘍の発生を見た膀胱移行上皮癌の4例．泌尿紀要 **34**：1593-1599，1988
7) 吉村一宏，友岡義夫，前田　修，ほか：膀胱癌治療後に発生した上部尿路癌の検討．日泌尿会誌 **81**：1362-1366，1990
8) 竹沢　豊，中沢康夫，辻　裕明，ほか：膀胱全摘除術後，回腸導管に癌再発をみた症例．日泌尿会誌 **77**：336，1986
9) 斉藤和男，新井　学，長本章裕，ほか：膀胱癌の術後に発生した腎盂　尿管癌の臨床的検討．日泌尿会誌 **86**：901-905，1995
10) 池田哲大，福島真紀子，瀬島健裕，ほか：膀胱全摘8年後の尿管回腸導管吻合部再発．臨泌 **50**：234-236，1996
11) Oldbring J, Grifberg I, Mikulowski P, et al.: Carcinoma of the renal pelvis and ureter following bladder carcinoma: frequency, risk factors and clinicopathological findings. J Urol **141**: 1311-1313, 1989
12) Herr HW and Whitmore WF Jr: Ureteral carcinoma in situ after succesful intravesical therapy for superficial bladder tumors: incidence, possible pathogenesis and management. J Urol **138**: 292-294, 1987
13) Amar AD and Das S: Upper urinary tract transitional cell carcinoma in patients with bladder carcinoma and associated vesicoureteral reflux. J Urol **133**: 468-471, 1985
14) Mateos JAD, Gassol JMB, Redorta JP, et al.: Vesicoureteric reflux and upper tract transitional cell carcinoma after transurethral resection of superficial bladder carcinoma. J Urol **138**: 49-51, 1987
15) Herr HW, Cookson MS and Soloway SM: Upper tract tumors in patients with primary bladder cancer followed for 15 years. J Urol **156**: 1286-1287, 1996

(Received on January 14, 1997
Accepted on April 7, 1997)