外傷性睾丸破裂の1例

新明会神原病院（院長：田村峯雄）
松田 久雄，若林 昭，郡 健二郎
近畿大学医学部泌尿器科学教室（主任：栗田 孝教授）
高田 昌彦，辻橋 宏典

A CASE OF TRAUMATIC RUPTURE OF THE TESTICLE

Hisao MATSUDA, Akira WAKABAYASHI and Kenjiro KOHRI
From the Department of Urology, Shinmeikai Kanbara Hospital
Masahiko TAKADA and Hironori TUJIHASHI
From the Department of Urology, Kinki University, School of Medicine

Traumatic rupture of the testicle is rare because of the protection afforded by surrounding structures. Many clinicians now speculate that this entity is underreported due to misdiagnosis. However, the condition should not be overlooked because of the importance of early treatment for the preservation of testicular function. A more aggressive approach to scrotal hematoma has been advocated. A case of traumatic rupture of testicle in a 21-year-old patient is reported. The testicle was surgically explored 6 days after trauma to the scrotum. The tunica albuginea was repaired and the testicle was preserved. Discussion is made especially on the injury to scrotum.
(Acta Urol. Jpn. 35: 513-516, 1989)

Key words: Testicular rupture, Trauma, Tunica albuginea

緒 言

睾丸の外傷は他臓器の外傷と同様に，開放性損傷と皮下損傷に分けられるが，ほとんどが皮下損傷である．この理由は，睾丸は球形で可動性に富み，かつ強靭な白膜に包まれているためである．ましてや，睾丸の白膜の断裂，すなわち睾丸破裂にいたることはきわめてまれである．しかし近年，交通事故労働災害あるいはスポーツ外傷などの激増に伴い，睾丸破裂の報告例も増加傾向にある．われわれは睾丸破裂の1例を経験したので若干の文献的検討を加えて報告する．

症 例

患者：21歳，学生

主訴：左陰嚢内容の有痛性の腫張

既往歴および家族歴：特記事項はない

現病歴：1986年10月22日，小林寺拳法の練習中に股間を蹴られ，左陰嚢部を打撲し激痛を覚えたが放置していた．受傷時に意識消失はなかったが，その後，左陰嚢内容の腫張を伴う左陰嚢部疼痛が持続するため，同年10月24日当院を受診した．発症以来の悪心，嘔吐，排尿時痛，発熱はなかった．

受診時現症：全身状態に特記することはなかった．腹部は平担で軟であった．両腎とも触知しなかった．左陰嚢内容は下方を中心に約2倍に腫張しており，圧痛が著明であった．硬さは弾性硬で，睾丸と副睾丸との境界は不明瞭であった．プレーン徴候は陰性であった．5×5 cm 大の皮下血腫を左陰嚢部のみに認めた．右陰嚢内容に異常なく，また直腸診でも異常所見はなかった．鼠径部リンパ節は触知しなかった．

入院時検査所見：Table 1 に示すごとく異常を認めたものは，軽度の白血球増多と CRP（1＋），血中 LDH，尿中 HCG がいずれもごくわずか上昇していた．

患者は，地方から上阪している学生で家族との連絡をすぐにとれなかったことや，自他覚的所見が軽度であったのでとりあえず抗生剤の投与と患部の冷却などの保存的療法により経過をみた．しかし，受傷5日目でも陰嚢内容の腫張は軽度縮小を認めるのみで，また，睾丸腫瘍など他の疾患も否定できなかったため，受傷6日目に手術を施行した．

手術所見：腰椎麻酔下で，左側陰嚢皮膚に約 3 cm

Table 1. Laboratory data

血沈：		血液生化学：	
1時間値	3mm	総蛋白	5.9g/dℓ
2時間値	9mm	A/G	1.48
CRP：(+)		Na	138mEq/ℓ
末梢血液像		K	3.9mEq/ℓ
RBC	$576\times10^4/mm^3$	Cl	99mEq/ℓ
Hb	17.4g/dℓ	GOT	22mU/mℓ
Ht	50.0%	ALP	4.7K-A
WBC	$9000/mm^3$	LDH	411G-W
尿検査		BUN	12mg/dℓ
pH	6.0	Cr.	0.7mg/dℓ
蛋白	(−)	U.A.	4.4mg/dℓ
糖	(−)	α-Feto	7.0ng/mℓ
沈渣 RBC	(−)		
WBC	2~5/F		
Epithel	(−)		
尿中 HCG	8.62ng/mℓ (0.6~7.0ng/mℓ)		

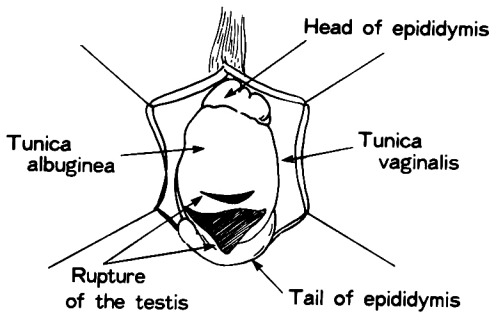

Fig. 1. Diagram of left testicular rupture.

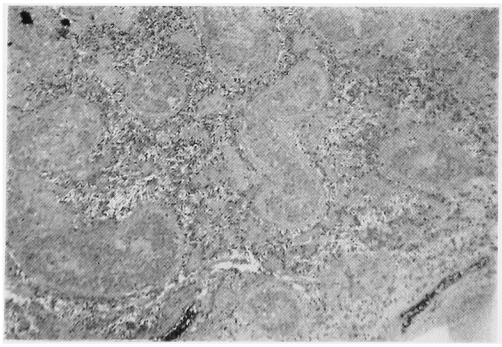

Fig. 2. Microscopic low power section of left testis shows hemorrhage and necrosis of testicular tubules

の切開を加えた．皮下と睾丸白膜にかけてかなり強い癒着がみられた．これらを除去すると副睾丸尾部近くの白膜に2カ所，約4cmと2cmの横方向の裂傷が生じていた（Fig. 1）．

一部の睾丸内容を生検後，カットグットにて白膜修復を行った．

病理組織学的所見：出血を伴い，変壊性死に陥った精細管構造を認め，悪性所見はなかった（Fig. 2）．

受傷後，約3カ月を経た時点では，睾丸の腫張はとれ，縮小傾向を認めていた．尿中 HCG など上昇を認めた血液生化学所見もすべて正常範囲内になっていた．

考　　察

陰嚢内容はその位置的関係から比較的外傷を受けやすいと思われるが，睾丸破裂にいたることは稀とされている．Wesson（1946）[1]によると，睾丸破裂は50 kg 相当の外力が加わることにより生じるとのことである．一方，友吉ら（1968）[2]は犬の各種臓器を用い，分銅の重量を徐々に増加し，高さを調節しつつ落下させ，明らかに破裂をもたらした場合に臓器に与えられた運動エネルギー（$1/2\ mv^2$）を位置エネルギー（mgh）により算出しているが，その結果によれば，睾丸は 3.4×10^7 erg と比較的少ない力により破裂したと報告している．

外力の強さだけではなく睾丸の状態，睾丸と恥骨や大腿骨との位置的関係，筋肉特に挙睾筋の緊張度など種々の条件が加味され破裂が起こりやすくなると考えられる．

睾丸腫瘍や停留睾丸は，軽度の外力により破裂を起こしやすいと想像されるが，seminoma が基盤にある症例報告および停留睾丸の破裂例は，現在のところ調べた限りでは各1例のみ[3,4]であった．

本邦における睾丸破裂は，平野（1973），鎌田（1983）[5-8]らの集計から推察すると現在まで約100例あり，受傷原因を分類すると Table 2 に示すようになる．従来，欧米ではスポーツ外傷が多いと報告されていたが，最近の Cass（1983）[9]の報告では約11%に過ぎず，本邦と大差はない．しかしそのスポーツの種類が欧米ではフットボールによるものが多いのに対し，本邦では自験例のように柔道，空手などが多いのが興味深い．

本症と鑑別すべき疾患は，外傷性陰嚢血腫，精索捻転症，睾丸腫瘍，副睾丸炎などがある．

外傷という既往があるにかかわらず，本症例と同様，睾丸破裂と術前診断するのは困難なことが多いようで，鎌田ら[8]によると睾丸破裂と術前診断が下されたのは19%に過ぎなかった．よって治療は最終的に試験手術による外科的手術がされることが多いが，金沢ら（1972）[10]によると非観血的治療で治癒している症

Table 2. Reported cases

	喧嘩などによる打撲	スポーツ外傷	交通事故	作業事故	その他	計
平野ら (1945～1964)	17		15	12	15	59
鎌田ら (1968～1982)	8	6	7	5	4 (馬跳び中など)	30
藪崎ら (1967～1984)	2	4	1		1 (酩酊時)	8
A.S.Cassら (1961～1981)	41	7	11		5 (gun shot)	64

例も数多いと考え，受傷後2～3日の経過を観察した上で，治療方針を決めるべきであると述べている．

Dencklau (1984)[11] によれば，受傷後3日以内に白膜縫合などの外科的処置をすれば，機能面などから考え，改善することが多いがそれ以上長い経過のものは70%程度は除睾術が必要であったとしている．かつ Schuster (1982)[12] によれば睾丸破裂後，除睾術をしなくともよいいわゆる golden hour は受傷後48時間とのべている．

このように，診断に苦慮するにもかかわらず早急に他疾患と鑑別が必要となるが，最近は本症の診断にあたって，超音波による鑑別が有用であったとの報告も多く[14-16]，また James ら (1981)[13] は超音波に加えて，99 m-Technetium による核医学的検査の有用例も報告している．

本例は，受傷後6日目に手術を施行したがこれは術前，超音波や核医学などによる鑑別診断が不可能であったためであるが，超音波などの検査により，本症と疑われる場合は早急な処置が必要と思われた．また，藤井ら (1981)[17] の報告例のごとく，術後，乏精子症を呈することもあり，厳重な経過観察も必要と思われる．

破裂の状態は，本邦の集計[5-8] では，横裂が大半であったが，本症例のごとく2カ所の横裂があった報告例は見あたらなかった．このように断裂であることは興味深いが，その理由の1つとして睾丸が副睾丸や，周囲組織により上下方向に牽引されていることが考えられる．

結　　語

小林寺拳法の練習中に睾丸破裂を生じた21歳の1症例を報告し，合せて簡単な考察を加えた．

なお，本症例は第118回日本泌尿器科学会関西地方会にて発表した．

御校閲戴いた近畿大学医学部泌尿器科学教室栗田　孝教授に御礼申し上げます．

文　　献

1) Wesson MB: Traumiatism of the testicle. Report of a case of traumatic rupture of a solitary testis. Urol & Cutan Rev **50**: 16-19, 1946
2) 友吉唯夫，福田泰久，竜見　明，紫　務，福原公，速見晴朗，長浜通正：尿路外傷と交通事故．泌尿紀要 **14**: 419-432, 1968
3) Cassie GF: Rupture of the testis-seminoma. Br J Urol **28**: 283, 1956
4) 結城清之，前川正信，児玉正道：停留睾丸の外傷性破裂．泌尿紀要 **14**: 523-525, 1968
5) 平野昭彦，井上武夫，長田尚夫，田中一成：本邦文献上における戦後20年間（1945-1964）の泌尿器外傷の統計的観察．泌尿紀要 **19**: 21-46, 1973
6) 鎌田日出男，小浜常昭：睾丸破裂の2例，泌尿紀要 **29**: 701-706, 1983
7) 行徳公昭：睾丸破裂の1例．皮膚と泌尿 **30**: 880-882, 1968
8) 薮崎　昇，田付二郎，川井欣市：睾丸皮下破裂8例の臨床的検討．防衛衛生 **32**: 523-527, 1985
9) Cass AS: Testicular trauma. J Urol **129**: 299-300, 1983
10) 金沢　稔，大川順正，阿部富彌：睾丸の外傷．臨泌 **26**: 641-651, 1972
11) Dencklau VE: Traumatic rupture of the sesticle: report of two cases and review of the literature. J Am Osteopath Assoc **83**: 509-511, 1984
12) Schuster G: Traumatic rupture of the testicle and a review of the literature. J Urol **127**: 1194-1196, 1982
13) James A Fennll, Firiedman SG, Rose JG and Wirston MA: Ultrasound and nuclear medicine evaluation in acute testicular trauma. J Urol **125**: 148-149, 1981
14) Alberrt NE: Testicular ultrasound for trauma. J Urol **124**: 558-559, 1980

15) Jeffrey RB: Sonograph of testicalar trauma. AJR **141**: 993-995, 1983
16) McConnell JD, Peters PC and Lewis SE: Testicular rupture in blunt scrotal trauma: review of 15 cases with recent application of testicular scanning. J Urol **128**: 309-311, 1981
17) 藤井徳照, 原 慎, 岩道孝一郎：睾丸破裂の1例. 日泌尿会誌 **72**: 120, 1981

(1988年3月17日受付)