直腸膀胱窩付近に発生し排尿障害を呈した非ホジキン・リンパ腫の1例

藤沢市民病院泌尿器科（部長：広川 信）
遠坂 顕，山崎 彰，広川 信
同 中検病理（部長：松下和彦）
松 下 和 彦
朝倉医院（院長：朝倉茂夫）
朝 倉 茂 夫

A BULKY MASS NON-HODGKIN'S LYMPHOMA WITH DYSURIA IN THE RECTOVESICAL SPACE

Akira Tosaka, Akira Yamazaki and Makoto Hirokawa
From the Department of Urology, Fujisawa City Hospital
Kazuhiko Matsushita
From the Department of Pathology, Fujisawa City Hospital
Shigeo Asakura
Asakura Clinic

A case of non-Hodgkin's lymphoma is reported. A 71-year-old man presented with complaint of dysuria and urinary frequency. Rectal examination and CT scan revealed a bulky mass in the rectovesical space. Transperineal needle biopsy of the tumor revealed non-Hodgkin's lymphoma, large cell type, diffuse. The patient received combination chemotherapy of adriamycin, cyclophosphamide, vincristine, prednisolone and pepleomycin. After two days the tumor was marvelously reduced in size, and partial response (PR) by CT was achieved after two months. PR was sustained for two months with cyclophosphamide, vincristine and prednisolone. However, the tumor progressed gradually, and he died five months after the first treatment and two additional courses of chemotherapy. Autopsy showed a 1,700 g bulky mass in the rectovesical space. The mass was covered with peritoneum and had a fistula from rectum to central necrosis of the tumor.

Nine cases of the non-Hodgkin's lymphoma with complaint of dysuria have been reported in Japan before our case, which seemed to arise from the submucosal tissue of anterior rectal wall, prostate or lymphatic tissue of rectovesical space.

(Acta Urol. Jpn. **36**: 701-705, 1990)

Key words: Malignant lymphoma, Rectovesical space, Chemotherapy, Dysuria, Bulky mass

緒 言

泌尿器科の領域で悪性リンパ腫を経験することは少ない．私達は排尿障害を主訴とし，直腸膀胱窩に巨大腫瘤（bulky mass）を形成した後腹膜悪性リンパ腫の1例に，CHOP を中心とした化学療法を行った．その臨床経過について検討したので報告する．

症 例

患者：71歳，男性

主訴：排尿困難，頻尿

家族歴：父親が咽頭癌で死亡

既往歴：胃潰瘍にて胃切除（42歳時）．肺気腫，アルコール性肝炎，低塩症候群，心房細動（63歳時）．肝硬変，心不全（68歳時）

現病歴：1986年8月頃より尿線細小，夜間頻尿（4

～5回）が出現しその後，下腹部不快感，体重減少，下血などをみる．当院内科を受診したところ，腹部エコー，注腸造影の検査で直腸膀胱窩に腫瘤像が観察された．1987年1月8日，前立腺癌の疑いで泌尿器科に紹介された．

入院時現症：身長 177 cm，体重 46 kg，るいそう著明．顔色不良．直腸診で，精嚢から膀胱の後面にかけて手挙大で表面不整の硬い腫瘤を触知した．前立腺は萎縮しやや小さい．

検査成績：検尿；異常なし，尿細胞診；陰性，便潜血 2+，血沈 102 mm/h，CRP 6+．末梢血；RBC $318\times10^4/mm^3$，Hb 8.4 g/dl，Ht 25.3%，と貧血である．WBC $5{,}400/mm^3$（st 18%，seg 45%，ly 28%，mo 4%，eo 5%），PLT $50.7\times10^4/mm^3$．血液生化学；TP 5.5 g/dl と低値，LDH 413 IU/l とやや高値（<400），他の異常はない．腫瘍マーカー；すべて正常範囲，AFP 陰性，CEA（EIA 法）2.5 ng/ml，PAP（RIA 法）0.5 ng/ml 以下，γ-Sm 1.0 ng/ml 以下．OKT4/OKT8 比；1.74，ATLV 抗体；5 以下．

画像診断：IVP；軽度の水腎が両側に見られ尿管が外方に偏位した像をみる．膀胱尿道造影；膀胱像は腫瘍による後方からの強い圧排を示す（Fig. 1）．注腸造影：直腸とS状腸の一部に粘膜下腫瘍をおもわせる圧排像をみる．大腸ファイバースコープ：肛門縁から8～15 cm の前壁部の粘膜下に隆起性病変をみた．同部の生検病理組織像では壊死組織がみられ腫瘍細胞はみとめなかった．腹部エコー：膀胱の後部に，mixed pattern を呈す球形の充実性腫瘤像がみられた．肝臓には明らかな転移性病変はみられなかった．骨盤部CT：膀胱と直腸の間に，内部にガスと思われる陰影を含む 12×11 cm の比較的辺縁の平滑な腫瘤が見られる（Fig. 2-A）．ガリウム・シンチ：骨盤部の腫瘍に一致して，極めて強い集積像を見る（Fig. 3-A）．他の部位には集積はみられなかった．血管造影：内腸骨動脈，中直腸動脈より腫瘍の一部に異常血管が入り，周囲に血液貯留像もみられた．

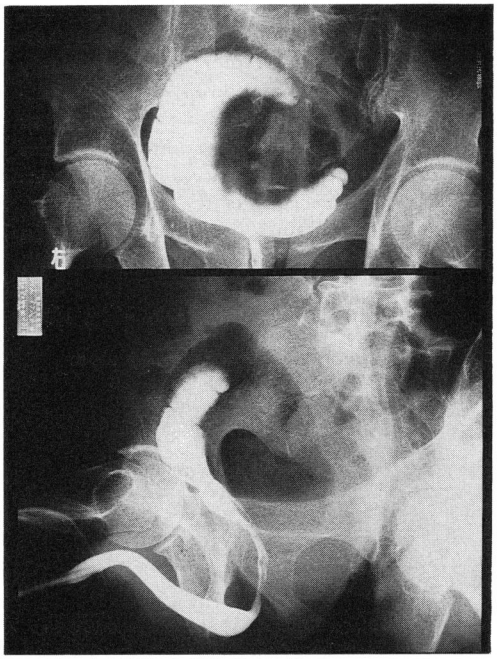

Fig. 1. Cystourethrography : bladde was compressed from behind by retcovesical tumor.

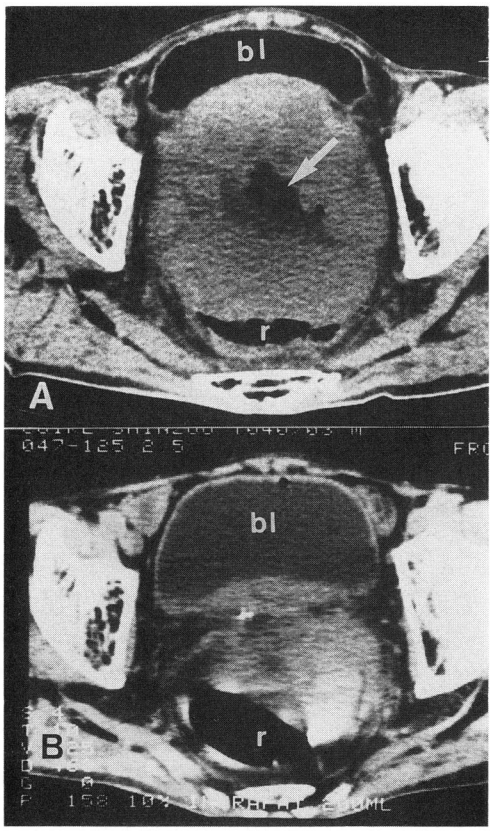

Fig. 2. CT scan : A ; a bulky mass between bladder (bl) and rectum (r) containing central air density (arrow). B ; after a course of chemotherapy the mass was greatly reduced in size. Autopsy revealed air in the mass resulting from fistel to the rectum.

入院後は，輸血，輸液などで体力の回復を計ったが，全身状態はあまり改善しなかった．排尿困難，頻

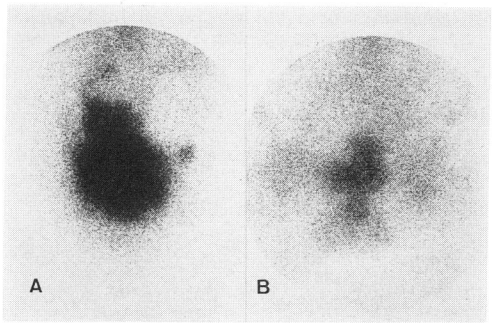

Fig. 3. 67Ga-citrate scanning: A; low abdominal scanning shows high accumulation in the tumor. B; the accumulation level decreaed after treatment.

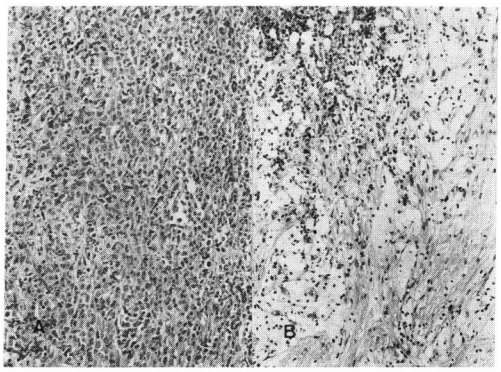

Fig. 4. Microscopic picture: A; atypical homogeneous lymphocytic population indicating non-Hodgkin's lymphoma. B; after 2 courses of chemotherapy biopsy specimen showing necrotic change and a few residual lymphoma cells (HE × 170).

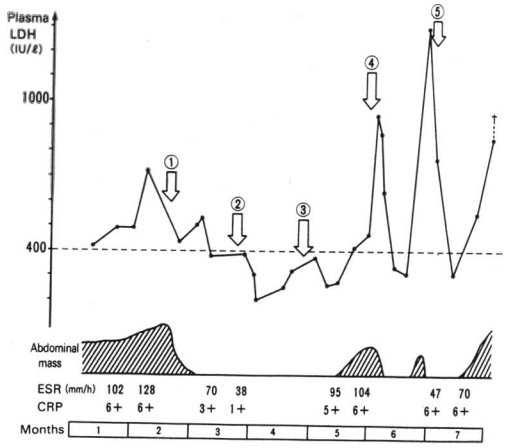

	① CHOP+pepleo	② BCOP	③ COP	④ CHOP	⑤ HOP+VP−16
adriamycin	60mg			40mg	40mg
pepleomycin	15mg×5	15mg			
cyclophosphamide	800mg	300mg×5	300mg×5	500mg	
vincristine	2mg×2	2mg	2mg	2mg	2mg×2
prednisolone	100mg×5	80mg×5	80mg×5	80mg×5	80mg×5
VP-16					100mg×2
side Effects	W*1 300 PVC*2	W 3400	W 2200	W 700 Plt*3 6.8×10⁴	W 300

*1 white blood cells
*2 paroxysmal ventricular contraction
*3 platelates

Fig. 5. Clinical course with 5 courses of chemotherapy

尿は徐々に増悪し，それとともに腫瘍も増大し，2月初旬には直腸診で腫瘍の前立腺への浸潤を認めた．腹部の触診では，恥骨上から臍高に達する，表面不整の硬い腫瘤を触知するようになった．

経会陰的腫瘍針生検で，びまん性に増殖する大型の異形リンパ球が見られ，悪性リンパ腫びまん性大細胞型と診断した（Fig. 4-A）．腫瘍細胞の悪性度は intermediate grade であり bulky mass の存在より stage IV と考えた[1]．

化学療法を2月16日より開始した．使用した化学療法剤，CRP，血沈値，血中 LDH 値および腹部腫瘤の大きさの変動などを Fig. 5 に示した．化学療法として cyclophosphamide, vincristine, adriamycin, prednisolone（CHOP）に pepleomycin を加えて1クール施行したところ驚くような臨床効果が観察された．治療2日目より腹部の腫瘤は触知しなくなり，頻尿も改善して2週間後には正常に近い排尿となった．1カ月後の IVP では水腎が消失し，膀胱造影で圧排像も認めない．ガリウム・シンチでは骨盤内集積像の著明な減弱を認めた（Fig, 3-B）．3月16日の CT 像では2方向測定可能病変の約70％の縮小をみとめた（Fig. 2-B）．しかし副作用の発現も強く，白血球数は最低 300/mm³ まで減少した．また狭心症様の発作と，心電図で不整脈の多発をみた．その後 adriamycin を除いて化学療法を続け，検査値は血沈 38 mm/h, CRP 1+，LDH 205 までに低下し，全身状態も外泊できるほどに改善した．4月16日の CT 像でも腫瘍は縮小したままで変化しておらず PR と判定した．4月21日の腫瘍針生検では一部に異形リンパ球がみられるものの大部分が壊死組織で（Fig. 4-B），抗腫瘍効果が確認された．5月中旬まで寛解状態が続いた．その後再び腹部に腫瘤を触れるようになった．化学療法を強化したが一時的な効果しか得られず，7月29日に癌死した．

Table 1. Ten cases of non-Hodgkin's lymphoma with complaint of dysuria reported in Japan

No.	報告者	報告年	年齢	症　状	直腸診所見	治　療	予　後	病理診断
1	市川[7]	1946	29	排尿困難 尿閉	超鶏卵大，硬 (前立腺左奥)	膀胱瘻のみ	2か月後癌死	細網肉腫
2	金沢[8]	1973	44	排尿痛 排便痛	りんご大、正滑軟 (前立腺部)	膀胱全摘	143日後癌死	細網肉腫
3	柳沢[9]	1976	51	せん延性排尿 尿道部不快感	小鶏卵大，平滑硬 (前立腺部)	放射線療法	1年4か月後癌死	細網肉腫
4	八木[10]	1976	73	胃リンパ肉腫 →排尿障害	鶴卵大，平滑 (前立腺部)	TUR-P 放射線療法	8か月後癌死	リンパ肉腫
5	橘[11]	1981	62	便秘 排尿困難	手拳大，不整硬 (前立腺部)	TUR-P 化学療法	2か月生存中	悪性リンパ腫 histiocytic type
6	小津[12]	1985	58	排尿困難 腰背部痛	超鶏卵大，軟 (精嚢部)	化学療法 放射線療法	6か月後癌死	非ホジキン large cell type
7	山崎[13]	1985	54	排尿困難		化学療法 放射線療法		非ホジキン diffuse small cell type
8	金田[14]	1986	76	排尿困難		化学療法		非ホジキン diffuse large cell type
9	金[15]	1987	53	腰痛 排尿困難	左葉と精嚢一塊 上方に板状硬結	化学療法	5か月生存中	非ホジキン diffuse large cell type
10	自験例		71	排尿困難 頻尿	手拳大，不整硬 (精嚢，膀胱)	化学療法	5か月後癌死	非ホジキン diffuse large cell type

剖検では，骨盤部の後腹膜腔に発生した 1,700 g の巨大な腫瘍を認めた．腫瘍は腹膜におおわれ，その中心は壊死におちいり直腸内腔と瘻孔を形成していた．転移病変として左頸部リンパ節，胸膜，肝に小腫瘤を認めた．

考　　察

非ホジキンリンパ腫は，ホジキン病以外の悪性リンパ腫の総称で，65～74歳の男性老年者にやや発生率が高く，その死亡率は本邦70歳以上の男性で $18/10^5$/年程度である[2]．自験例は，LSG 分類[3]で，非ホジキンリンパ腫の大細胞型，びまん性と診断された．これは国際分類[1]の diffuse, large cell type, intermediate grade にほぼ相当し，細胞起源はほとんどB細胞性で，濾胞性から進行したものが多いと考えられている[4]．

初発症状は，無痛性リンパ節腫脹が多く，時に体重減少や発熱，貧血などの全身症状を初発とすることもある[5]というが，自験例では排尿障害を初発症状とし，その後全身症状が見られた．Weimar ら[6]は非ホジキンリンパ腫 668 例の検討で，泌尿生殖器系への浸潤を49例（7.3%）に観察した．本邦では排尿障害を呈した非ホジキンリンパ腫例は自験例を含め10例報告されている[7-15]（Table 1）．これらの報告は「前立腺悪性リンパ腫」，「直腸悪性リンパ腫」，「後腹膜悪性リンパ腫」などの名称でなされている．年齢分布は29～76歳，平均57歳で，病理診断は，細網肉腫，リンパ肉腫，非ホジキンリンパ腫などである．排尿障害のほかに排便痛，便秘，腰痛を主訴とする例もある．自験例は，頻度から考えると直腸前壁の粘膜下リンパ組織から発生した可能性が最も高いと思われるが，初診時すでに腫瘍は直腸膀胱窩に巨大腫瘤を形成していたために正確な発生母地の同定は困難である．

悪性リンパ腫の診断は病理組織学的になされるが，CT スキャン，エコーなどの画像検査も存在診断として重要である．Ga シンチグラムも，陽性率は非ホジキンリンパ腫で 50～92 %と報告されており[16]有用な検査法である．

悪性リンパ腫の治療の原則は，stage I, II 期では放射線治療が優先し，stage III, IV 期では化学療法が中心となる．最近は，化学療法，放射線療法，免疫療法などを組み合わせた集学的治療が行われ10年以上の長期生存例も珍しくないという[17]．非ホジキンリンパ腫の化学療法は，adriamycin を含む多剤併用療法が有効で，CHOP 療法で CR 率50～60%，bleomycin を加えた CHOP-bleo 療法で 60～70 %と報告されている[18]．CHOP 療法の副作用としては骨髄抑制による白血球の減少，不整脈，出血性膀胱炎などがみられるが，高齢者でも施行可能な療法である[19]．自験例では CHOP に pepleomycin を加えた治療1クールで PR となり，著しい抗腫瘍効果がみられた．しかし約2カ月で再発し，5カ月後に癌死した．stage IV の非ホジキンリンパ腫の5年生存率は10%といわれており[20]，長期の生存は難しい．

結　　語

直腸膀胱窩に巨大腫瘤を形成した後腹膜悪性リンパ腫の1例を報告し，自験例を含めて排尿障害を呈した

非ホジキンリンパ腫の本邦報告10例を集計した．

本論文の要旨は第451回日本泌尿器科学会東京地方会(1987年9月）にて発表した．

稿を終えるに当たり御校閲を頂いた恩師東京医科歯科大学泌尿器科学教授，大島博幸先生に深謝致します．

文　　献

1) The non-Hodgkin's lymphoma pathologic classification project : National Cancer Institute sponsored study of classification of non-Hodgkin's lymphoma. Summary of description of a working formulation for clinical usage. Cancer **49**: 2112-2135, 1982
2) 星野　孝：悪性リンパ腫の疫学．悪性リンパ腫の基礎と臨床．第1版，pp.3-5，新興医学出版，東京，1985
3) 須知泰山:非ホジキンリンパ腫の新病理組織分類．内科 MOOK No. **17**: 21-31, 1982
4) 星野　孝:非ホジキン．リンパ腫(Non-Hodgkin lymphoma）病理．組織学と組織学的分類．悪性リンパ腫の基礎と臨床，第1版，pp. 20-44，新興医学出版，東京，1985
5) 倉石安庸，青山辰夫，佐野全生：悪性リンパ腫；病期診断の実際．臨放 **30**：1213-1225，1985
6) Weimar G, Culp DA, Loening S and Narayana A : Urogenital involvement by malignant lymphomas. J Urol **125**: 230-231, 1981
7) 市川篤二，矢沢　武：前立腺細網肉腫剖検例．日泌尿会誌 **37**：1-3，1946
8) 金沢　稔，阿部富弥，山軒久義：前立腺肉腫．臨泌 **27**：535-549，1973
9) 柳沢　温，芦田欣也，芝　伸彦，伊藤信夫：前立腺網細肉腫の1剖検例．西日泌尿 **38**：886-891，1976
10) 八木拡朗，天野拓哉，平田　弘，一矢有一，蓮尾金博，蔦海良彦，浜田忠雄：リンパ肉腫の前立腺浸潤．日赤医学 **28**：43-44，1976
11) 橋　政昭，篠田正幸，萩原正通，出口修宏，村井勝，畠　亮，田崎　寛：泌尿生殖器浸潤を来した悪性リンパ腫の2例．臨泌 **35**：1183-1187，1981
12) 小津堅輔，岡村知彦，加藤稚久，金子保幸，西村武久，実藤隼人：後腹膜腔原発と考えられた悪性リンパ腫の1例．西日泌尿 **47**：1111-1115，1985
13) 山崎　浩，原田益善，富岡　収，林　啓輝：前立腺悪性リンパ腫の1例．日泌尿会誌 **76**：1270，1985
14) 金田隆志，小池　宏，中田瑛浩，片山　喬：排尿障害をきたした直腸悪性リンパ腫の1例．日泌尿会誌 **77**：1366，1986
15) 金　昌弘，鍋嶋晋次，細木　茂，木内利明，黒田昌男，三木恒治，清原久和，宇佐美道之，古畑敏彦，柴田弘俊：後腹膜悪性リンパ腫の2例．西日泌尿 **49**：1879-1883，1987
16) 久保敦司，中山俊威，茂松直之，近藤　誠，橋本省三：悪性リンパ腫；核医学診断，67 Ga シンチグラフィ．臨放 **30**：1301-1309，1985
17) 星野　孝：悪性リンパ腫の治療．悪性リンパ腫の基礎と臨床．第1版，pp. 102-155，新興医学出版，東京，1985
18) 下山正徳：非ホジキンリンパ腫とホジキン病の化学療法．医学のあゆみ **141**：657-660，1987
19) 栗林　徹，近藤　誠，万篤　憲，平林秀子，藤井博史，橋本省三：CHOP 療法のFeasibility；特に年齢，肥満度および合併疾患との関係について．日癌治 **24**：109-116，1989
20) 星野　孝：悪性リンパ腫の進展と予後，悪性リンパ腫の基礎と臨床，第1版，pp. 88-95，新興医学出版，東京，1985

(Received on September 4, 1989
Accepted on February 2, 1990)