腺腫と別腺に嚢腫を合併した原発性上皮小体機能亢進症の1例

滋賀医科大学泌尿器科（主任：友吉唯夫教授）
井上　均*，若林　賢彦，小西　平
岡田　裕作，竹内　秀雄**，友吉　唯夫

A PARATHYROID CYST AND AN ADENOMA ASSOCIATED WITH PRIMARY HYPERPARATHYROIDISM: REPORT OF A CASE

Hitoshi Inoue, Yoshihiko Wakabayashi, Taira Konishi, Yusaku Okada, Hideo Takeuchi and Tadao Tomoyoshi
From the Department of Urology, School of Medicine, Shiga University

A case of a parathyroid cyst associated with an adenoma in a different gland is reported. A 55-year-old female was explored with preoperative diagnosis of primary hyperparathyroidism after endoscopic removal of a right ureteral stone. The operation revealed a cyst, 20×10 mm in size at the left lower gland, and a solid tumor, 32×12×7 mm in size and 1,300 mg in weight in the left upper gland. Histological examination disclosed a parathyroid cyst and an oxyphilic and chief cell adenoma, respectively. Postoperative course was uneventful including normalized serum Ca level.

To our knowledge, 59 cases of parathyroid cysts have been reported in the Japanese literature, of which 31 were in the hyperparathyroid status. The most common causes were cystic degeneration of the adenomas. A parathyroid cyst with a concomitant adenoma in a different gland like our case is very rare. This is the first reported case in Japan and the sixth reported case in the world literature.

(Acta Urol. Jpn. **36**: 1197-1202, 1909)

Key words: Primary hyperparathyroidism, Parathyroid cyst, Parathyroid adenoma

緒　言

上皮小体嚢腫は，先天的な発生病理をもつものと，腺腫が二次的に変化を生じたものとに分類される[1]．われわれは，嚢腫と腺腫をそれぞれ別腺に合併した上皮小体機能亢進症の1例を経験したので若干の文献的考察を加えて報告する．

症　例

患者：55歳，女性

主訴：右側腹部痛，背部痛，肉眼的血尿

家族歴：特記すべきことなし

既往歴：18歳で肺結核にて胸郭形成術，20歳で虫垂切除術施行

現病歴：1987年2月右腰部痛出現し，近医にて右腎結石を指摘されたが放置していた．同年9月右側腹部痛および背部痛が出現し，同時に肉眼的血尿を認めた．レ線検査にて両側尿管結石を指摘され，10月7日入院した．

検査成績：Table 1 に示すように，高 Ca 血症，低P血症，血清 intact PTH 高値，% TRP 低値と上皮小体機能亢進症を疑わせた．

画像診断所見：KUB では，右腎盂尿管移行部と左尿管に2個の結石陰影が認められ，DIP では，中等度の右水腎症と，左腎盂・腎杯，尿管の軽度拡張が認められた（Fig. 1）．

頸部造影 CT スキャンでは，甲状腺左葉後面に 10

*現：守山市民病院泌尿器科
**現：京都大学泌尿器科

×6×25 mm の腫瘤と甲状腺左葉下方に 16×12 mm の低吸収域とが認められた (Fig. 2).

入院経過：右尿管結石に対して 1987 年 10 月 16 日 PNL を施行した．左尿管結石は 2 個とも自然排出した．赤外線分光による結石分析では，リン酸カルシウム51%，蓚酸カルシウム49%であった．上皮小体機能亢進症の臨床診断のもと，1987年11月13日全麻下に手術を行った．

手術所見：頸部カラー状切開により甲状腺を観察すると，その左下極に 20×10 mm の透明の内容液を含む嚢腫を認め，また，左上極に腫瘤を認めた．嚢腫の剝離は容易であった．嚢腫の内容液は淡黄色透明で漿液性であり，後に c-PTH 濃度を測定したところ 650 ng/ml であった．つぎに腫瘤を摘除した．腫瘤は 32×12×7 mm 重さ 1,300 mg で，肉眼的に充実性であった．右側の上皮小体の検索はせず手術を終了した．

組織学的所見：腫瘤は，主細胞が索状配列を示す部分と濾胞状構造を示す部分とが混在しており，他の部

Table 1. Preoperative endocrinological study

Ca	12.1 mg/dl	⟨8.5～10.5⟩
P	2.5 mg/dl	⟨2.5～4.0⟩
Cl	98 mEq/l	⟨95～110⟩
AlP	5.0 K-AU	⟨2.7～10.0⟩
Urine-Ca	257 mg/day	⟨～250⟩
Urine-P	567 mg/day	⟨～800⟩
Intact PTH	189 ng/ml	⟨23～73⟩
Calcitonin	52 pg/ml	⟨～100⟩
%TRP	76.4%	⟨85～98⟩
Ca^{2+}	2.00 mEq/l	⟨2.10～2.35⟩
$1\alpha, 25\text{-}(OH)_2$ Vit. D_3	34.8 pg/ml	⟨20～60⟩
Urine-cAMP	4.3 μmol/day	⟨4.4～14.5⟩

⟨normal range⟩

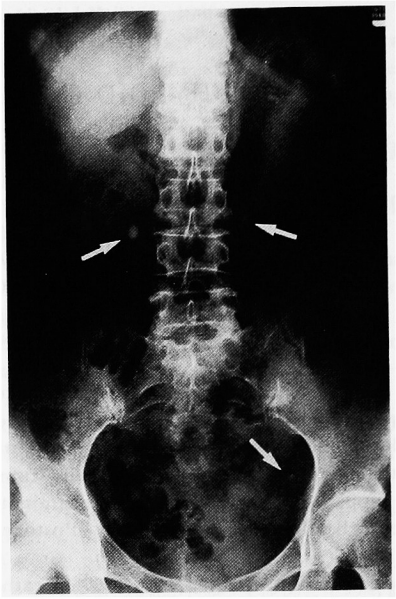

Fig. 1. KUB. Arrows indicate urinary stone shadows.

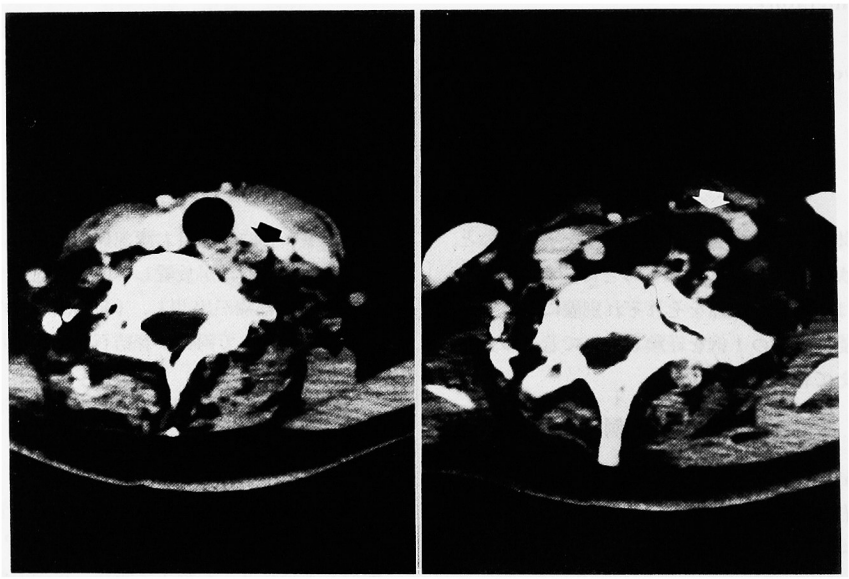

A B

Fig. 2. Enhanced cervical CT A: The arrow indicates a left parathyroid tumor. B: The arrow indicates a left parathyroid cyst.

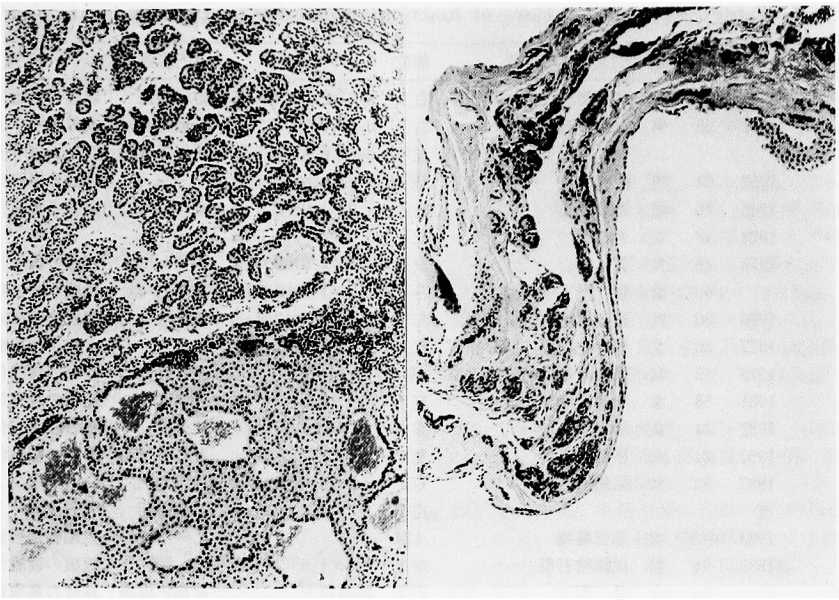

A　B

Fig. 3. A: Microscopic appearance of the left parathyroid adenoma consisting of chief cells and oxiphilic cells. (H-E stain, ×100)
B: Microscopic appearance of the left parathyroid cyst. The cyst wall was lined by a single layer of stratified parathyroid cells. (H-E stain, ×100).

位には好酸性細胞の集団も認められ，また，悪性所見も認めず，上皮小体腺腫と診断された（Fig. 3A）．嚢腫は，内面を1層の立方上皮が覆っており，壁の一部に主細胞から成る上皮小体組織を認めた（Fig. 3B）．

術後経過は良好で，術後3日目より Ca 剤の内服を開始し，術後2週で補充療法を打ち切った．術後7日目の検査成績で，血清 Ca 値・intact PTH 値は正常域まで低下した．約2年経過した現在，頸部腫瘤の再発はない．

考　　察

上皮小体嚢腫は，欧米では1905年 Gorisら[2]が，本邦では1956年新宮ら[3]が報告して以来，われわれが検索した限り本邦では59例の報告がある．上皮小体機能亢進症を伴った嚢腫の報告は31例[1,3-25]で，尿路結石や病的骨折を契機にして発見されることが多い（Table 2）．

藤本ら[1]は，上皮小体嚢腫を成因ならびに性状から見て，狭義の上皮小体嚢腫と嚢胞化した上皮小体腺腫の2種に分類した．

狭義の上皮小体嚢腫は，全体が一様に薄い壁で覆われ，内容液は無色透明で漿液性で，嚢胞壁は結合織線維より成り，壁内には定型的な上皮小体組織が見られ，内面を1層の立方上皮が覆っている．そして，上皮小体機能亢進症状を呈することはまれであると考えられている．臨床症状としては頸部腫瘤および局所の圧迫症状のみを呈することがほとんどであり，甲状腺下極に好発し，女性に多いといわれている．この嚢腫は，臨床症状に乏しく，ホルモン分泌過剰症を伴わない非機能性であるため必ずしもすべて報告されるとは限らず，実際の数は報告例よりもかなり多いものと思われる[9]．われわれの検索しえた59例の上皮小体嚢腫の報告例のうち，28例（47%）が無機能性であった．成因として，1）正常人でも多くみられる微小嚢腫が癒合したとする説，2）この微小嚢腫に分泌液の貯留が起こったとする説，3）狭義の上皮小体嚢腫がほとんどすべて下腺に生ずることから，第3鰓嚢の遺残物である Kürsteiner 管の貯留嚢腫説が考えられている[27]．

それに対して，嚢胞化した上皮小体腺腫は，壁が厚く部位により差があり，内容液は血性ないし褐色で，嚢胞壁は主細胞腺腫の組織像である．頸部腫瘤，圧痛のほか，尿路結石や病的骨折が初発症状となることが多い．発生部位は不定といわれているが，本邦では狭義の上皮小体嚢腫と同様に甲状腺下極に好発し，女性に多いようである（Table 2）．成因として腺腫内出

Table 2. Reported cases of functioning parathyroid cysts in Japan

No.	報告者	年	年齢	性	臨床症状	部位	大きさ	内容液	病理組織
1	新宮[3]	1956	22	女	骨 型	右上	3.0×2.5×2.0 cm	帯緑褐色	腺腫の嚢胞化
2	水谷[4]	1962	35	男	尿路結石型	右下	0.8×0.7×0.5 cm	黄色透明	立方上皮・上皮小体組織
						左下	0.5×0.5×0.4 cm	黄色透明	立方上皮・上皮小体組織
3	永原[5]	1962	64	男	剖検例	左下	7.0×3.0×3.5 cm	—	腺腫の嚢胞化
4	佐藤(進)[6]	1966	36	男	頸部腫瘤	右上	5.5×4.0×4.0 cm	血 性	腺腫の嚢胞化
5	佐藤(昭)[7]	1974	47	女	骨 型	左下	5.0×4.5×4.0 cm	—	—
6	服部[8]	1975	48	女	骨 型	左下	4.3×2.6×2.4 cm	チョコレート色	腺腫の嚢胞化
7			40	女	骨 型	左下	2.0×1.9×1.7 cm	茶褐色	腺腫の嚢胞化・壊死
8	藤本[1]	1976	30	女	頸部腫瘤	左下	5.8×3.5×2.9 cm	淡黄色	上皮小体組織
9	松倉[9]	1977	30	女	尿管結石型・頸部腫瘤	左上	1.5×1.5×1.8 cm	淡黄色	上皮小体組織
10	布井[10]	1978	55	女	尿路結石型・頸部圧痛	左	—	血 性	腺腫の嚢胞化
11	大塚[11]	1981	56	女	頸部腫瘤	左下	3.0×2.5×2.5 cm	黄色透明	腺腫の嚢胞化
12	成瀬[12]	1982	34	女	骨 型	右上	10×4×4 cm	褐 色	腺腫の嚢胞化
13	宮下[13]	1982	24	女	尿路結石型	左上	2.3×1.7×1.5 cm	黄色不透明	腺腫の嚢胞化
14	Kuo[14]	1983	53	女	尿路結石型	右下	2.0×1.0×1.0 cm	無色透明	立方上皮・上皮小体腺腫
						左下	1.3×0.5×0.5 cm	無色透明	立方上皮・上皮小体腺腫
15	小林[15]	1983	中年	女	頸部腫瘤	4腺	—	—	主細胞過形成
16	平石[16]	1983	54	女	尿路結石型	左上	1.8×1.8×1.8 cm	透 明	腺腫の嚢胞化
17			18	女	骨 型	右下	拇指頭大	黄褐色混濁	腺腫の嚢胞化
18	林[17]	1984	55	女	無症候型	左	—	赤色混濁	腺腫の嚢胞化
19	Ozaki[18]	1984	64	男	無症候型	右下	4.0×2.5×1.0 cm	褐 色	腺腫の嚢胞化・壊死
20	森田[19]	1985	59	女	無症候型	左下	3×4 cm	—	腺腫の嚢胞化
21	勝見[20]	1986	70	男	尿路結石型	右上	5×4 cm	—	腺腫の嚢胞化
22			56	女	尿路結石型	左下	0.2 cm	—	上皮小体組織
23	木下[21]	1986	45	女	無症候型	右上	—	褐 色	主細胞過形成
24	Kuriyama[22]	1986	67	女	骨 型	左下	—	錆 色	腺腫の嚢胞化
25	川井田[23]	1987	70	男	無症候型	左上	7.0×5.0×3.0 cm	黄色透明	腺腫の嚢胞化
26	原[24]	1988	62	女	無症候型	左下	3×4 cm	茶褐色	—
27			54	女	無症候型	左下	2 cm	—	腺腫の嚢胞化
28			38	男	尿路結石型	右下	—	緑 色	腺腫の嚢胞化
29			35	男	尿路結石型	左上	2.2 cm	乳白色	腺腫の嚢胞化
30	Kobayashi[25]	1989	57	男	頸部腫瘤	左下	3.5×2.0 cm	無 色	腺腫の嚢胞化
31	自験例	1990	55	女	尿路結石型	左下	2.0×1.0 cm	黄色透明	立方上皮・上皮小体組織
						(左上	3.2×1.2×0.7 cm	—	腺腫)

—: 記載なし

Table 3. Reported cases of a parathyroid cyst associated with an adenoma in a different gland

No.	Author	Year	Age/Sex	Location	Size and Weight
1	Black[27]	1949	30/M	rt. upper cyst	1 cm
				lt. upper adenoma	200 mg
2	Rogers[28]	1969	41/F	rt. lower cyst	1×1 cm
				lt. ------- adenoma	1 cm
3	Clark[26]	1978	48/F	lt. lower cyst	3.0×2.5 cm
				rt. upper adenoma	2.0×1.0 cm
4	Krudy[29]	1984	45/F	lt. lower cyst	4.5×3.5×2.5 cm
				rt. upper adenoma	0.9×0.4×0.2 cm, 70 mg
				lt. upper adenoma	1.4×0.7×0.5 cm, 83 mg
5	Koea[30]	1988	80/F	lt. lower cyst	-------
				rt. upper adenoma	240 mg
6	Present report	1990	55/F	lt. lower cyst	2.0×1.0 cm
				lt. upper adenoma	3.2×1.2×0.7 cm, 1,300 mg

-------: not recorded

血による二次的なもの，腺腫の退行変性などが考えられている[27]．

本症例の嚢腫は，組織学的にも，内容液の性状からも，狭義の上皮小体嚢腫に属するものと思われる．

本症例の嚢腫が機能亢進に関与しているか否かについてであるが，嚢胞の内容液 c-PTH が 650 ng/ml と狭義の上皮小体嚢腫にしては，藤本ら[1]の報告と比べてもやや高値ではあるものの，別腺に adenoma が存在していること，上皮小体機能亢進症を伴った狭義の上皮小体嚢腫の症例は，水谷ら[4]，松倉ら[9]．Kuo ら[14]，により報告されているが，水谷ら[4]，松倉ら[9]，Kuo ら[14]のような上皮小体組織の著明な増生が嚢胞壁内に存在しないことから，機能亢進には関与していないものと考えられる．

本症例のように，嚢腫と腺腫が別腺に合併する例はきわめてまれであり，欧米では Black ら[27]，Roger ら[28]，Clark ら[26]，Adrian ら[29]，Koea ら[30]により報告されているが，われわれが検索した限りでは，本邦での報告例は認められなかった（Table 3）．

以上，嚢腫と腺腫とをそれぞれ別腺に合併した尿路結石型の原発性上皮小体機能亢進症の1例を報告するとともに若干の文献的考察を加えた．

本論文の要旨は，1988年6月18日，兵庫県民会館における第123回日本泌尿器科学会関西地方会において発表した．

文　献

1) 藤本吉秀，岡　厚，福光正行，小原孝男，木村泰三，相吉悠治，並木真生：上皮小体嚢腫―狭義の嚢腫と機能性腺腫の嚢胞化したもの，それぞれの発生と病態について―．日外会誌 **77**: 900-908, 1976
2) Goris D: Extirpation de trois lobules parathyroiden kystiqes. J Chir Ann Pa Soc Belge Chir **5**: 394-400, 1905
3) 新宮彦助，北岡宇一：副甲状腺腫によるいわゆる汎発性線維性骨炎の1例．整形外科 **7**: 259-265, 1956
4) 水谷修太郎，園田孝夫，大川順正，竹内正文：副甲状腺機能亢進症を伴える副甲状腺嚢腫の1例．泌尿紀要 **8**: 299-306, 1962
5) 永原貞郎，間宮典久，発地雅夫：上皮小体腺腫の1剖検例．医学のあゆみ **42**: 395-396, 1962
6) 佐藤　進，渡辺哲夫，山田和宏，大橋康邦，伊藤辰男，庄司忠実，里館良一：高度の皮下出血により呼吸困難を起こした上皮小体主細胞腺腫より由来したと思われる嚢胞の1治験例．外科 **28**: 992-995, 1966
7) 佐藤昭雄，加藤督介，吉田幸一郎，山口与市：尿崩症様症状，高 Na 血症，精神異常のみられた原発性副甲状腺機能亢進症の1例．日本内分泌学会東部部会講演要旨集，No 11: 31, 1974., 1）より引用
8) 服部籠夫，三浦　馥，山口晃弘，佐藤正毅，中島仲夫，加藤知行：上皮小体嚢胞および上皮小体腺腫の嚢胞化について．最新医学 **30**: 2251-2256, 1975
9) 松倉　茂，深瀬正晃，宮本義勝，井村裕夫，中村肇，早野昌毅，松尾　保，松尾導昌，窪田　彬，京極方久，隈　寛二：新生児テタニーにより発見された副甲状腺嚢腫による母親の副甲状腺機能亢進症の一例．最新医学 **32**: 154-164, 1977
10) 布井清秀，吉成元孝，西丸雄也，佐々木　悠，浅野　喬，奥村　恂，菊池昌広・肉眼的嚢胞形成をみた副甲状腺腺腫の1例．日内会誌 **67**: 895, 1978
11) 大塚雅文，桑島輝夫，木下真人，山田大資，古味信彦：嚢胞化上皮小体腺腫の一例．四国医学雑誌 **37**. 730-733, 1981
12) 成瀬隆吉，小池明彦，有吉　寛：Hypercalcemic crisis を呈した巨大な嚢腫状上皮小体腺腫の1例．ホルモンと臨床 **30**: 53-56, 1982
13) 宮下　厚，塚田　修，河辺香月：上皮小体嚢腫による上皮小体機能亢進症の1例―Parathyroid hormone 分泌に関する考察―．臨泌 **36**: 279-282, 1982
14) Yin Junne Kuo, Okada Y, Kawamura J and Yoshida O: Parathyroid cysts with primary hyperparathyroidism: report of a case. Acta Urol Jpn **29**: 1531-1535, 1983
15) 小林睦博，相澤　徹，石原雅樹，橋爪潔志，佐藤晃，山田隆司：巨大嚢胞を伴った多腺性異所性副甲状腺機能亢進症の1例．日内会誌 **72**: 968, 1983
16) 平岩攻治，中村章一郎，山本修三，三宅範明，米沢正隆，滝川　浩，山下利幸：機能亢進を示した上皮小体嚢腫の2例．臨泌 **37**: 825-828, 1983
17) 林　信成，玉木長良，中島言子，米倉義晴，鳥塚莞爾：嚢胞変性を示した副甲状腺腺腫の1例．超音波医学 **11**: 233, 1984
18) Ozaki O, Sakamoto M, Matsui Y, Notsu T, Hirai K and Mori T: Spontaneous remission of hypercalcemia in a functioning parathyroid cyst. Jpn J Surg **14**: 315-319, 1984
19) 森田　昂，大野辰治，梅原久範，久野信一郎，為我井道子，岡田隆道，堀井章一，坂梨四郎，大沢保：嚢腫を形成した副甲状腺腺腫の1例．滋賀医学雑誌 **7**: 40, 1985
20) 勝見哲郎，村山和夫，多田　明，渡辺騏七郎：機能亢進を示した副甲状腺嚢腫の2例．泌尿紀要 **32**: 1026-1029, 1986
21) 木下芳一，野中　洋，山口裕国，市川幹郎，鈴木俊，渡辺　潤，近藤俊文，千葉　勉，千原和夫，深瀬正晃，藤田拓男：Growth hormone, prolactin 産生下垂体腺腫，巨大な副甲状腺嚢胞，Zollinger-Ellison 症候群を合併した多発性内分泌腺腫症 I 型の1例．日内会誌 **75**: 512-521, 1986
22) Kuriyama K, Ikezoe J, Morimoto S, Ari-

sawa J, Akira M, Tomoda K, Kozuka T, Takai S, Onishi T and Kumahara Y: Functionining parathyroid cyst extending from neck to anterior mediastinum. Diagn Imag Clin Med **55**: 301-305 1986

23) 川井田政弘，斎藤成司，浦尾弥須子，武井泰彦，藤岡 正，猿田享男：嚢胞化した副甲状腺腺腫の1例．一頸部腫瘤を主症状とした原発性副甲状腺機能亢進症一．耳鼻と臨床 **33**: 792-796, 1987

24) 原 尚人，伊藤公一，河野通一，金地嘉春，八代享，児玉孝也，伊藤悠基夫，小原孝男，藤本吉秀，平山 章：機能性上皮小体嚢腫の4例．内分泌外科 **5**: 359-362, 1988

25) Kobayashi A, Kuma K, Matsuzuka F and Sugawara M: Exacerbation of hypercalcemia after needle biopsy of a parathyroid cyst. Ann Int Med **110**: 326-327, 1989

26) Clark OH : Parathyroid cysts. Am J Surg **135**: 395-402, 1978

27) Black BM and Watts CF: Cysts of parathyroid origin. Report of two cases and study of incidence and pathogenesis of cysts in parathyroid glands. Surgery **25**: 941-949, 1949

28) Rogers LA, Fetter BF and Peete WP: Parathyroid cyst and cystic degeneration of parathyroid adenoma. Arch Pathol **88**: 476-479, 1969

29) Krudy AG, Doppman JL, Shawker TH, Spiegel AM, Marx SJ, Norton J, Schaaf M, Moss ML, Weiss MA and Schachner SH : Hyperfunctioning cystic parathyroid glands : CT and sonographic findings. AJR **142** : 175-178, 1984

30) Koea JB and Shaw JH: Parathyroid cyst and hyperparathyroidism in Auckland. NZ Med J **101**: 655-656, 1988

(Received on May 8, 1990
Accepted on June 26, 1990)
（迅速掲載）