自動二輪車ガソリンタンクによる外陰部外傷後発生した陰茎海面体内硬結の2例

山形大学医学部泌尿器科学教室（主任：鈴木騏一教授*）
入澤 千晶，石郷岡 学，渡辺 博幸
石井 延久，鈴木 騏一*
入澤病院泌尿器科（部長：入澤俊氏）
菊 地 悦 啓

INTRACAVERNOUS INDURATIONS AFTER INJURIES TO THE EXTERNAL GENITAL PARTS CAUSED BY A MOTORCYCLE TANK

Chiaki Irisawa, Manabu Ishigooka, Hiroyuki Watanabe, Nobuhisa Ishii and Kiichi Suzuki
From the Department of Urology, Yamagata University, School of Medicine
Yoshihiro Kikuchi
From the Department of Urology, Irisawa Hospital

We have experienced 2 cases of intracavernous induration after injuries to the external genital parts caused by a motorcycle tank.

Case 1. A 28-year-old male was admitted to our department complaining of painless indurations of the penile radix. Cavernosography showed segmental filling defect in left corpus cavernosum. Because erectile disturbance was noted, resection of the induration was carried out. Microscopic section of the excised tissue showed only fibrosis.

Case 2. A 20-year-old male visited our clinic with chief complaints of induration of the penile radix and erectile disturbance. Corpus cavernosography demonstrated filling defect in bilateral corpus cavernosum. We recommended the resection of the indurations, but the patient refused.

A brief review on etiology and therapy of intracavernous fibrosis was made.

(Acta Urol. Jpn. **36**: 1193-1196, 1990)

Key words: Intracavernous induration, Erectile disturbance, Accident of motorbicycle

緒 言

井上[1]は陰茎の外傷を開放性外傷，閉鎖性外傷，および陰茎折症，陰茎絞約症，陰茎転移の特殊型に分類している．

われわれは最近，自動二輪車交通事故時，陰茎を乗車中の自動二輪車のガソリンタンクに打撲し，後に陰茎海綿体内に硬結を生じ，勃起不全をきたした2症例を経験したので，若干の文献的考察を加えて報告する．

症 例

症例1：28歳，男性

主訴：陰茎根部硬結

既往歴：9歳 鼠径ヘルニア，24歳 十二指腸潰瘍

現病歴：1987年10月4日自動二輪車乗車中，自動車に追突し，左大腿骨を骨折，同時に外陰部をガソリンタンクに強打し，某病院に入院した．外陰部には軽度の擦過傷を認めたのみであったという．受傷後3日目より，陰茎根部に無痛性硬結が触知されるようになったが放置していた．1988年2月23日陰茎硬結改善せず，また軽度勃起不全が出現してきたため当科外来を受診，同年4月5日硬結切除を目的として入院となっ

*現：仙台社会保険病院泌尿器科

た.

現症：体格，栄養状態は中等度，脈拍，血圧は正常，貧血，黄疸は認めなかった．左側陰茎根部に母指頭大，石状硬，表面平滑な硬結が触知された以外，打聴触診上，胸腹部に理学的異常所見を認めず，リンパ節も触知しなかった．

入院時検査成績：血沈，末梢血所見，肝機能，腎機能，血清電解質はいずれも正常範囲内であった．

術前X線検査：左側陰茎海綿体中部に 23 G 翼状針を刺入し，これより造影剤を注入，海綿体造影を施行したところ，左側陰茎海綿体根部に母指頭大，辺縁不整な造影欠損が観察された（Fig. 1）．尿道膀胱造影上，尿道に狭窄などの異常所見は認めなかった．

プロスタグランディン E_1 20 μg の陰茎海綿体内注入により，完全勃起を認めた（プロスタグランディンテスト陽性）．penilebrachial index（PBI）は測定しなかった．

手術所見：腰椎麻酔下仰臥位とし，陰茎左側，硬結の直上に約 1 cm の環状の切開を加え，これより陰茎海綿体白膜を露出した．白膜は平滑で断裂，血腫形成などの痕跡は認めなかった．白膜を切開すると陰茎海綿体内硬結は，瘢痕組織様に白色を呈し，白膜直下より陰茎海綿体深部まで及んでいた．これを鋭的に，可及的に切除し手術を終了した．

病理組織学的所見：摘出標本は炎症性細胞浸潤のほとんど認められない線維（瘢痕）組織であった（Fig. 2）．

術後経過：術後経過は良好で，第8病日退院となった．退院後外来において施行した陰茎海綿体造影において，左側陰茎海綿体に小指頭大の造影欠損を認めたが（Fig. 3），勃起は正常であったため経過観察していた．

退院5カ月後，再び勃起不全を訴えるようになり，

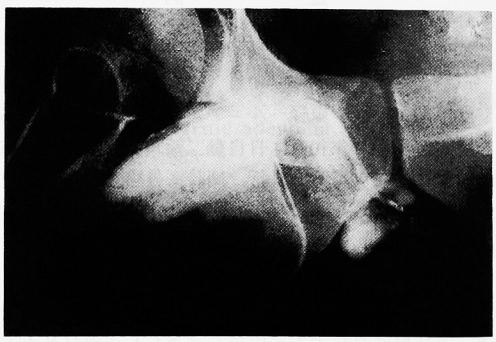

Fig. 1. Cavernosography showed segmental filling defect in left corpus cavernosum.

Fig. 2. Microscopic section of the excised segment showed only fibrosis. (H-E stain, ×100)

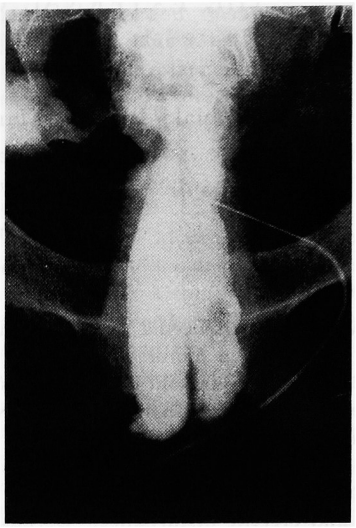

Fig. 3. Postoperative cavernosography showed decreasing of filling defect in left corpus cavernosum.

触診上，陰茎海綿体内硬結の増大傾向を認めたため，水溶性プレドニン 2 mg を週1回で5回，硬結内に局所注射した．これにより硬結は縮小し，また性機能も正常となったため，現在外来において経過観察中である．

症例2：20歳，男性

主訴：勃起不全

既往歴：12歳　虫垂炎

家族歴：特記すべきことなし

現病歴：1988年7月22日，自動二輪車乗車中，自動車と衝突し転倒，第3胸椎圧迫骨折をきたした．同時に会陰部をガソリンタンクに強打し，某病院に入院した．受傷数日後に陰茎根部の無痛性硬結に気付いたが，放置していた．以後，早朝勃起の消失，勃起持続の短縮，性交時痛を認め，同年9月13日当科外来を受

Fig. 4. Cavernosography demonstrated filling defect in proximal portion of bilateral corpus cavernosum.

診した．

現症：陰茎根部両側にわたり母指頭大，石状硬の硬結が触知された以外，胸腹部に理学的異常所見は認めず，リンパ節も触知しなかった．

X線検査所見：外来において施行した陰茎海綿体造影において，左側陰茎海綿体前部より注入した造影剤は，硬結より近位に充満せず，根部全体が造影欠損となっていた（Fig. 4）．

PBI は測定しなかったが，プロスタグランディンテストは陽性であった．

経過：患者に入院，硬結切除を勧めたが，患者は勃起が徐々に回復してきているとの理由でこれを拒否したため，外来において経過を観察することとした．以後，当科を受診していない．

本症例については陰茎海綿体内硬結の病理組織学的診断は得られなかったが，その発生原因，触診所見，海綿体造影所見より，症例1と同様に陰茎海綿体内に限局性に線維化が生じたものと推測された．

考　　察

陰茎海綿体内に線維化をきたす病因について Montague[2] は priapism, infected penile prosthesis, Peyronie's disease, penile fracture, intracorporeal injection, failed plaque excision and grafting, idiopathic があることを報告している．自験2例はこれらのいずれにも属さず，井上の分類の閉鎖性損傷後遺症であるものと考えられた．

最近，勃起不全の治療としてパパベリン，フェントラミン，プロスタグランディン E_1 などの血管拡張剤の陰茎海綿体内注射が盛んに行われるようになってきている（chemical prosthesis）．この中でパパベリン単独，あるいはパパベリンとフェントラミンの混合により陰茎海綿体に広範な線維化が生じた症例が報告されており[3,4]，その原因はパパベリンの低 pH，または注射手技による海綿体組織の損傷によるものと推測されている．自験例ではいずれも陰茎には打撲による擦過傷が観察されたのみで，皮下出血，血腫形成など白膜の断裂を示唆する所見は認められなかった．陰茎打撲により生じた陰茎海綿体内組織の損傷が線維化の原因と考えられた．

青木ら[5]はわれわれと同様，自動二輪車事故において外陰部を打撲し，その後陰茎海綿体内に硬結を生じ，勃起不全をきたした症例を報告している．この症例ではプロスタグランディンテストは陽性であったが，PBI は低下しており，薬剤負荷による陰茎動脈造影で陰茎深動脈に断裂が認められている．自験例ではいずれも受傷後間もなく陰茎の硬結を認めており，これより症例1のごとき陰茎海綿体内の線維化の機序として，まず陰茎打撲により陰茎深動脈の断裂，または海綿体内組織の挫滅が生じ，陰茎海綿体内に血腫を形成し，これが次第に器質化したものと考えられた．

Abrahamy ら[6]は交通事故により腎外傷，陰茎，陰嚢左側に血腫形成をきたし，保存的治療後，左陰茎海綿体内線維化による勃起不全が発生した症例を報告している．その治療として線維化部分の除去がなされ，一時的に勃起の回復が認められたが，線維化の再発で再度勃起不全が出現，cavernosum-cavernosum shunt を施行し良好な結果を得ている．症例1は硬結切除後，再発，勃起能低下を認め，プレドニンの硬結内局所注射にて勃起は正常に保たれている．しかし，硬結の増大，勃起機能低下の進行をみた場合には，Abrahamy らの症例のごとく，cavernosum-cavernosum shunt などを考慮せざるを得なくなるものと思われる．

著者は以前，自験例6例を含む陰茎折症282例を集計し，これが陰茎根部に多発することを報告した[7]．この機序について大熊ら[8]は勃起陰茎に無理な外力が加わった場合，陰茎根部を支持している陰茎提靭帯を支点として陰茎が強く屈曲するため，根部において白膜が断裂することが多いと述べている．非勃起時においても陰茎を打撲した場合，可動性を有する前部，中部は外力を回避しやすいが，逆に固定され，可動性の乏しい根部には外力が直接加わり損傷が生じやすいも

のと考える.

藤本ら[9]は自動二輪車のガソリンタンクによる陰嚢部外傷の4例を報告しており，この中で睾丸破裂の原因として自動二輪車事故が多く認められること，およびその機序について詳細に述べており，加えて自動二輪車の構造上の問題点を指摘している．自験2例とも硬結が触知されたのは陰茎根部であり，追突事故の際，陰茎根部がガソリンタンクと恥骨弓に挾まれ，陰茎海綿体内に損傷を生じたものと推測された.

若年者の間に自動二輪車が普及し，交通事故の増加が社会問題となっている．自動二輪車事故は，重篤な外傷をきたすことが多いが，藤本らの指摘のごとくその構造上外陰部に外力が加わる可能性は否定できない．陰茎に加わった外力が比較的軽度で，外陰部が無傷または擦過傷程度であっても，その後遺症として，自験例のごとく陰茎海綿体内に線維性硬結を生じ，いわゆる外傷性勃起不全などをきたす可能性があることが示唆された.

結　　語

自動二輪車事故時，ガソリンタンクに外陰部を打撲し陰茎海綿体内硬結，勃起不全を生じた2症例を経験したので若干の文献的考察を加え報告した.

文　　献

1) 井上彦八郎：陰茎および陰嚢—外傷—・泌尿器科全書．市川篤二，落合京一郎，高安久雄編，第6巻，pp. 234-237，金原出版，東京，1960

2) Montague DK.: Penile prosthesis implantation in patient with corporeal fibrosis. In: Difficult Problems in Urologic Surgery. Edited by McDougal WS. pp. 321-322, Year Book Medical Publishers, Inc., Chicago, 1987

3) Fuchs ME and Brawer MK: Papaverine-induced fibrosis of the corpus cavernosum. J Urol **141**: 125, 1989

4) Larsen EH, Gasser TC and Bruskewitz RC: Fibrosis of cavernosum after intracavernous injection of phentolamine/papaverine. J Urol **137**: 292-293, 1987

5) 青木　光，松阪純一，葉　剛雄，佐藤文夫，萬屋嘉明，藤岡知昭，久保　隆，鈴木　康，沼里　進．外傷性勃起不全の4例，第54回日本泌尿器科学会東部総会（予稿集），159，1989

6) Abrahamy R and Leiter E: Posttraumatic segmental corpus cavernosum fibrosis: the diagnostic value of cavernosography and the surgical correction by cavernosum-cavernosum shunt. J Urol **123**: 289-290, 1980

7) 入澤千晶，加藤弘彰：陰茎折症の6例—本邦282例の臨床的観察—．泌尿紀要 **31**．1477-1482, 1985

8) 大熊晴男，白神健志：陰茎折症の1例．臨泌 **28**: 455-459, 1974

6) 藤本健吉，公平昭男　モーターバイクのガソリンタンクによる陰嚢部外傷の4症例とその考察．泌尿器外科 **2**：617-620, 1989

(Received on December 11, 1989
Accepted on February 10, 1990)