ケイ酸結石の1例

山形県立中央病院泌尿器科（主任：加藤弘彰）
入澤　千晶，鈴木　謙一，中川　晴夫
菅野　　理，加藤　弘彰
山形大学医学部泌尿器科学教室（主任：中田　浩教授）
阿部　　寛，石郷岡　学，石井　延久

SILICATE UROLITHIASIS: A CASE REPORT

Chiaki Irisawa, Kenichi Suzuki, Haruo Nakagawa,
Osamu Sugano and Hiroaki Kato
From the Department of Urology, Yamagata Prefectural Central Hospital
Yutaka Abe, Manabu Ishigooka and Nobuhisa Ishii
From the Department of Urology, Yamagata University, School of Medicine

A 62-year-old male visited our department complaining of left flank pain and urinary retention on November 6, 1989. Intravenous pyelography showed small stone shadows in bilateral ureters and lower calyx of kidney and the left kidney was not visualized. Endoscopically, calculi were seen in bilateral ureteral orifice. An ureteral catheter could not be passed up from there bilaterally. On November 13, 1989, January 24 and 26, 1990, calculi were passed out spontaneously. Analysis of the stones revealed silica calculus. The patient had a past history of duodenal ulcers. He was administered magnesium silicate and magnesium alminometasilicate as an anti-acid drug for ten years. Sixteen cases of silica calculus in Japan are reviewed.

(Acta Urol. Jpn. **37**: 267-271, 1991)

Key words: Silicate urolithiasis

緒　　言

尿路系におけるケイ酸結石はきわめて稀なもので，文献検索上，本邦15例の報告を数えるにすぎない．今回，われわれはケイ酸塩結石による尿路結石症の1例を経験したので，若干の文献的考察を加え報告する．

症　　例

患者：62歳，男性

主訴：左側腹部痛，尿閉

家族歴：特記すべきことなし

既往歴：1976年より十二指腸潰瘍にて抗潰瘍剤服用 1983年より高血圧，1987年，急性前立腺炎

現病歴：1989年11月6日，左側腹部痛が出現したため，某医を受診し左尿管結石症の疑いにて，鎮痛剤を投与された．肉眼的血尿，発熱は認められなかった．11月9日再び左側腹部痛が出現したため，同様に鎮痛剤を投与された．疼痛は軽快したが，排尿困難となり，腹部膨満を訴え，当科外来を受診した．

外来受診時現症：栄養状態良好．眼瞼結膜に貧血なし．眼球結膜に黄疸なし．尿閉のため下腹部に膀胱が手挙大に触知された以外，胸腹部に理学的異常所見は認めず，リンパ節は触知されなかった．直腸診上，前立腺は超胡桃大，弾性硬に触知された．導尿にて 350 ml の淡黄色の尿が流出した．

諸検査成績：血沈；29 mm/hr. 63 mm/2hr. と軽度亢進．血液所見，肝機能，血清電解質に異常を認めない．腎機能；BUN 35.5 mg/dl, Cr 1.7 mg/dl, 尿中 NAG 12.4 U/l と上昇していた．尿酸 5.6 mg/dl, S-Ca 9.7 mg/dl, S-P 3.4 mg/dl, %TRP=86.8%, c-PTH 0.5 ng/ml, 高感度 PTH 720 pg/ml. 検尿；RBC 無数/hpf, WBC 12～13/hpf.

X線検査所見　KUB にて右下腎杯，右下部尿管，左中・下腎杯，左腎盂尿管移行部付近に淡い小結石影を認めた（Fig. 1）．排泄性腎盂造影では右腎盂尿管に拡張，圧排像などの異常所見は認められなかった

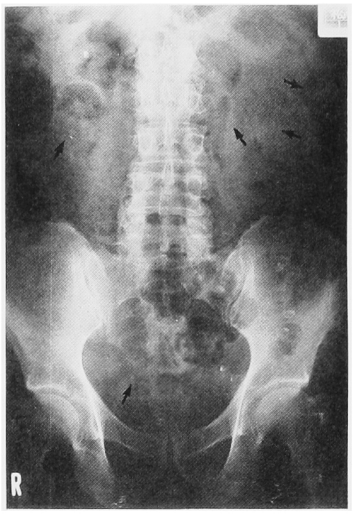

Fig. 1.　KUB　右下腎杯，右下部尿管，左中・下腎杯，左腎盂尿管移行部付近に淡い小結石影を認めた（→：結石）

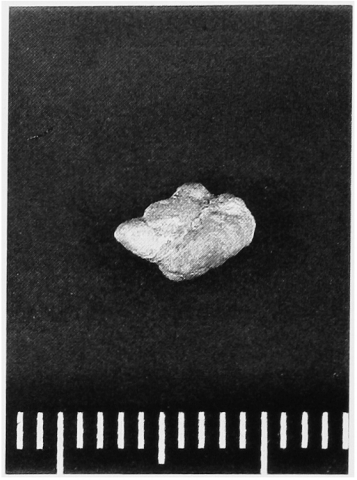

Fig. 2.　結石②外観．　表面平滑で白色調の小結石．重量 52 mg.

が，左腎盂腎杯は描出されず，腎エコーで軽度の水腎症を呈していた．尿道膀胱造影では軽度の前立腺肥大症，前立腺結石を認めた．

膀胱鏡所見：膀胱内に異常所見は認めなかった．両側尿管口より壁内尿管に存在する黄白色の小結石が確認された．尿管カテーテルの挿入を試みたが，結石のため挿入不能であった．自然排石は充分可能と判断し外来において経過を観察することとした．

外来経過:1989年11月13日，自然排石があった．結石は尿管カテーテル操作のためか破片様で灰白色，2〜3 mm のものが9個排出された．腎エコーにて左水腎症は消失し，排泄性腎盂造影においても左腎盂の描出

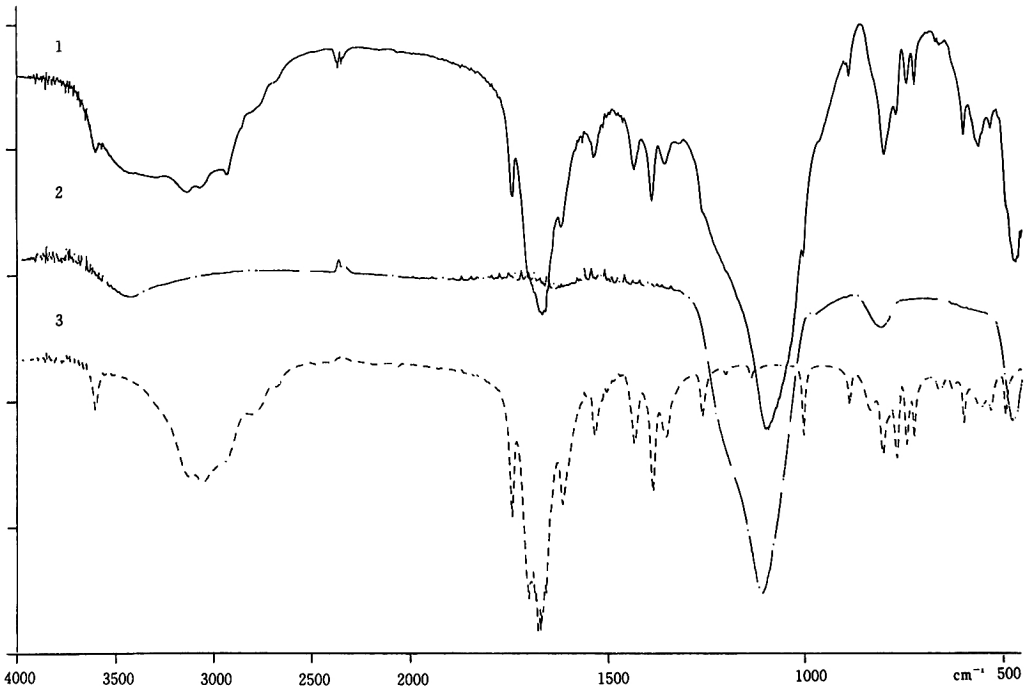

Fig. 3.　結石①赤外線分光分析図（KBr 錠剤法）　1：結石①　2：軽質無水ケイ酸　3：尿酸ナトリウム

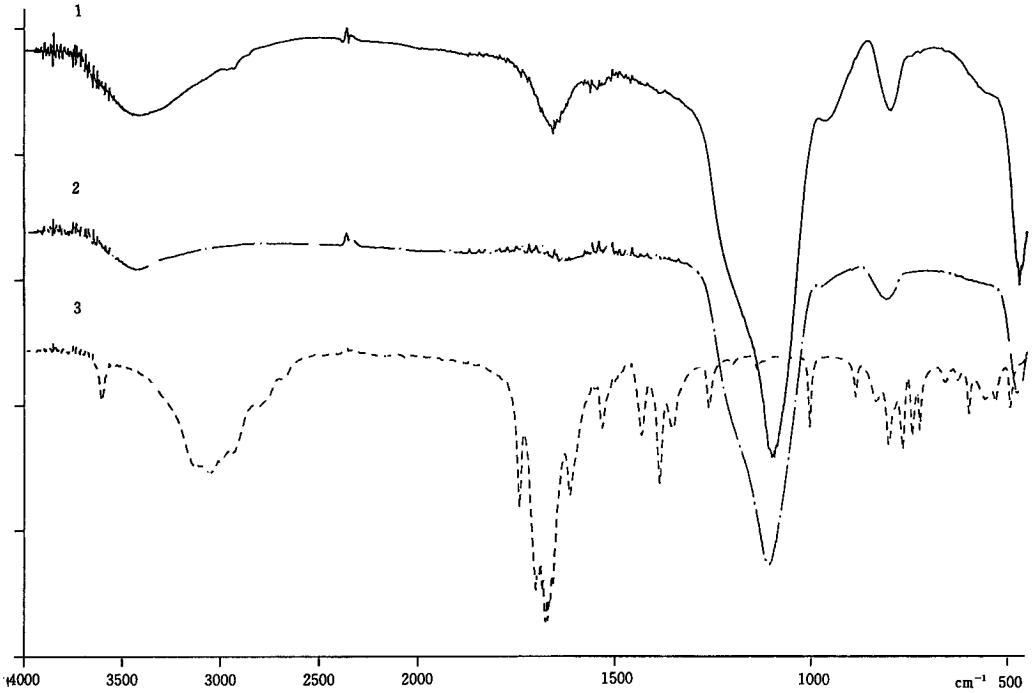

Fig. 4. 結石②赤外線分光分析図（KBr 錠剤法） 1：結石② 2：軽質無水ケイ酸 3：尿酸ナトリウム

は良好となっていた．さらに BUN, Cr もそれぞれ 28.7 mg/dl, 1.6 mg/dl と改善傾向にあった．その後 1990年1月26日にも 7×5 mm の結石の排出が認められた．検査成績において高感度 PTH が高値であったため，副甲状腺シンチを行ったが，特に異常所見は認められず，また十二指腸潰瘍による消化器症状は全く認められていない．現在，結石の成長防止のため，患者が受診している内科医にケイ酸マグネシウム剤の投薬中止を依頼した上で経過を観察中である．

結石分析：初回排石結石（結石①）は表面平滑で白色調の小結石が9個，総重量は 72 mg であった．第2回排石結石（結石②）も外観は結石①と同様で重量は 52 mg であった(Fig. 2)．赤外線分光分析（KBr 錠剤法）では結石①は 1,100 cm^{-1}, 1,600 cm^{-1} 前後に吸収があり，標本の軽質無水ケイ酸および尿酸ナトリウムの吸収に一致していた(Fig. 3)．一方，結石②には軽質無水ケイ酸でみられる 1,100 cm^{-1} でのピークが観察されるのみであった(Fig. 4)．また粉末X線回析では結石①，結石②とも明瞭な回析パターンを示さず，これはいずれも無晶形であることを示唆するものである．結石①の回析パターンは軽質無水ケイ酸にほぼ類似しているが，尿酸ナトリウムの回析パターンでみられる反射角度28付近のピークが認められ，尿酸ナトリウムを含むものと考えられた．結石②の回析パターンは軽質無水ケイ酸に一致していた(Fig. 5)．次に，Si および SiO_2 の含有量を Si は原子吸光法で，SiO_2 はケイモリブデン酸黄法で測定した．結石①は Si 21.2%，SiO_2 50.7%，結石②は各々46.6%，91.4%を含有していた．以上より，結石①はケイ酸（無晶形）と尿酸ナトリウムがほぼ等量混合した結石であり，結石②はケイ酸（無晶形）結石であることが明かとなった．

考　　察

Hammersten[1] がケイ酸マグネシウム剤の長期投与によりケイ酸結石が生じることを報告して以来，ケイ酸結石の存在が知られるようになった．本邦における尿路ケイ酸結石の報告は1978年武本ら[2] の2例に始まり，1989年に池内ら[3] が13例を集計している．ケイ酸結石は草食性動物にしばしばみられるといわれるが，ヒトにおいてはきわめて稀である．今回，われわれは池内らの集計に，その後の報告および自験例を加えた16例について臨床的検討を行った（Table 1）．なお池内らの集計のうち平野ら[4]の報告はケイ酸結石の1例であるため，実際には12例の集計となる．

発症年齢は33～77歳，平均53.6歳であった．男性11例，女性5例と男性に多く認められた．結石の存在部位は腎4例，尿管10例，膀胱，尿道が各1例，記載の

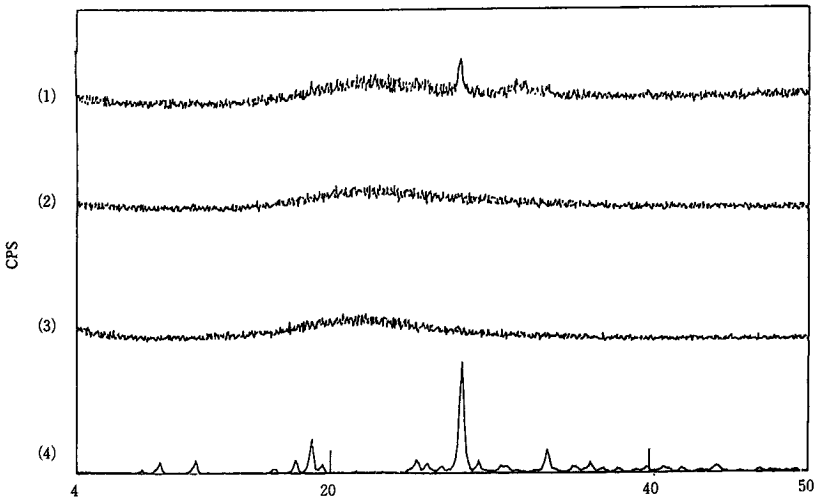

Fig. 5.　粉末X線回析図　1：結石①　2：結石②　3：軽質無水ケイ酸
4：尿酸ナトリウム

Table 1.　ケイ酸結石本邦報告例

	報告者	年度	年齢	性別	疾患名	既往症	ケイ酸Mg服用歴	結石分析
1	武本ら[2]	1978	64	M	左尿管結石	慢性関節リュウマチ	2年2カ月	ケイ酸＋リン酸Ca
2	〃	〃	42	M	?	胃潰瘍	(＋)	ケイ酸
3	西田ら[13]	1979	34	M	尿道結石	胃潰瘍	1年	ケイ酸
4	広瀬ら[14]	1979	44	M	左尿管結石	消化器潰瘍	5年	ケイ酸＋シュウ酸Ca
5	森岡ら[15]	1980	55	M	左尿管結石	リュウマチ様関節炎	10年	ケイ酸＋シュウ酸Ca
6	平野ら[4]	1980	65	F	右尿管結石	胃潰瘍	1年	ケイ酸
7	小谷ら[16]	1981	65	M	左尿管結石	胃潰瘍	8年	ケイ酸＋シュウ酸Ca
8	坪　ら[17]	1983	61	M	左尿管結石	—	5年	ケイ酸
9	〃	〃	56	M	左尿管結石	—	1年	ケイ酸＋シュウ酸Ca
10	深水ら[18]	1984	60	M	右腎結石	胃酸過多	30年	ケイ酸＋リン酸Ca
11	安藤ら[19]	1987	39	F	左腎結石	SLE	20年	ケイ酸＋シュウ酸Ca
12	横田ら[20]	1988	77	M	膀胱結石	胃　炎	5年	ケイ酸＋シュウ酸Ca
13	西田ら[7]	1988	58	F	左腎結石	—	(－)	ケイ酸
14	池内ら[3]	1988	43	F	左尿管結石	慢性胃炎	2年2カ月	ケイ酸
15	山本ら[8]	1990	33	M	右尿管結石	ネフローゼ	(－)	ケイ酸
16	自験例	1990	62	M	両側腎尿管結石	十二指腸潰瘍	15年	ケイ酸，ケイ酸＋尿酸Na

不明なもの1例であった（重複あり）.

本邦報告例におけるケイ酸マグネシウム剤服用の有無についてみると，現在までの報告例16例中14例(87.5%）で1年から30年にわたる本剤の服用の既往がある．自験例においても1973年に罹患した十二指腸潰瘍に対し，メサフィリン 3.0 g/日（1 g 中；銅クロロフィリンナトリウム 30 mg，臭化プロパンテリン15 mg，ケイ酸マグネシウム 831.2 mg），ネオエモール 3.0 g/日（1 g 中；甘草抽出物 70 mg，メタケイ酸アルミン酸マグネシウム 930 mg）を各々10年間投薬されていた．欧米では Kim ら[5]，Haddad ら[6]の報告でケイ酸マグネシウム剤の服用歴はないが，本邦では西田ら[7]，山本ら[8]の報告2例のみであった．

Haddad らによるとケイ酸の尿中含有量は 1.31 mg/dl から 1.46 mg/dl，1日尿中排泄量は 10 mg から 16 mg とされている．また Page ら[9]は健康人に1日 5 g のケイ酸マグネシウムを投与すると，尿中排泄量は約10倍に増加することを，さらに投与されたケイ酸マグネシウムが胃酸により分解，消化管より吸収され，その約5%が尿中に排泄されると述べている．ケイ酸結石の成因について武本らは尿中ケイ酸濃度の上昇中に aggregation が生じ，尿のアルリカ化でカルシウム塩がケイ酸塩ゲルに沈着し，ケイ酸結石が生じるとしている．

ケイ酸結石には外観上，特徴的所見はない．しかし諸家の報告をみるとX線透過性良好との報告が多い．Lagergren[10] は結石中心部のケイ酸塩と有機物の層は結晶化が不良で，その周囲に Ca 塩が付着していくため，X線において淡い陰影として描出されると述べている．平野らはケイ酸結石にX線陰性結石が存在することを示唆し，陰性結石を有する患者においてケイ酸マグネシウム剤の服用歴聴取の重要性を指摘している．

1936年 Mutch[11] が消化性潰瘍，胃炎に対しケイ酸マグネシウムが優れた効果を有することを報告して以来，本剤は現在もなお繁用される薬剤の一つである．Farrer ら[12]，武本ら[2] はケイ酸結石が薬剤性尿路結石であると推測しており，また池内ら[3] は本症を医原性疾患と推察し，この中でケイ酸マグネシウム剤の投与機会の多い内科医，胃腸科医への啓蒙の必要性を強調している．われわれもこの意見に同感であり，安易な長期間投与は避けるべきであると考える．

結　　語

62歳，男性，ケイ酸マグネシウム剤長期間服用によ発生したと考えられた，ケイ酸結石の1例を報告した．自験例はわれわれの文献的検索上，本邦16例目と考えられる．

文　　献

1) Hammersten G, Helldorf I, Magnusson W, et al.: Dubbelsidiga njursten ar au kiselsyra bruk efler av silikstthltigt antacidum. Sewenk Lakartid **50**: 1242-1246, 1953
2) 武本征人，板谷　宏，木下勝博，ほか：ケイ酸結石について．日泌尿会誌 **69**：664-668，1978
3) 池内隆夫，浜島寿充，佐々木春明，ほか：ケイ酸結石の一例．泌尿器外科 **2**：1153-1156，1989
4) 平野和彦，久保田洋子，菅野　理，ほか　ケイ酸結石の1例．臨泌 **36**：573-576，1982
5) Kim KM, David R and Johnson FB: Siliceous deposits in human urinary calculi. An E.M. study. Urol Res **11**: 155-158, 1983
6) Haddad FS and Kuoyoumadjan A: Silica stones in humans. Urol Int **41**: 70-76, 1986
7) 西田秀樹，上田正伸，岡崎敏也，ほか：ケイ酸結石の1例．臨泌 **42**：545-547，1988
8) 山本直樹，前田真一，篠田育男，ほか　ケイ酸結石の1例．泌尿紀要 **88**：147-150，1990
9) Page RC, Heffner RR and Frey A: Urinary excretion of silica in humans following oral administration of magnesium trisilicate. Am J Digest Dis **8**: 13-15, 1941
10) Lagergren C: Development of silica calculi after oral administration of magnesium trisilicate. J Urol **87**: 994-996, 1962
11) Mutch N: Silicates of magnesium. Brit Med J **1**: 143-148, 1936
12) Farrer JH and Rajfer J: Silicate urolithiasis. J Urol **132**: 739-740, 1984
13) 西田　亨，広田紀昭，南原康二：ケイ酸結石の1例．日泌尿会誌 **71**：975-976，1980
14) Hirose T, Tsukamoto T and Kumamoto Y: A rare case with silica urinary stone with a five year history of magnesium aluminium silicate administration. Nishinihon J Urol **44**: 771-775, 1982
15) 森岡政明，光畑直喜，大橋洋三，ほか　ケイ酸結石の1例．西日泌尿 **43**：527-529，198
16) 小谷俊一，滝田　徹，近藤厚生：ケイ酸結石の1例．日泌尿会誌 **73**　1350，1982
17) 坪　俊輔，富樫正樹：ケイ酸結石の2例．日泌尿会誌 **76**：264，1985
18) 深水大民，高野信一：ケイ酸結石の1例．日泌尿会誌 **76**：923，1985
19) 安藤三英，安増哲生，江藤正俊，ほか　珪酸結石の1例．西日泌尿 **49**：1685，1987
20) 横木広幸，水谷雅巳，石部知行：ケイ酸結石の1例．総合臨床 **137**：2914-2916，1988

(Received on April 16, 1990
Accepted on May 12, 1990)