〔泌尿紀要31巻8号
1985年8月〕

陰茎折症の6例
—本邦282例の臨床的観察—

山形大学医学部泌尿器科学教室（主任：鈴木騏一教授）
入澤千晶
山形県立中央病院泌尿器科（主任：加藤弘彰）
加藤弘彰

FRACTURE OF THE PENIS: A REPORT OF 6 CASES AND REVIEW OF 282 CASES IN JAPAN

Chiaki IRISAWA
From the Department of Urology, Yamagata University School of Medicine
(Director: Prof. K. Suzuki)
Hiroaki KATO
From the Department of Urology, Yamagata Prefectural Central Hospital
(Director: H. Kato)

We have experienced 6 cases of fracture of the penis between 1974 and 1984 at our department. The patients were between 19 and 36 years old. The penis was swollen and distorted by a subcutaneous hematoma but no complications, such as urethral bleeding, pain of miction and urinary retention, were seen in any case. Operation was performed on all patients and no sequelae were seen after treatment. We reviewed 282 cases of fracture of the penis reported in the Japanease literature between 1934 and 1984. A brief review on cause, age, symptoms, complications and sequelae were discussed.

Key words: Fracture of the penis

緒言

陰茎折症とは，勃起陰茎に鈍的外力が加えられ，陰茎海綿体白膜が断裂することにより生じる陰茎の損傷である．従来，比較的まれな疾患とされていたが，近年その報告例は増加しており，1982年平澤ら[1]の集計まで231例の報告を数えるに至っている．われわれは，1974年から1984年までの11年間に，6例の本症を経験したのでこれを報告するとともに，平澤らの集計以後の報告例に自験例を加えた282例に関し，若干の文献的考察を加えた．

症例

症例1：M.I. 31歳

家族歴：特記すべきことはない

既往歴：特記すべきことはない

現病歴：受診当日，早朝勃起時，排尿しようとして陰茎を左上方へ引き上げたところ，"ポキッ"という音とともに疼痛を感じ，以後しだいに陰茎は腫脹，暗紫色を呈してきたため当科を受診し，入院となった．排尿障害，血尿などは認められなかった．

局所所見：陰茎前部腹側および，中央部右側に血腫形成を認めたが，白膜断裂部は触知されなかった．

手術所見：腰椎麻酔下，陰茎海綿体右側中央部に横走する約1cmの断裂部を認め，これをカットグートで縫合した．

経過：術後5日目，早朝勃起を認め，陰茎の腫脹は徐々に消褪し，第11病日退院した．

症例2：H.S.　34歳

家族歴：特記すべきことはない

既往歴：特記すべきことはない

現病歴：受診当日，早朝勃起中，子供が陰茎上に飛び乗ってきたさい，陰茎が“ポキッ”という音を発し，以後，腫脹，変色してきた．軽度疼痛があったが，排尿障害，血尿などは認められなかった．

局所所見：陰茎は根部より約2cm遠位で，右側に屈曲しており，左側根部から包皮に至る皮下血腫形成が認められた．

白膜断裂部は触知されなかった．手術所見：腰椎麻酔下，陰茎左側根部に認められた約1cmの白膜断裂部を，デキソンで縫合した．

経過：術後6日目，早朝勃起を認め，8日目退院となった．

症例3：S.T.　31歳

家族歴：特記すべきことはない

既往歴：特記すべきことはない

現病歴：受診当日，早朝勃起時，陰茎を用手的に押したところ，節が抜けるような音がして，しだいに腫脹してきた．排尿は正常であり，血尿も認められなかった．

局所所見：陰茎は根部より右側に屈曲し，左側に皮下血腫を認めたが，白膜断裂部は触知されなかった(Fig. 1).

Fig. 1

手術所見：腰椎麻酔下，陰茎海綿体根部右側にみられた横走する約1cmの断裂を，デキソンにて縫合した．

経過：術後経過良好で，9日目に正常な勃起を認め，13日目退院となった．

症例4：H.J.　24歳

家族歴：特記すべきことはない

既往歴：特記すべきことはない

現病歴：受診当日，早朝勃起時，陰茎を用手的に下方へ圧迫したところ“ボキッ”という音とともに陰茎は左方に屈曲し，しだいに腫脹してきたため某医を受診，手術目的のため当科に入院となった．排尿障害，疼痛，血尿は認められなかった．

局所所見：陰茎は左方に屈曲，腫脹いちじるしく暗紫色を呈していた．

手術所見：腰椎麻酔下，陰茎海綿体根部右側に認められた横走する約1.5cmの断裂を，デキソンにて縫合した．

経過：術後，勃起は正常に認められ，経過良好で，第10病日に退院となった．

症例5：H.A.　19歳

家族歴：特記すべきことはない

既往歴：特記すべきことはない

現病歴：当科受診20日前，柔道中（非勃起時）陰茎を打撲，その後しだいに陰茎左側が腫脹してきたため某医を受診，保存的に治療していたが効果はなく，手術目的のため当科に入院となった．疼痛，排尿障害，血尿などは認められなかった．

局所所見：陰茎は右側に屈曲し，腫脹，暗紫色を呈していたが，白膜断裂部は触知されなかった（Fig. 2).

手術所見：腰椎麻酔下，陰茎海綿体白膜の左側根部に横走する約1cmの断裂部を認め，これをデキソンにて縫合した．

経過：入院中に正常勃起を認め，術後13日目に退院した．

症例6：M.T.　36歳

家族歴：特記すべきことはない

既往歴：特記すべきことはない

現病歴：当科受診前日，早朝勃起時に子供が陰茎上に飛び込んできた．陰茎は“ボキッ”という音を発し，しだいに腫脹，暗紫色を呈してきたため某医を受診，翌日，手術目的のため当科に入院となった．軽度疼痛があったが，排尿障害，血尿などは認められなかった．

局所所見：陰茎は全体に腫脹，暗紫色を呈し左側に屈曲していた．白膜断裂部は触知されなかった

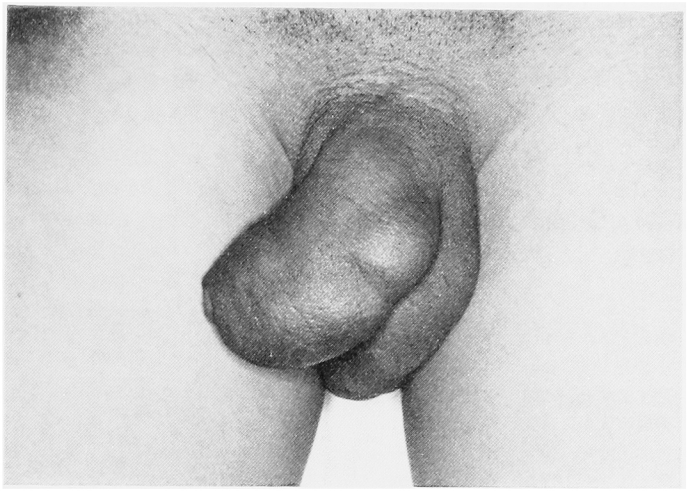

Fig. 2

Fig. 3

Fig. 3).

手術所見：腰椎麻酔下，陰茎海綿体白膜根部右側に認められた約 2 cm の白膜断裂部をデキソンにて縫合した.

経過：術後 2 日目より早朝勃起を認め，なんら後遺症もなく，第12病日に退院した.

考　　察

陰茎折症とは，陰茎外傷のひとつの病型で，勃起状態にある陰茎に鈍的に外力が加えられることにより，海綿体白膜，ときに海綿体に断裂をきたし，陰茎の変形，屈曲，腫脹を生じるものと定義されている．井上[2]は，陰茎外傷を開放性損傷，閉鎖性損傷，および特殊型の 3 型に分類しており，本症はその発症が勃起時であるということを考慮し，陰茎転移，陰茎絞約，陰茎切断とともに，特殊型に分類している．また，本邦における報告例は，1934年，長谷川ら[3]が“所謂陰茎骨折症”として報告した症例に始まり，1972年の伊集院ら[4]，1974年の河島ら[5]の集計を経て，1976年に鄭ら[6]が115例を，1981年には甲斐ら[7]が180例を集録し，1983年に平澤らが231例を集計している．われわれは，平澤らの報告231例にその後の報告45例および自験例 6 例を加えた 282 例を今回集計しえたのでこれについて観察をおこなった．(Table 1)

1．発症年齢の分布

本症は，そのほとんどが勃起時に発症するため，性

Table 1.　本邦症例（平澤・ほかの報告より続く）

報告例	報告者	年度	年齢	発生原因	断裂部位	断裂長	治療法	予後
232	石田	1976	57	性交中	前部	1cm	手術	勃起正常
233	落司・ほか	1978	50	性交中	中央部	?	手術	勃起正常
234	桜井	1979	?	?	?	?	?	?
235	高村・ほか	1981	?	?	?	?	?	?
236	〃	〃	〃	〃	〃	〃	〃	〃
237	北村・ほか	1981	31	用手的	根部	1cm	手術	勃起正常
238	〃	〃	14	自慰中	根部	1cm	手術	勃起正常
239	〃	〃	40	性交中	根部	2cm	手術	勃起正常
240	〃	〃	22	性交中	中央部	?	保存的	勃起正常
241	田宮・ほか	1981	30	用手的	中央部	1.5cm	手術	勃起正常
242	小金丸	1981	?	?	?	?	?	?
243	芝・ほか	1982	36	寝返り	中央部	1.2cm	手術	勃起正常
244	徳原・ほか	1982	50	寝返り	?	?	保存的	勃起正常
245	牛山・ほか	1982	40	性交中	前部	2cm	手術	勃起正常
246	陳・ほか	1982	31	用手的	中央部	?	手術	?
247	〃	〃	34	〃	根部	?	手術	?
248	金重・ほか	1982	22	用手的	根部	1cm	手術	勃起正常
249	浦・ほか	1982	25	性交中	根部	1.8cm	手術	勃起正常
250	〃	〃	31	寝返り	中央部	0.9cm	手術	勃起正常
251	〃	1982	20	自慰中	根部	2.5cm	手術	勃起正常
252	水野・ほか	1982	44	性交中	中央部	1cm	手術	勃起正常
253	深水・ほか	1982	28	用手的	根部	1cm	手術	勃起正常
254	泉・ほか	1982	24	机に衝突	?	?	手術	勃起正常
255	〃	〃	31	排尿時	?	?	手術	勃起正常
256	〃	〃	31	用手的	?	?	手術	勃起正常
257	箕田・ほか	1982	43	外傷(非勃起時)	前部	1～2mm	手術	勃起正常
258	〃	〃	20	性交中	中央部	?	保存的	?
259	〃	〃	23	自慰中	?	?	手術	?
260	〃	〃	33	寝返り	中央部	?	保存的	勃起力低下
261	〃	〃	63	自慰中	前部	?	手術	勃起正常
262	〃	〃	19	性交中	中央部	1cm	手術	勃起正常
263	〃	〃	42	自慰中	根部	1.5cm	手術	勃起正常
264	〃	〃	34	性交中	中央部	1cm	手術	?
265	〃	〃	24	転倒	中央部	1.5cm	手術	?
266	高橋・ほか	1983	27	寝返り	根部	1.5cm	手術	勃起正常
267	北川・ほか	1983	22	自慰中	中央部	1.5cm	手術	勃起正常
268	藤末・ほか	1983	44	寝返り	根部	2.7cm	手術	勃起正常
269	中本・ほか	1983	36	寝返り	根部	1.5cm	手術	勃起正常
270	宮崎・ほか	1983	66	性交中	前部	?	手術	治癒
271	〃	〃	32	又は用手的	中央部	?	手術	治癒
272	石井・ほか	1983	27	用手的	根部	1.5cm	手術	勃起正常
273	〃	〃	44	用手的	根部	1cm	手術	勃起正常
274	奥村・ほか	1984	18	排尿時	中央部	1.2cm	手術	勃起正常
275	百瀬・ほか	1984	17	寝返り	?	?	手術	治癒
276	〃	〃	65	運転中	?	?	手術	治癒
277	自験例	1984	31	排尿時	中央部	1cm	手術	勃起正常
278	〃	〃	34	子供が飛び乗る	根部	1cm	手術	勃起正常
279	〃	〃	31	用手的	根部	1cm	手術	勃起正常
280	〃	〃	24	用手的	根部	1.5cm	手術	勃起正常
281	〃	〃	19	柔道中(非勃起時)	根部	1cm	手術	勃起正常
282	〃	〃	36	子供が飛び乗る	根部	2cm	手術	勃起正常

成熟期でかつ性活動の盛んな年代に高頻度に発症している．すなわち Table 2 に示すごとく，記載のあきらかな266例のうち，20歳代が114例（42.9%）を，30歳代が89例（33.5%）を示し，両者を合わせると全体の約76%を占めている．また最年少例は，1983年に北村ら[8]が報告した，自慰中に発症した14歳の少年であり，いっぽう最年長例は，66歳の症例で1983年に宮崎ら[9]が報告している．

Table 2.　年齢分布

年齢	症例(%)
10～19	16(6.0)
20～29	114(42.9)
30～39	89(33.5)
40～49	28(10.5)
50～59	12(4.5)
60～69	7(2.6)
計	266(100)
不明	16
合計	282

Table 3.　発症原因

原因	症例(%)
勃起時	
用手的	112(42.7)
性交中	48(18.3)
寝返り	38(14.5)
自慰(類似行為)	17(6.5)
転倒	8(3.1)
他の外力	31(11.8)
非勃起時	8(3.1)
計	262(100)
勃起不明	20
合計	282

2．発症原因

Table 3 に示すごとく，用手的に勃起陰茎に外力を加えた場合に発症したとして報告されている症例が，112例（42.7%）と大半を占めているが，このなかには自慰，あるいは，その類似行為により生じたものが，多分に含まれているものと思われる．自慰によるものと明記されているものは17例（6.5%）にすぎず，これは患者がその羞恥心のため真実を述べなかったことに由来すると思われる．また，性交時の発症頻度をみると欧米では，Creecy and Beazlie[10] は21.1%，Meares[11] は1/3に認めたと報告しているが，本邦では282例中48例（18.3%）と，欧米に比較し低率である．

本症が勃起時に発症することについて Redi[12] は，勃起時に海綿体白膜は伸展し，その厚さは非勃起時の1/4～1/8になることを，また石井[13]らは，陰茎血流量が，7～8倍に増加することがその原因であると述べている．

3．発症部位および断裂部の長さ

断裂部位は Table 4 に示すごとく，明記されている225例中前部23例（10.2%），中央部86例（38.2%），根部116例（51.6%）と，根部中央部に圧倒的に多く，両者を合わせると全体の約90%におよんでいる．この理由について大熊ら[14]は，勃起陰茎に無理な外力が加わった場合，陰茎根部を支持している陰茎提靭帯を支点として陰茎が強く屈曲するため，陰茎海綿体白膜は，根部において断裂することが多いと述べている．

Table 4.　白膜断裂部位

部位	症例(%)
前部	23(10.2)
中央部	86(38.2)
根部	116(51.6)
計	225(100)
不明	57
合計	282

Table 5.　断裂部の長さ

断裂長	症例(%)
1cm未満	9(5.5)
1～2cm	127(77.9)
2cm以上	27(16.6)
計	163(100)

断裂部の長さをみると（Table 5），その長さが記載されていた163例中1 cm 未満9例（5.5%）1～2 cm 127例（77.9%），2 cm 以上27例（16.6%）と1～2 cm の症例が80%弱を占めているが，これは手術時の所見であり，非観血的に治癒しえた症例の多くは断裂長 1 cm 未満の軽症例に属するものと思われる．

4．症状

本症は，局所の疼痛，腫脹，変形および変色を主症状とするが，特徴的なことは受傷した瞬間に生じる白膜の断裂音であり，約90%において聴取されるといわれている．疼痛は，鈍痛程度のものから，激痛のあまりショック状態に陥いるものまであるとされているが，時間の経過とともに軽減することが多い．また，受傷後ただちに勃起は消褪し，ついで皮下血腫の形成にともない，陰茎は腫脹，変色し，断裂側を凸として弯曲する．発症早期には白膜断裂部は触知されるといわれているが，腫脹，血腫の増大により，受診時には

触知困難であることが多い．さらに，鄭らは本症の約6％に尿道損傷を合併すると述べているが，これをともなえば尿道出血，排尿困難，尿閉，血尿などを生じる．

Table 6.　治療法

治療法	症例(%)
保存的療法	28(10.3)
手術的療法	243(89.7)
計	271(100)
不明	11
合計	282

5．治療 (Table 6)

治療法には，保存的療法，観血的療法があり，その選択については，諸家の一致しないところであるが，本邦においては，その約90％に観血的療法が施行されており，本症の治療の主流となっている．

Jallu[15], Antony[16] らは，保存的療法のみで充分であるとしているが，Meares[11] は保存的療法のみの場合には，10％程度に断裂部の瘢痕形成による勃起時の陰茎の変形，疼痛，勃起不全，性交困難などの後遺症を残すと報告しており，また河島ら[5] は，1）診断の確定，2）治療日数の短縮，3）陰茎の変形防止，4）インポテンツの防止，5）手術手技が容易であるなどの理由から，積極的に観血的療法をおこなうべきであると述べている．われわれは，自験例に対し観血的療法をおこない，なんら後遺症を残すことなく好結果を得た．よって，極軽症例を除き，受傷後早期に手術的療法をおこなうが良策であると考える．

結　　語

過去11年間に経験した陰茎折症の6例を報告するとともに，自験例を加えた本邦282例を集計し，合わせて若干の文献的考察を加えた．

本論文の要旨は，第190回日本泌尿器科学会東北地方会において発表した

文　　献

1）平澤精一・坪井成美・阿部裕行・川村直樹・金森幸男・奥村　哲・西村泰司・秋元成太：陰茎折症の10例—本邦231例の臨床学的検討—．泌尿紀要 **29**：1047～1052，1983

2）井上彦八郎：陰茎および陰嚢—外傷—市川篤二：他編：泌尿器科全書　**6**：234～237，金原出版，南江堂，東京，1960

3）長谷川宗憲・小林　豊：所謂陰茎骨折症の1例．グレンツゲビート　**8**：1046～1050，1934

4）伊集院真澄・岡島英五郎・本宮善恢・入矢一之・近藤徳也・林威三雄：陰茎折症の1例．泌尿紀要 **18**：982～986，1972

5）河島長義・西脇　健・山崎　章・大原　孝・山中元滋・城戸摩利子・新谷　浩：陰茎折症の4例．泌尿紀要　**20**：265～269，1974

6）鄭漢彬・堀江正宣・波多野紘一・伊藤鉦二・河田幸道：陰茎折症の5例．西日泌尿　**38**：574～583，1976

7）甲斐祥生・丸山邦生・小川　肇・依田丞司：陰茎折症の2例—本邦180症例の臨床的考察—．西日泌尿　**44**：787～793，1982

8）北村康男・上原　徹・斎藤　稔：陰茎折症の4例．西日泌尿　**45**：1261～1265，1983

9）宮崎徳義・長谷川淑博・平田　弘：陰茎折症の2例．日泌尿会誌　**75**：1348，1984

10) Creecy AA and Beazlie FS Jr: Fracture of the penis: Traumatic rupture of corpora cavernosa. J Urol **78**: 620～627, 1957

11) Meares EM Jr: Traumatic rupture of the corpus cavernosum. J Urol **105**: 407～408, 1971

12) Redi R: Un cas de fracture dus penis. J d' Urol **22**: 36～44, 1924

13) 石井延久・光川史郎・白井将文：陰茎折症の1例．臨泌　**30**：257～261，1976

14) 大熊晴男・白神健志：陰茎折症の1例．臨泌 **28**: 455～459，1974

15) Jallu A, Wani NA and Rashid PA: Fracture of the penis. J Urol **123**: 285～286, 1980

16) Antony JMB: Fracture of the penis. Int Surg **62**: 561～562, 1977

（1984年12月7日受付）