〔泌尿紀要31巻10号
1985年10月〕

慢性的な尿管閉塞に起因した自然腎盂外尿溢出症例の検討

滋賀医科大学泌尿器科学教室（主任：友吉唯夫教授）
神波　照夫・新井　豊*・朴　勺・池田　達夫**
竹内　秀雄・高山　秀則・友吉　唯夫

SPONTANEOUS URINARY EXTRAVASATION DUE TO CHRONIC URETERAL OBSTRUCTION

Teruo KONAMI, Yutaka ARAI, Kynn PAKU, Tatsuo IKEDA, Hideo TAKEUCHI, Hidenori TAKAYAMA and Tadao TOMOYOSHI
From the Department of Urology, Shiga University of Medical Science
(Director: Prof. T. Tomoyoshi)

Spontaneous nontraumatic perirenal extravasation of urine is an unusual phenomenon, and the majority of the reported case were caused by acute obstruction with passage of a ureteric calculus. Extravasation due to obstruction of more gradual onset occurs less frequently. We report four cases, three caused by tumor obstruction of the ureter, and one thought to be obstructed by the stricture due to ureteral inflammation. We discuss the diagnosis and treatment of spontaneous urinary extravasation, especially due to chronic ureteral obstruction.

Key words: Urinary extravasation, Renal pelvis, Chronic obstruction

緒　　言

自然腎盂外尿溢出は尿管結石による急激な尿路閉塞によるものは比較的よく知られているが，腫瘍などによる慢性的な尿路閉塞に起因した症例の報告は少ない．われわれは滋賀医大開設以来，7例の自然腎盂外尿溢出を経験したが，そのうち4例は慢性的な尿管閉塞に起因したものと考えられた．このような症例の診断および治療に関し，若干の文献的考察を加え，報告する．

症　　例

1979年1月より1984年3月までに，滋賀医科大学附属病院および関連病院において経験した腎盂外尿溢出は計7例で，その内訳は Table 1 に示すごとくである．このうち症例5～7は，尿管結石による急激な尿管閉塞のために腎盂外尿溢出をきたした症例で，結石の自排と，バスケットカテーテルを用いての摘出ののち，すみやかに疼痛と発熱が軽快し，腎盂外尿溢出も消失した．症例1～4は慢性的な尿管閉塞のために腎盂外尿溢出が長期間継続した症例であるが，簡単にその経過を述べる．

症例1

55歳男性で突然の左側腹部を中心とした上腹部痛を主訴として，当院第1外科へ急性腹症の疑いにて緊急入院した．入院時，体温は 36.9°C で左上腹部に圧痛と軽度の筋性防御を認めた．検査所見では，白血球数が 15,100 と高値を示した以外，とくに異常は認められなかった．入院後疼痛は約3日間で軽快したが，37°C 台の発熱が続いていた．急性腹症の原因精査の目的で，上部消化管造影，注腸造影などが施行されていたがとくに異常なく，発症後6日目に施行された腹部 CT において，注腸造影による腸管内の造影剤とは別に，左側の水腎症と腎盂周囲の造影剤貯留がみられ（Fig. 1）腎盂破裂あるいは腎盂外尿溢出の疑いにて発症後12日目に当科へ紹介された．DIP を施行すると左水腎症とともに左上腎杯内側にむかう造影剤の溢出がみられた（Fig. 2）．尿管は拡張し下端部約 3 cm にわたり狭窄像を示した．直腸診では前立腺の中央部から左側にかけ石状硬の腫瘤を触知し

*現：郡立高島病院
**現：京都桂病院

Table 1. Diagnosis and treatment in 7 patients with spontaneous urinary extravasation.

症例	性 年齢	主訴 期間	原疾患	治療
1. H.M	M 55	上腹部痛 3日間	前立腺癌	左腎瘻造設術 ホルモン療法 ＋ 後腹膜腔内ドレナージ
2. H.U	F 45	右側腹部痛 9日間	尿管炎疑い	右腎瘻造設術 化学療法 ＋ 後腹膜腔内ドレナージ
3. T.T	M 63	左側腹部痛 約2カ月間	直腸癌	生検＋後腹膜腔内ドレナージ
4. K.Y	F 47	左側腹部痛 約7日間	S状結腸癌	人工肛門造設術 ＋後腹膜腔内ドレナージ
5. A.I	M 45	左側腹部痛 2日間	左尿管結石	――――
6. K.N	F 70	右側腹部痛 1日	右尿管結石	バスケットカテーテルにて摘出
7. K.S	F 70	左側腹部痛 2日	左尿管結石	――――

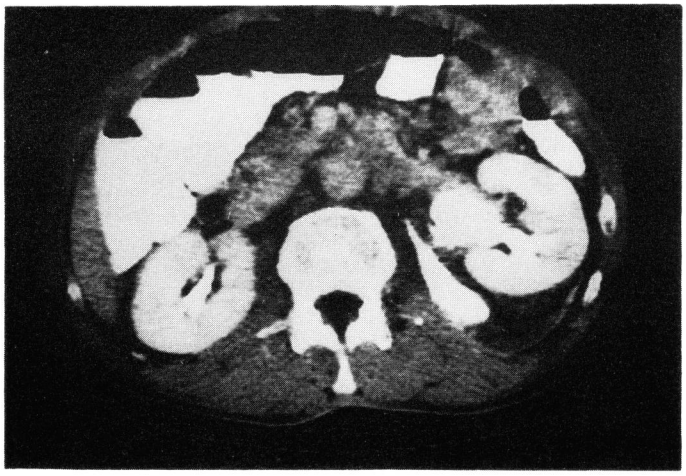

Fig. 1. Case 1: Extravasated contrast media is observed in peripelvic and retroperitoneal space on CT film, six days after the colicky pain episode.

た．前立腺生検による組織学的診断では高分化型腺癌の所見で，膀胱鏡では，4時から6時の前立腺部尿道より，膀胱頸部から三角部にかけて灰白色の腫瘤の突出を認め左尿管口は確認できず，膀胱粘膜にも前立腺癌の浸潤を認めた．そこで入院後15日目に両側精巣摘除術，左腎瘻造設術，後腹膜腔内ドレナージを施行した．手術時，腎盂尿管周囲は線維化による癒着が著明で剝離は困難であり，少量の尿の貯留を認めた．術後3日目に後腹膜腔ドレナージを抜去し，ホルモン療法にて経過観察したが，その後，前立腺癌の縮小は著明で，腎瘻閉鎖時のDIPでも腎盂腎杯像は正常化したので，約6カ月後に腎瘻を抜去し，発症後3年を経過した現在まったく無症状で外来通院をおこなっている．

症例2

60歳女性で14年前に子宮癌のため，広汎子宮全摘除術を受け，その後排尿障害が続き膀胱炎を繰り返していたが，突然右側腹部痛が出現し，右尿管結石の疑いで入院した．入院時理学的所見では右側腹部に強い圧痛を認め，検査所見では尿沈査で白血球が30/hpfと膿尿を認め，末梢血で白血球数8,900とやや高値を示す以外異常所見は認められなかった．入院時DIPでは右水腎症と造影後早期より，右上腎杯内側から腎盂上方にむかい造影剤の溢出がみられた(Fig. 3)．RPでは，右尿管下端部に約2cmにわたる狭窄像がみられたが，5Fr尿管カテーテルの挿入は可能で尿管カテーテルを留置し経過観察した．発症後5日目のCTでは右腎盂後面に造影剤の溢

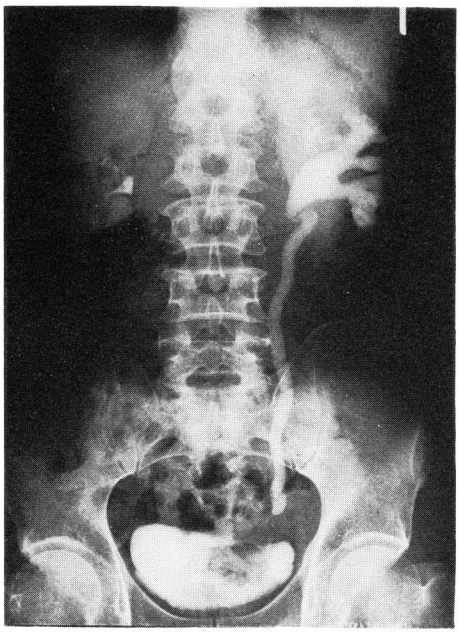

Fig. 2. Case 1: Excretory urograms twelve days after the colicky pain shows pyelolymphatic backflow at the upper calyx, hydrocalyx and hydroureter and stricture of the lower ureter.

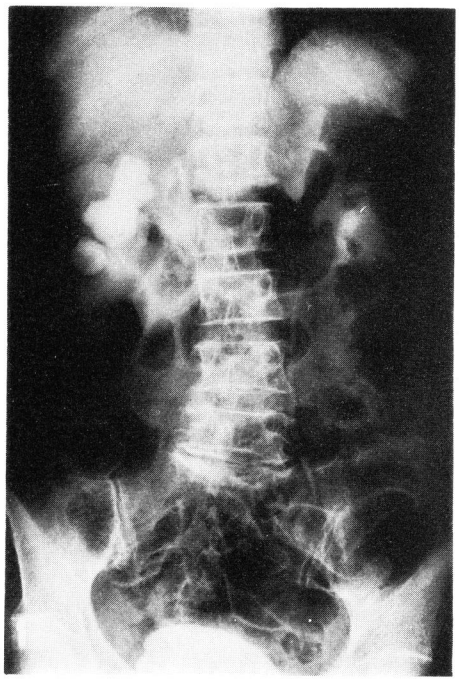

Fig. 3. Case 2: Excretory urograms shows extensive extravasation of contrast material from the upper calyx.

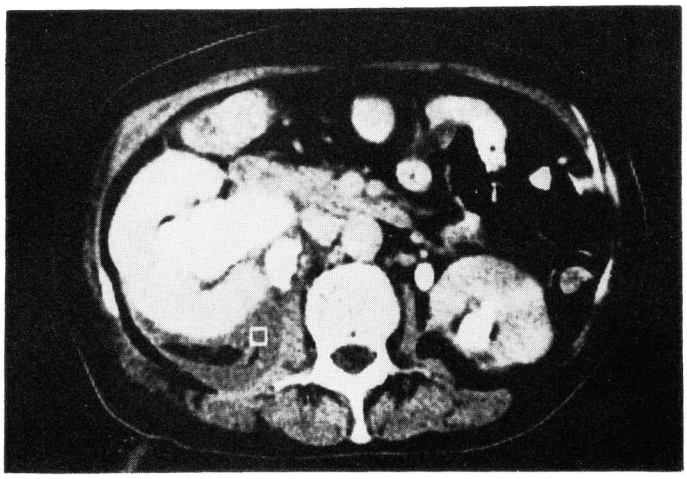

Fig. 4. Case 2: CT five days after the colicky pain shows peripelvic extravasation of contrast material and cystic space in retroperitoneal area.

出と右腎後部後腹膜腔内に一部 water density を含む low density area を認め，腎周囲膿瘍の存在が疑われた (Fig. 4). 尿管カテーテル留置後も高熱，右側腹部痛が持続し，白血球数も28,900と高値を示したため発症後23日目に，右腎瘻造設術と後腹膜腔ドレナージを施行した．後腹膜腔内には血性の膿が貯留し，腎盂周囲の線維化および癒着はきわめて高度であった．術後より化学療法にて経過観察したところ，疼痛，発熱はすみやかに軽減し，右尿管下端の狭窄も軽快し，DIP で良好な通過を認めたため，約5カ月後に腎瘻を抜去し，現在，間欠的白己導尿および尿路感染の管理をおこない，まったく無症状で経過観察中

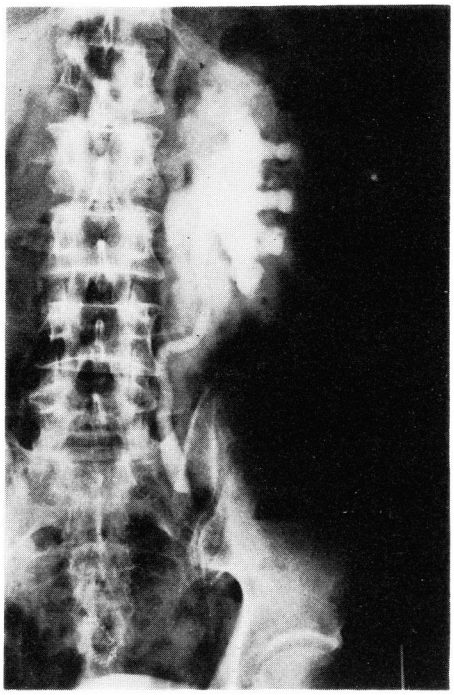

Fig. 5. Case 3: Excretory urograms fifteen days after the colicky pain shows marked peripelvic extravasation.

である.

症例 3

63 歳男性で直腸癌にて直腸切除を受けていたが, 1 年後に右側腹部から下腹部にかけての疼痛出現し, DIP にて, 左腎盂・尿管周囲への造影剤の溢出が認められたが, 原因不明のまま他院にて対症的な治療がおこなわれていた. 発熱が続くため, 原因精査のため当科へ入院となった. Fig. 5 は症状発現後 15 日目の DIP で左上腎杯から腎盂・尿管にそい, 腎盂・尿管内の造影剤とはあきらかに隔壁された造影剤の溢出を認め尿管は拡張し, L_5 の高さであきらかな狭窄像を示した. 試験的手術をおこなうと腎盂, 上部尿管周囲にはあきらかな urinoma あるいは腎周囲膿瘍を思わせる所見はないものの, 後腹膜腔の線維化は著明で, 尿管は腸骨血管との交叉より下方で, 腹腔内より浸潤したと思われる腫瘍により一塊となって巻きこまれ, 剝離は困難であった. 全身状態が不良のため, 後腹膜腔ドレナージのみをおこない他院へ転院した.

症例 4

47 歳女性で左側腹部痛および便秘を主訴として外科を受診し, 注腸造影にて S 状結腸癌を指摘され

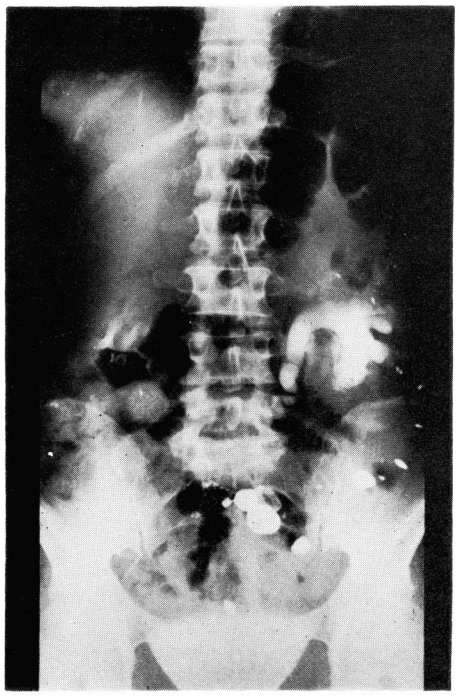

a

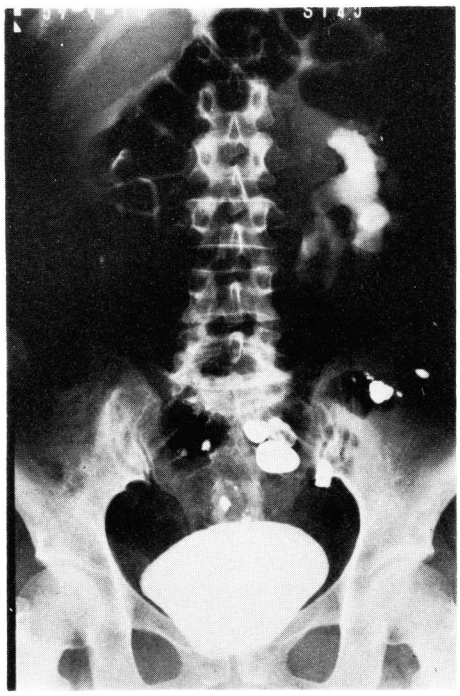

b

Fig. 6. Case 4: Excretory urograms nine days (a) and thirteen days after the colicky pain (b) shows same pathway of extravasated contrast material.

た．疼痛発症後9日目に DIP が施行され当科を受診した．DIP では軽度の左水腎症と，下腎杯から腎盂にむかう造影剤の溢出を認め，4日後再度 DIP をおこなうと同様の所見が得られた．開腹をおこなうと腫瘍は腹腔内で一塊となり切除不能で後腹膜腔へ連続性に浸潤し，左尿管はその中に巻きこまれ，狭窄部の詳細は不明であった．横行結腸にて人工肛門を造設し，後腹膜腔にもドレーンを留置し手術を終了したドレーンは3日後に抜去したが，3週後の DIP では，左腎はほとんど描出されず腎盂外溢出も消失した．

考　　察

自然腎盂外尿溢出は1930年，Fucks[1] が排泄性腎盂造影時にみられた症例を報告して以来，多くの報告がなされその発症機構や経路，および腎盂造影上の特徴について詳細な検討がなされてきたが[2~5]，これらのうちの大部分は尿管結石による急速な尿管閉塞によるものであった．しかし，慢性の尿管閉塞にともなう腎盂外尿溢出において長期間溢出が続くことによりさまざまな合併症を起こし，治療上問題となることはしばしば経験されるところである．

一般に腎盂外尿溢出の発症機構については，腎盂内圧の上昇により，解剖学的にもっとも弱い腎杯円蓋部から尿が腎外へ溢出した状態で，その経路として，腎杯円蓋部から溢出した尿あるいは造影剤は，renal sinus へ流出し，それがリンパ管に破れると pyelolymphatic backflow 静脈に破れると pyelovenous backflow が起こり，さらに腎周囲へ広がると peripelvic extravasation となり，これは再びリンパ管に再吸収されるとする Hinman ら[5] の説がもっともうけいれられている．このような backflow を生ずる腎盂内圧について Ross ら[14] は 1,000 例の逆行性腎盂造影をおこない，backflow は 15 mmHg 以上の種々な圧でおこりうるが，その平均圧は 50.2 mmHg で backflow をおこさなかった群の平均値より低かったとし，腎盂内圧の上昇率が backflow を起こす重要な要因であるとしている．このような発症機構から考えると腎盂外尿溢出は，結石などによる急速な閉塞に起因するものが多いことは当然であるが，腫瘍などによる慢性的な閉塞においても，突然なんらかの機構で急速な腎盂内圧の上昇をきたし，腎盂外尿溢出が生ずるものと考えられる．竹崎ら[6] は824例の腎盂外尿溢出症例を集計し，このうち高度の水腎症を示したものはわずか0.6％であったことから，弾性に富んだ腎杯腎盂壁を失った水腎症では腎盂外尿溢出は発生しがたいと述べている．われわれの症例においても，すべて中等度以下の水腎症であり，あらかじめ軽度の尿流停滞があったところに利尿，圧迫あるいは急速な腫瘍による閉塞などが，腎盂外尿溢出を誘発したものと考えられる．また，このような backflow は，正常な腎における過剰な腎盂内圧の上昇を防ぐ安全弁で生理的な機構で，一時的なものであり，繰り返し検査をおこなっても再現性がないことが腎盂破裂との重要な鑑別点であるとされている[3,5]．しかし，Harrow ら[16] は複数の尿管結石により溢出が長期間にわたり，腎周囲膿瘍を合併した症例を報告しているが，われわれの症例からも閉塞が解除されない場合は，溢出は長期にわたることもしばしばありうると考えられる．このように溢出が長期にわたる機構については，慢性的な内圧の上昇により溢出径路が確立され，つねに同様の径路を介して，溢出が継続することも予想される．Cook ら[7] は，このように腎盂外尿溢出が長期にわたる症例では，逆行性腎盂造影が，腎杯円蓋部の裂口を増大させる可能性を示唆し，また元来無菌的であった腎で，このような器械的操作により感染を誘起し，腎周囲膿瘍などを形成することもありうると述べている．

前述のように腎盂外尿溢出と腎盂破裂との鑑別は，とくにこのように慢性的な閉塞によるものにおいては問題となるところであるが，われわれの症例では，すべて DIP を詳細に検討することにより，造影後早期から腎杯周囲よりの造影剤の溢出像を確認することができ，十分な量の造影剤を使用することにより，その診断において DIP のみで，それほど困難ではなく，必ずしも逆行性腎盂造影は必要ではないと考えられた．

腎盂外尿溢出の頻度は Cook ら[7] によると，DIP 施行患者の0.1％にみられたとしているが，Schwartz ら[3] はいわゆる renal colic 時の DIP で注意深く観察すると約6.3％と高率にみられたとしている．原疾患では Cook ら[7] は文献上と彼ら自身の計75例を集計し，尿管結石のための尿管閉塞によるものが50例（67％）と大半をしめ，腫瘍によるものはわずかに5例のみであったとしている．しかし，その後 Powell ら[9] Kahn ら[10] Twersky ら[11] は腫瘍などに起因した慢性的な尿管閉塞による腎盂外尿溢出を報告し，われわれが詳細を調べえた欧米での報告92例中，15例が腫瘍による尿管閉塞に起因するもので，そのうち前立腺癌は1例のみであった[7~12]．本邦においても腫瘍によるものは，松本らの1例を認めるのみである．

従来，一般的に自然腎盂外尿溢出の場合は，外科的

な処置は必要としないと考えられてきたが，慢性的な閉塞によるものは尿溢出による二次的な変化として，retroperitoneal fibrosis, urinoma, perirenal abscess などの合併症が高率に認められ，発熱や敗血症など全身状態に重篤な影響を与えるとされている．Kahns ら[10]は保存的治療として，尿管カテーテル留置の有用性をあげているが，尿路感染や腎周囲膿瘍を誘起し，症状をより重篤なものにする可能性があるため，閉塞の解除が望めないような症例においては，早期の後腹膜腔ドレナージと適切な尿路変向が必要であると考えられる．

最後に，このような合併症の診断には，われわれの症例においても，CT が有用であったが Yen ら[12]は，超音波透視下に吸引をおこない，その内容液を検討することにより正確な鑑別診断をなしえたとしており，また打林ら[17]は，経皮的に腎瘻を造設し観血的な処置を回避しえたとし，今後，自然腎盂外尿溢出において，診断とともに治療の面からも有効な手段となりうると考えられる．

結　　語

7例の自然腎盂外尿溢出を経験したが，このうち4例は，腫瘍，炎症による慢性的な尿路閉塞に起因したものであった．このような症例においては，溢出は長期間にわたり，またさまざまな合併症を起こしやすいことから，診断および治療において特別の配慮が必要であると考えられたため，若干の考察を加え報告した．

文　　献

1) Fucks SA : Pyelovenous backflow in human kidney. J Urol **23**: 181～216, 1930
2) Narath PA : Extrarenal extravasation observed in course of intravenous urography. J Urol **39**: 65～74, 1938
3) Schwartz A, Caine M, Hermann G and Bittermann W: Spontaneous renal extravasation during intravenous urography. Amer J Roentgenol **98**: 27～40, 1966
4) Harrow BR and Sloane JA : Pyelorenal extravasation during excretory urography. J Urol **85**: 995～1004, 1961
5) Hinman F : Peripelvic extravasation during intravenous urography, evidence for an additional route for backflow after ureteral obstruction. J Urol **85**: 385～395, 1961
6) 竹崎　徹：排泄性腎盂造影時にみられる Pyelorenal backflow の臨床的研究．日泌尿会誌 **69**：67～92, 1978
7) Cook GM and Bartucz JP : Spontaneous extravasation of contrast medium during intravenous urography. Report of fourteen cases and a review of the literature. Clin Radiol **25**: 87～93, 1974
8) Skolnick AM, Lome LM and Presman D : Spontaneous urinary extravasation secondary to acute ureteral obstruction. J Urol **110**: 391～394, 1973
9) Powell T and Stevenson GA : Spontaneous urinary extravasation in non-acute ureteric obstruction : a report of four cases. Br J Radiol **50**: 793～795, 1977
10) Khan AU and Malek RS : Spontaneous urinary extravasation. J Urol **116** : 161～165, 1976
11) Twersky J, Twersky N, Phillips G and Coppersmith H : Peripelvic extravasation, urinoma formation and tumor obstruction of the ureter. J Urol **116**: 305～307, 1976
12) Yen EL, Chiang LC and Meade RC : Ultrasound and radionuclide studies of urinary extravasation with hydronephrosis. J Urol **125**: 728～730, 1982
13) Politano V : Pyelolymphatic backflow : clinical significance and interpretation. J Urol **78**: 1～8, 1957
14) Ross JA : One thousand retrograde pyelograms with manometric pressure records. Br J Urol **31**: 135～140, 1959
15) 松本充司・別宮　徹・越知憲治・高羽　津・竹内正文・北野秀武：胃癌の尿管転移による自然腎盂外溢流．西日泌尿 **39**：335～340, 1977
16) Harrow BR : Spontaneous urinary extravasation associated with renal colic causing perinephric abscess. Amer J Roentgenol **98**: 47～53, 1966
17) 打林忠雄・久住治男・庄田良中・山本　肇：腎盂自然破裂の1例．泌尿紀要 **29**：1359～1362, 1983

（1985年2月12日受付）