〔泌尿紀要31巻11号
1985年11月〕

左交叉性睾丸転位に Hernia uteri inguinalis をともなった1例

東海大学医学部泌尿器科学教室（主任：河村信夫教授）
日原　徹
長田恵弘
勝岡洋治
木下英親
河村信夫

A CASE OF HERNIA UTERI INGUINALIS WITH LEFT CROSSED ECTOPIC TESTIS

Tohru HIHARA, Yoshihiro NAGATA,
Yoji KATSUOKA, Hidechika KINOSHITA and Nobuo KAWAMURA
From the Department of Urology, School of Medicine, Tokai University
(*Director: Prof. N. Kawamura*)

A 70-year-old man with the complaint of dysuria and painless swelling of the right scrotal sac and inguinal region was operated on for suspected right inguinal hernia. The hernia sac contained two testis and immature uterine tissue, which were pathognomonic of left crossed ectopic testis complicated by hernia uteri inguinalis. The chromosomes were normal. Statistics on 57 similar cases indicated that this was the eldest of all such patients reported in Japan; since he had two children, he seems to have been fertile.

Key words: Hernia uteri inguinalis, Crossed ectopic testis

はじめに

Hernia uteri inguinalis は Müller 管の遺残による先天奇形と解釈されており，男性半陰陽のひとつに分類される．外観は鼠径ヘルニア状で，その内容が子宮であるもので奇形のなかでも，かなりまれなものに属する．

また交叉性睾丸転位も比較的まれな疾患であるが，身体他部の奇形をともないやすく，Hernia uteri inguinalis との合併も報告されている．われわれも，この2つの症状の合併した高年者の1例を経験したので報告する．

症例

患　者：70歳，男性

初　診：1983年10月1日

主　訴：排尿障害

家族歴：特記すべきことなし

既往歴：1942年と1944年に右鼠径ヘルニア根治術施行．1965年虫垂炎切除術施行．1966年気管支拡張症．1967年左膿胸にて胸郭形成術施行．

現病歴：1983年9月26日より排尿障害出現し，近医受診した．感冒といわれ投薬受けるも症状改善せず当科受診した．

入院時現症：胸腹部の視触診上，左膿胸にて胸郭形成術後の瘢痕以外異常所見なし．外陰部は発達良好．右陰嚢は手拳大に腫脹，圧痛なし，透光性なし，波動性なし，左陰嚢部に睾丸触知．

検査成績・〈尿検査〉黄色混濁，蛋白（±），糖（－），pH 6，比重1.013，沈渣，赤血球1～5/毎視野，

Fig. 1. 陰嚢部外観．左睾丸は右側陰嚢内容が大きいためほとんど触れられぬものと考えられた

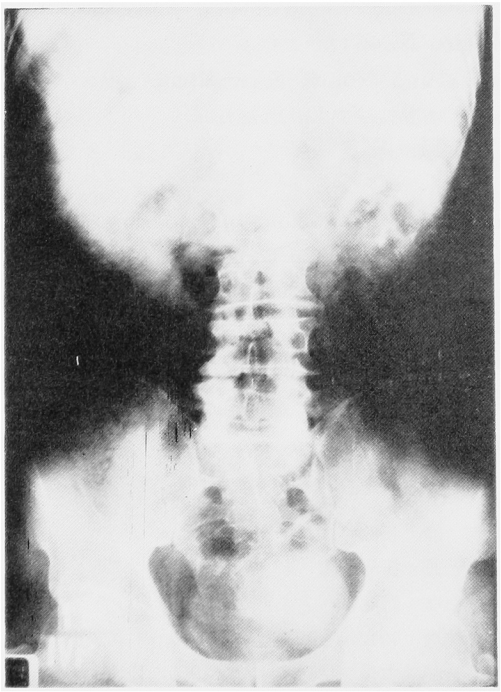

Fig. 2. IVP 15分像．右腎機能低下低下をみとめる

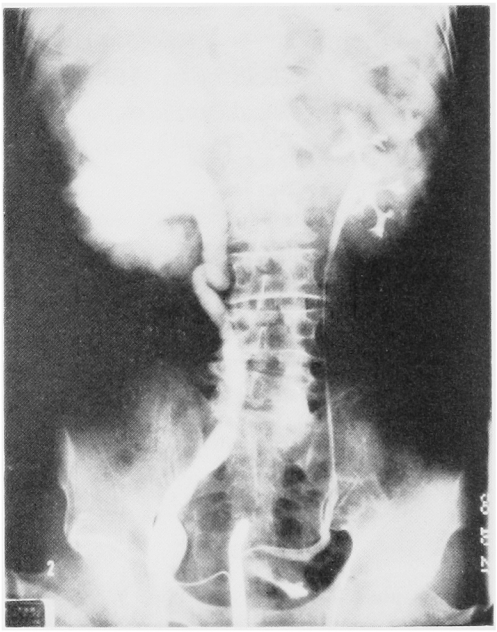

Fig. 3. 両側 RP．右尿管の偏位，狭窄と右水腎，水尿管をみとめる

白血球50～100/毎視野．

〈血液化学検査〉RBC: 489, WBC: 6,400, Hb: 14.4, Ht: 40, plate 16.6, T.P: 7.7, Alb: 4.3, GOT 8, GPT: 12, Al-P: 88, LDH: 167, BUN: 23, Creatinine: 1.1, Na: 145, K: 3.9, Cl: 104, 血沈 1時間値 74 mm, 2時間値 106 mm.

〈血清検査〉VDRL (−), TPHA (−), CRP 6+, HB 抗原 (−), HB 抗体 (−)

〈染色体検査〉46XY

胸部 X-P では左膿胸による胸郭形成術後の所見があり，IVP では，左腎は正常だが右腎は水腎症状で造影剤排出がわるいため，逆行性腎盂造影をおこない，高度の水腎，水尿管を認め，その原因は膀胱尿管移行部近くの尿管の通過障害と考えられた (Fig. 2, 3).

臨床診断：以上の所見から，右鼠径ヘルニアとそれがなんらかの形で尿管に影響した右水腎症と考えた．

Fig. 4.　術中所見．索状物に絹糸をかけて示す

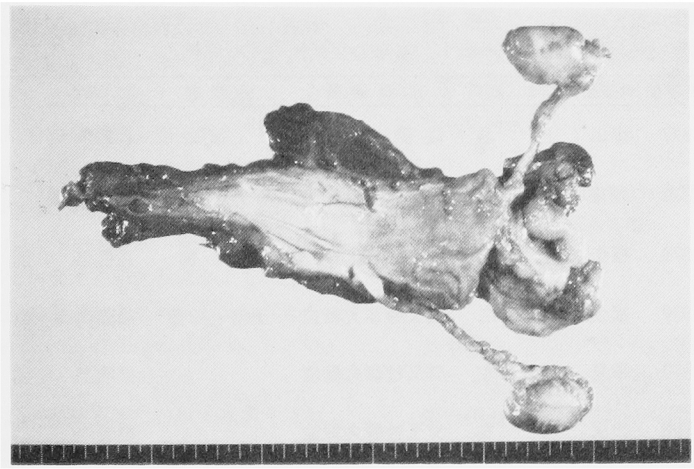

Fig. 5.　摘出物所見．両側睾丸と幼若子宮組織の管腔状組織を示す

ヘルニアの手術が，すでに2回おこなわれているため，尿管もきま込まれた癒着を疑った．また排尿障害については，右側からの膀胱外のものの圧迫が関係するものと考えた．パンエンドスコープ上，尿路閉塞の所見はなかった．ヘルニア根治と尿管剝離を予定して手術を施行した．

手術所見：下腹部正中切開で右鼠径管部に達し，陰嚢内の組織を脱転して固有鞘膜を切開すると，内容は睾丸2個と索状臓器であり後腹膜腔と交通をなくしていた（Fig. 4）．腸管はみられなかった．睾丸表面には嚢胞状のものが，左右とも数個認められた．さらに上方に剝離すると，索状物は膀胱の後方にむかい，管腔様になってつながっていた．膀胱を切開してみたが，この管腔状の組織と直接の交通はみとめられなかった．3度目の手術であることと70歳と高齢であること，および正常の睾丸でないことから，2個の睾丸と管腔組織を切除し手術を終了した．鼠径管の開大はなかった（Fig. 5）．摘出物は2個の睾丸，副睾丸，精管と管腔組織で，病理組織的検索により，この管腔組織は粘膜が腺管構造で平滑筋が認められ，幼若子宮と判定された（Fig. 6）．このため左交叉性睾丸転位とHernia uteri inguinalis という診断が確定した．睾丸は両側共萎縮して，Leydig cell prominant であり，のう胞をともなっていたが，副睾丸，精管は両側とも正常であり，精嚢も存在した．なお卵巣にあたる組織は発見されなかった．本例の水腎症の原因については，ヘルニア嚢周辺の癒着が2回にわたる手術のためにひどく残っており，これにより牽引されたものと思われた．尿管周辺をできるだけ剝離するにとどまった．

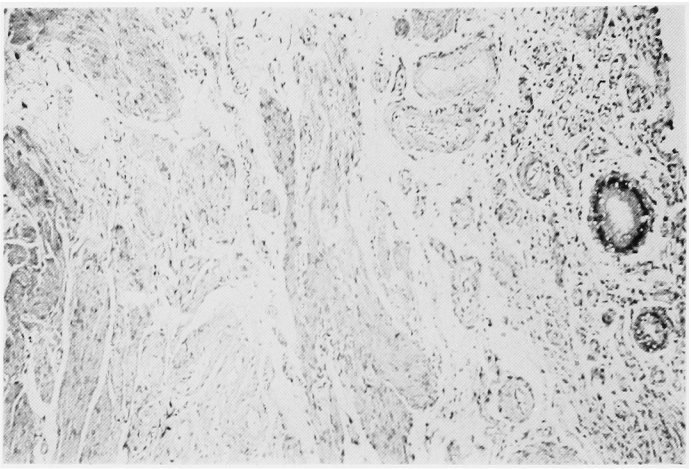

Fig. 6.　摘出物病理標本．管腔組織部は，粘膜は腺管構造で平滑筋層もあり幼若子宮と判定された

Table 1.　本邦の交叉性睾丸転位例

No.	報告年次	報告者	年齢	患側	術前診断	合併症	睾丸転位部	治療
48	1977	小山	5	右	陰嚢内欠如	膣	腹腔内	
49	1978	親松	27	左	交叉性睾丸転位	子宮・卵管	陰嚢内	Transseptal orchiopexy
50	1979	福士	2	左	両側停留睾丸	子宮	鼠径部	固定術
51	1979	福士	13	右	交叉性睾丸転位	子宮・卵管	陰嚢内	固定術
52	1980	勝見	22	左	交叉性睾丸転位		鼠径部	固定術
53	1980	神保	11	右	交叉性睾丸転位		陰嚢内	Transseptal orchiopexy
54	1981	小寺	37	左	睾丸腫瘍＋腹部停留睾丸	子宮 Seminoma	陰嚢内	摘出
55	1981	大滝	32	右	右陰嚢内欠如 左陰嚢内腫瘤	子宮	陰嚢内	摘出
56	1981	柳沢	25	右	交叉性睾丸転位 睾丸腫瘍	子宮 embryonal Ca, Seminoma	腹嚢内	摘出
57	1984	自験例	70	左	右鼠径ヘルニア	子宮	陰嚢内	摘出

考　　察

本邦での交叉性睾丸転位症の報告は，自験例を入れて57例である．ここには鈴木ら[1]がまとめた1977年までの報告に続くものとして48～57症例を一覧表に示す（Table 1）．

このなかで女性性器（子宮，卵管）などの遺残組織をともなっているものが少くない．すなわちこの奇形は，女性化現象または半陰陽のひとつのタイプとして現われてくるようであるが，卵巣を有したものの報告はみられない．

Cambell[10] によれば，睾丸転位症は以下の5型に分類される．

1）会陰部睾丸転位症

睾丸が鼠径管を出た後会陰部に転位したもの．

2）間質性睾丸転位症

鼠径管を出た後，外腹斜筋腱膜部に転位したものであり，腹部睾丸転位とも呼ばれる．

3）大腿部睾丸転位症

鼠径管を出た後，Scarpa 三角に転位したもの．

4）陰茎部睾丸転位症

鼠径管を出た後，陰茎根部に転位したものであり，恥骨部睾丸転位とも呼ばれる．

5）交叉性睾丸転位

本邦では前述の57例中，34例になんらかの女性臓器が見出されている．すなわち約60%には，女性臓器の遺残があり，それ以外の症例では記載不備もあって有無不詳のものが多い．子宮を有するものは32例，56%にあたる．

これら症例の発見時年齢分布は，若年時が多く，10歳以下18例，10歳代17例などで，51歳以上は2例にすぎず，本症例は本邦報告の最年長例である．

本症例は，外国でも少なく，Fourcoroy ら[11]は，文献上1982年までに7例と記しているが，これは調査不足で，1939年 Nilson[12] が35例を集計している．1951年の Young[13] の文献でさらに2例が追加されている．1907年 Arnolds[14] の記載が第1例のようで，本邦では，1912年，岩崎の報告が第1例である[15]．

患者についての記載をみると，右33例，左25例，不明1例で左右差があるとは思われない．

本邦の Hernia uteri inguinalis 報告例を集めてみても，32例のすべてか交叉性睾丸転位をともなっているものであり，既述の集計に含まれてしまうことによって，単独に Hernia uteri inguinalis のみという例はない．

このような先天奇形の発症原因についてはあきらかにされておらず，たんに Müller 管遺残が睾丸に対し，位置関係から下降を阻害するものであろうと言われている．

Nilson[12] によると，Hernia uteri inguinalis も3タイプにわけられる．

Type I：子宮と両側附属器がヘルニア内にある．

Type II：子宮と片方の附属器があり，他側は腹腔内にある．

Type III：双角子宮の一方と，それに属する附属器がヘルニア内，または陰嚢内にあり，他は腹腔内にある．

自験例は Type I に属するものであった．

睾丸組織については，本来睾丸の発育に影響のない奇形であるから，正常のはずである．

本症例はすでに子供が2人あり，組織学的には萎縮がみとめられていたが，それは年齢のためと長年の鼠径部への停留状態のためと考えている．

本症例の診断は，偶然発見されたもの，あるいはヘルニアとして手術中に発見されたものが多いようである．本例はヘルニアとして手術を開始したものであるが，術者の1人が同様な症例を一度経験していたので，嚢状部を開くと同時に Hernia uteri inguinalis と判断し，子宮様組織を追い求めておこなったものである．本邦例では，術前に12例について診断が確定している．

本症の治療は，一般には転位している睾丸を正常側へ持っていって固定し，子宮様のものは切除するのが普通であり，また若年者では当然そのようにすべきであるが自験例はすでに高年でもあり，睾丸腫瘍も否定できぬようなのう胞状の変化があったため切除をおこなった．文献上でも，やや古くは切除例が多く，1960年以後には整復例が多いようである．

妊孕性のあった例がすでに1例報告されており，自験例も2人の子供があったので小児では除睾より整復をおもに考えるべきものと思われる．

以上，左交叉性睾丸転位に Hernia uteri inguinalis をともなった1症例を報告した．本邦報告例の中で最高年者例である．

本症例については1984年2月16日第424回日本泌尿器科学会東京地方会において報告した．

文　献

1）鈴木孝治・田近栄司・山川義憲・松浦　一・津川龍三・和田知久：交叉性睾丸転位の1例　—本邦報告例の集計と考察—．金医大誌 **2**：176～183，1977

2）小山右人・高木健太郎・斉藤隆司：停留睾丸多発の家系にみられた交叉性睾丸転位の1例．日泌尿会誌 **68**：210，1977

3）親松常男・堀内誠三：家族的に起った子宮を伴なう交叉性睾丸転位症．日泌尿会誌 **69**：526，1978

4）福士泰夫・光川史郎・千葉隆一：女性性器の遺残を伴った交叉性睾丸転位の2例．西日泌尿 **41**：733～738，1979

5）勝見哲郎・田近栄司・菅田敏明・平野一則：交叉性睾丸転位症の1例．日泌尿会誌 **71**：302，1980

6）神保　進・小林幹男・熊坂文成・中井克幸・黒沢功・洞口龍夫・山中英寿：右交叉性睾丸転位症の1例．臨泌 **34**：473～476，1980

7）小寺重行・大石寺彦・木戸　晃・岡崎武二郎・柳沢宗利・吉田正林・大西哲郎・町田豊平：左交叉性睾丸転位に右睾丸腫瘍および子宮を伴った1例．泌尿紀要 **27**：529～535，1981

8) 大滝三千雄・宮城徹三郎・林 守源・松原藤継：Hernia uteri inguinalis の1例. 日泌尿会誌 **72**：944～945, 1981
9) 柳沢宗利・町田豊平・大石幸彦・木戸 晃・高坂哲・徳川博忘・近藤直弥・小寺重行：Hernia uteri inguinalis を合併し興味ある経過を示した睾丸腫瘍の1例. 泌尿紀要 **28**：793～799, 1981
10) Dajani AM: Transverse ectopia of the testis. Brit J Urol **41**: 80～82, 1969
11) Fourcoroy JL and Belman AB : Transverse testicular ectopia with persistent müllerian duct. Urology **19**: 536～538, 1982
12) Nilson O: Hernia uteri inguinalis bain Manne. Acta chir Scandinav **83**: 231～249, 1939
13) Young D : Hernia uteri inguinalis in the male. J Obst & Gynec **58**: 830～831, 1951
14) Arnolds Verin der Ärzte Düsseldorfs : pseudoherm aphrodrtismus masculinus internus. DMW **33**: 325, 1907
15) 岩崎衛二：睾丸転位の1奇形. 中外医事新報, **770**：545～548, 1912
16) Link KH: Zur Kenntnis der Lageanomaliea der mannlichen keimdrüsen, insbesondere der Dystopia testis transversa. Z Urol Chir **29**: 175～185, 1930
17) Melicow MM and Uson AC: A periodic Table of sexual Anomalies. J Urol **91**: 402～425, 1964
18) Sloan WR and Walsh PC : Familial persistent müllerian duct syndrome. J Urol **115**: 459～461, 1976

(1985年3月1日受付)