泌尿紀要31巻12号
1985年12月

最近1年間における上部尿路結石に対する経皮的破砕摘出治療の成績（経尿道的尿管操作を含む）

京都大学医学部泌尿器科学教室（主任：吉田　修教授）
川村寿一*・上田　真・野々村光生
西村一男・西尾恭規・飛田収一
大石賢二・東　義人**・岡田裕作
竹内秀雄・吉田　修

CHANGING MODALITY OF TREATMENT IN UPPER URINARY TRACT CALCULI. PERCUTANEOUS NEPHROLITHOTRIPSY AND TRANSURETHRO-URETERAL LITHOTRIPSY

Juichi KAWAMURA, Makoto UEDA, Mitsuo NONOMURA, Kazuo NISHIMURA, Yasunori NISHIO, Shuichi HIDA, Kenji OOISHI, Yoshihito HIGASHI, Yusaku OKADA, Hideo TAKEUCHI and Osamu YOSHIDA

From the Department of Urology, Faculty of Medicine, Kyoto University
(Director: Prof. O. Yoshida)

From March, 1984 to April, 1985, 70 cases of upper urinary tract calculi (73 renal units) were treated by percutaneous nephrolithotripsy or transurethro-ureteral lithotripsy, mainly utilizing ultrasonic lithotrite. While in the early period of treatment, two stage procedure of creation of nephrostomy tract and percutaneous nephrolithotripsy was performed for renal and upper or middle part of the ureteral calculi, one stage procedure, nephrostomy tract formation followed by ultrasonic nephrolithotripsy is commonly used in recent cases. During this period, conventional stone surgery was seen in 6 cases of pyelolithotomy and 2 of ureterolithotomy, while 52 cases of stone surgery were performed during the earlier period (from January, 1983 to February, 1984).

Renal and upper or middle part of ureteral calculi were successfully removed in 49 out of 58 cases (84.5%). Most of the patients required 1 or 2 trials of percutaneous nephrolithotripsy. Middle or lower part of ureteral calculi were removed in transurethro-ureteral approach in 11 of the 12 cases. Hematuria and fever were most common complications after treatment and 3 patients required blood transfusion after 3 or 4 sessions of nephrolithotripsy.

Percutaneous nephrolithotripsy and transurethro-ureteral lithotripsy are now widely used for treatment of upper urinary tract calculi, replacing the conventional surgical treatment. Moreover, very recently, extracorporeal shock wave lithotripsy is available in Japan. To the patients with renal calculi indicative of this treatment, both percutaneous nephrolithotripsy and extracorporeal shock wave lithotripsy are introduced and either way of treatment can be chosen by the patient himself.

Key words: Upper urinary tract calculi, Percutaneous nephrolithotripsy, Transurethro-ureteral lithotripsy

*現：三重大学医学部泌尿器科
**現：医仁会武田病院泌尿器科

さきにわれわれは，経皮的超音波腎結石破砕の経験を発表[1]したが，1984年3月より上部尿路結石に対して経皮的到達法による破砕摘出治療に積極的に取り組み約1年を経過したので，その治療成績と問題点を，同期間におこなった経尿道的尿管操作による尿管結石摘出の経験とあわせて報告する．

対象ならびに方法

1984年3月から1985年4月までの14カ月間に，腎瘻をつうじて経皮的に結石の超音波破砕あるいは摘出(percutaneous nephrolithotripsy，以下 PNL と略す）をおこなったのは，58例，61腎で，男/女，45/13，年齢16～70歳（平均44歳）．以前に同側の結石手術を受けた既往のある症例は16例（27.6%），特別な上部尿路状態として，単腎2，回腸導管尿管結石1，馬蹄腎結石1であった．上部尿路結石の分布，形状は Table 1 に掲げるごとく，単一，複数，サンゴ状結石，中部尿管レベルまでの尿管結石など従来の結石手術の対象となった症例が含まれている．いっぽう経尿道的に尿管内より尿管鏡を操作して，超音波破砕あるいは結石摘出（Ureterorenoscopy，以下 URS と略す）をおこなったのは12例で，男/女，5/7，年齢31～70歳（平均46歳）．以前に同側尿管結石の手術を受けた症例はなく，単腎が2例，腎瘻の造設してあるのが4例含まれている．結石部位は中部尿管6，下部尿管6である．

PNL の手技の原則はすでに述べたが[1]，最近は one stage で，腎杯穿刺，腎瘻拡張，硬性腎盂鏡挿入，結石破砕，摘出をおこなうことが多い．手技的には腎杯穿刺時，22 G 針に挿入できる細いガイドワイヤー（クックガイドワイヤーS, Cook Urol.）を使用し，これにかぶせて 18 G 針を改めて挿入し，以下の腎瘻拡張操作に移っている．また，ガイドワイヤーを1本余分に "safety guide" として挿入して，腎瘻拡張以下の操作が安全におこなえる．その他，この拡張器にもいろいろ改良されたものがある．たとえば，金属拡張器を使わなくてもテフロン製の最大 30 F までの拡張器セット（Amplatz）を使用できる．これには 24, 26, 28, 30 F の外套（シース）が付属しており，腎瘻壁の圧迫止血，安定化に役立ち，軟性鏡も one stage 手技で安全に操作できる．

URS の手技は次のとおりである．通常，硬膜外麻酔下で砕石位にて膀胱鏡をおこない，患側の尿管口をよく確認して，尿管口の拡張を先端のみラグビーボール状（9, 10.5, 12, 13.5, 15 F サイズ）になった Storz 尿管ブジーを用いておこなう（Fig. 1）．このさいガイドワイヤーが結石のそばをすりぬけて上行すれば，これをステントにしてポリエチレン製の尿管拡張ブジー（6, 8, 9, 10, 11, 12, 14, 16, 18 Fr, Cook Urological）を用いておこなってもよい．尿管鏡は 11 F の Uretero-renoscope（Storz あるいは Wolf）を用い，直視下に結石部へ到達する．視野をよくするため，潅

Table 1. Location and distribution of calculi targeted.

RENAL PELVIS	9
RENAL PELVIS & CALIX	7
RENAL CALIX　SINGLE	6
MULTIPLE	5
RENAL CALIX & URETERO-PELVIC JUNCTION	1
RENAL CALIX & URETER	1
URETERO-PELVIC JUNCTION	3
UPPER THIRD URETER	15
MIDDLE THIRD URETER	3
BRANCHED CALCULI	3
STAGHORN CALCULI	7

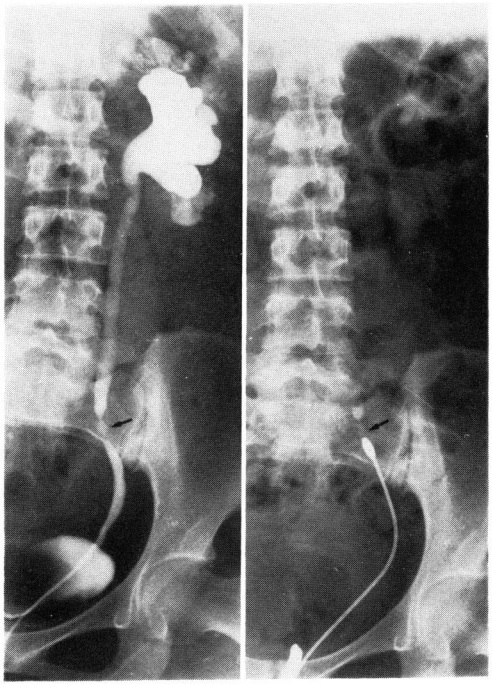

Fig. 1. Preparation for ureterorenoscopy. Ureteral catheterization (left) and bouginage of ureteral orifice (right). Arrows indicate left ureteral stone.

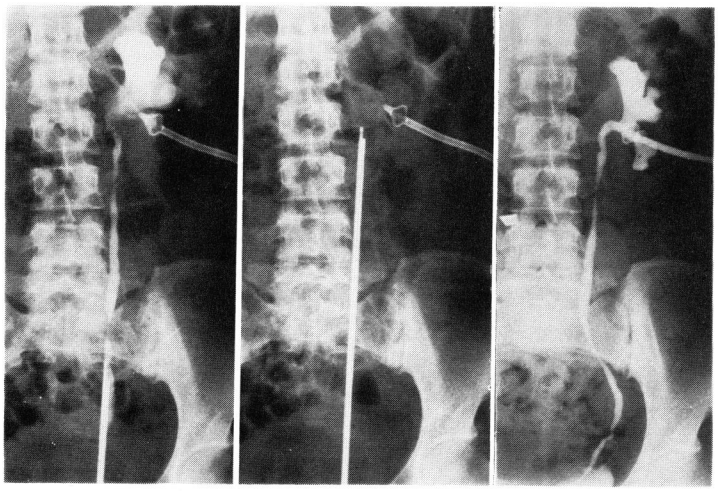

Fig. 2. Sonotrite through ureterorenoscope applied to the ureteral stone in the ileosacral joint (left), ureterorenoscope advanced to the pelvis (middle) and fistelogram via Malecot nephrostomy tube (right).

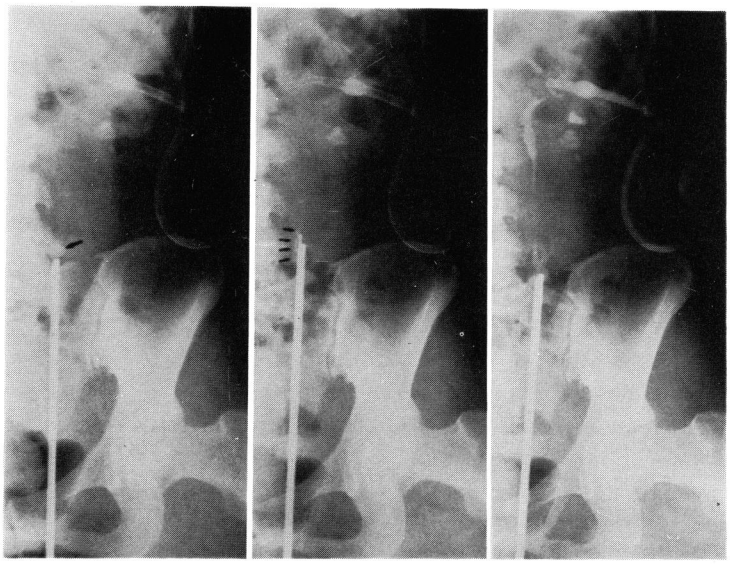

Fig. 3. Arrow indicates left ureteral stone adjacent to ureterorenoscope (left). Arrows indicate stones fragmented by ultrasonic lithotripsy (middle). No residual ureteral stone on nephrofistelography (right). Renal stones were separately extracted by ultrasonic nephrolithotripsy.

流液（生理的食塩水）の圧を少し高めて注入することもある．女性の場合 Fig. 2 のごとく腎盂まで尿管鏡を上行させることができるが，男性の場合，骨盤腔内での操作に終わる．直視下に結石に超音波発信棒をあてて破砕吸引するが，小結石片は鉗子で摘出することもある（Fig. 3）．また，小結石片は上方へ逃げやすく，あらかじめ 4 F の尿管バルーンカテーテルを結石より上方へ挿入できたり，ドルミアバスケットにて結石を把持できればこれらの操作が完全におこなえる．下部尿管結石でも大きいと経尿道尿管操作が困難なことが多く，腎瘻を造設して antegrade に PNL を併用することもある（Fig. 4）．

成　　績

1．PNL

結石除去手段の内容は Table 2 のごとく，腎ある

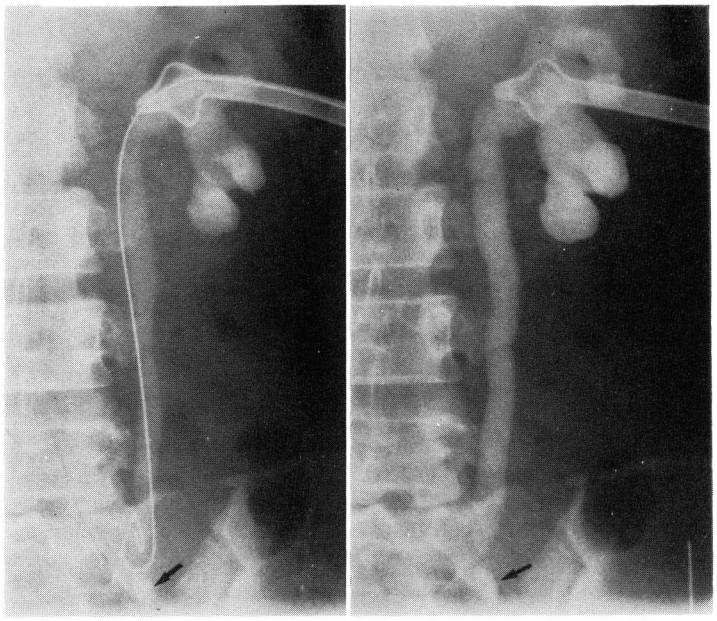

Fig. 4. Extraction of left ureteral stone (arrow) by antegrade approach through nephrostomy tract created in the left middle calyx.

Table 2. Combined modality of stone removal

★ RIGID NEPHROSCOPE/ULTRASONIC LITHOTRIPSY	30
★ RIGID NEPHROSCOPE/ULTRASONIC LITHOTRIPSY/FLEXIBLE NEPHROSCOPE/BASKET/FORCEPS	11
★ RIGID NEPHROSCOPE/ULTRASONIC LITHOTRIPSY/BASKET/FORCEPS	11
★ FLEXIBLE NEPHROSCOPE/BASKET/FORCEPS	6
★ RIGID NEPHROSCOPE/ULTRASONIC LITHOTRIPSY/FLEXIBLE NEPHROSCOPE/BASKET/FORCEPS/ELECTROHYDRAULIC LITHOTRIPSY	2
★ FLEXIBLE NEPHROSCOPE/BASKET/FORCEPS/ELECTROHYDRAULIC LITHOTRIPSY	1
★ RIGID NEPHROSCOPE/BASKET/FORCEPS	0

いは尿管結石61症例のうち30例には硬性鏡による超音波破砕を，22例にはこれに各種結石鉗子やバスケット，軟性鏡を併用して結石除去をおこなった．軟性鏡を中心として用いた除去を7例におこなった．電気水圧波による結石破砕（Electro-hydraulic lithotripsy）を3例に併用した．なお，硬性鏡とバスケット，結石鉗子の組合せはなかった．

One stage にしろ，two stages にしろ，結石除去のため，何回 PNL を施行したかを，Fig. 5 に示した．大部分の症例で1回（57.9%）ないし2回（21.1%）の PNL で目的が達せられている．1例 one stage で6回 PNL を反復した（後出）．

Table 3 は結石の形状，数，部位別に PNL の施行回数をまとめたものである．サンゴ状結石や複数結石では施行回数が増加する傾向が示された．単一腎結石では1～2回で終わっている．

58症例の PNL の成績を Table 4 にまとめた．49症例（84.5%）に臨床的に結石除去が成功裡に完了した．PNL 後残石の自排ないし URS を併用した16例を含めて45例が残石なく退院した．4例には残石を認めるが腎杯憩室内の小結石で，残しても支障がないと判断された．PNL による結石除去が完遂できなかった症例は9例（15.5%）にみられた．従来の結石手術に移行した4例中の3例はいずれも初期の症例で，PNL 中腎盂からの造影剤の溢流がみられ，引きつづいて開腹したが，今から考えると後日 PNL が反復

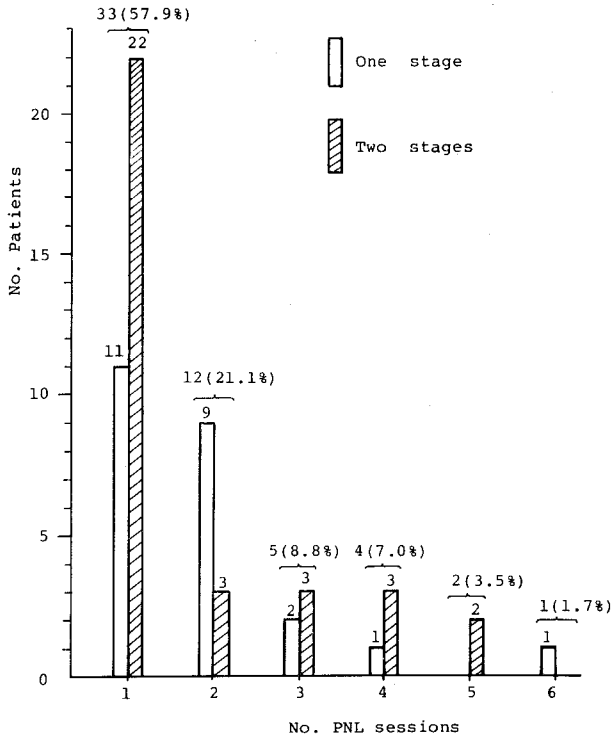

Fig. 5. Distribution of number of percutaneous nephrolithotripsy sessions. In almost 80% of patients stones were removed in one or two trials of percutaneous nephrolithotripsy.

Table 3. Distribution of calculi vs. number of percutaneous nephrolithotripsy sessions

DISTRIBUTION OF CALCULI	NO. "PNL" SESSIONS (MEAN)
STAGHORN (N=4)	3 - 6 (4.25)
MULTIPLE (N=14)	1 - 5 (2.64)
(PELVIS AND/OR CALIX)	
PELVIS (SINGLE)(N=6)	1 - 2 (1.17)
CALIX (SINGLE) (N=6)	1 - 2 (1.17)
URETER (INCLUDING #UPJ)(N=20)	1 - 4 (1.25)
PELVIS OR CALIX/URETER (N=3)	1 - 2 (1.33)

#: URETERO-PELVIC JUNCTION

できたと反省している．1例は両腎チスチン結石例で学業の関係で退院を急いだので1週間隔にて右尿管，左腎盂切石術を施行した．残石のある4例中2例はいずれも腎杯壁にこびりついた結石片の残存を認めたもので，それぞれ仕事や家事の都合でPNLをそれ以上繰り返すことができず退院した．他の2例は腎不全

Table 4. Clinical results of percutaneous nephrolithotripsy

SUCCESSFUL REMOVAL (49/58 = 84.5%)	
COMPLETE REMOVAL	29
COMPLETE REMOVAL FOLLOWED BY SPONTANEOUS DISCHARGE AND/OR URETERO-RENOSCOPY	16
TARGETED CALCULI REMOVED	4
INCOMPLETE REMOVAL (9/58 = 15.5%)	
SURGICAL LITHOTOMY PERFORMED	4
RETAINED CALICEAL FRAGMENT	4
NO EFFECTIVE ULTRASONIC LITHOTRIPSY	1

Table 5. Complications of percutaneous nephrolithotripsy

COMPLICATIONS			
HEMATURIA	(-)	5	
	(±)	6	
	(+)	34	
	(++)	9	
FEVER	- 37°C	6	
	37 - 38°C	31	
	38 - 39°C	9	
	39°C -	8	
EXTRAVASATED STONE		5	
BLOOD TRANSFUSION		3	
INTRAPERITONEAL CONTRAST MEDIUM		1	
URETERO-PELVIC JUNCTION STENOSIS		1	
HEMATOCRIT	PRE:	41.4 ± 4.8 %	(P<0.001)
	POST:	35.8 ± 5.6 %	

と心不全が悪化したため，それ以上 PNL を遂行できなかった．1例に超音波破砕が困難であった（他院にて腎盂切石術を受けた）．

PNL による主たる合併症を Table 5 にまとめた．中等度の血尿，発熱が約半数にみられているが，1～2日で肉眼的血尿は消失することが多かった．尿路外（後腹膜腔）への小結石片の逸脱が5例，腹腔内への造影剤の溢流が1例（2回の結石手術の既往あり），腎盂尿管移行部の粘膜損傷による狭窄が1例，輸血を要したものが3例に認められた．Ht 値は全例で少し（有意に）低下した．

PNL 前後での腎瘻バルーンカテーテルの留置期間（± SD）は1ルート（n=49）で平均20.7±16.5日（3～76日）で，このうち，one stage では平均17.9±16.1日（3～60日）であった．2ルートからの腎瘻を設置した症例（n=5）中，短期の方は 26.0±12.3日（7～41日），長期の方は67.2±19.9日（43～89日）であった．

除去結石のうち46個について成分分析がおこなえた（Table 6）．カルシウム含有結石が70%を占め，感染

Table 6. Analysis of stones removed by percutaneous nephrolithotripsy

CA-OX >98%	9 (19.5%)
CA-OX > CA-PHOS	19 (41.3%)
CA-PHOS > CA-OX	5 (10.8%)
STRUVITE	4 (8.7%)
CA-PHOS >98%	3 (6.5%)
URIC ACID	3 (6.5%)
BRUSHITE	1 (2.2%)
CA-PHOS > CA-CARBONATE	1 (2.2%)
CA-OX > URIC ACID	1 (2.2%)

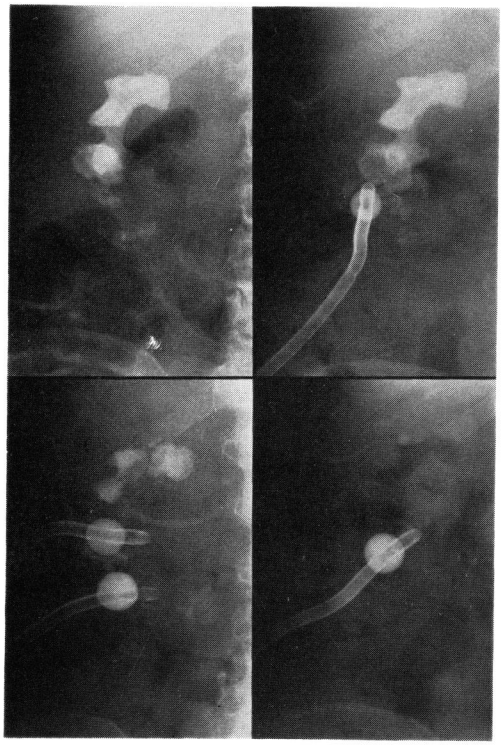

Fig. 6. Clinical course of percutaneous nephrolithotripsy in right recurrent staghorn calculi. KUB before treatment (upper left). Percutaneous nephrolithotripsy was started in the stones in the lower calix (upper right). Another nephrostomy tract was created in the middle calix for approaching the upper calix stones (lower left). Stones were extracted and the nephrostomy tract in the middle calyx was removed (lower right).

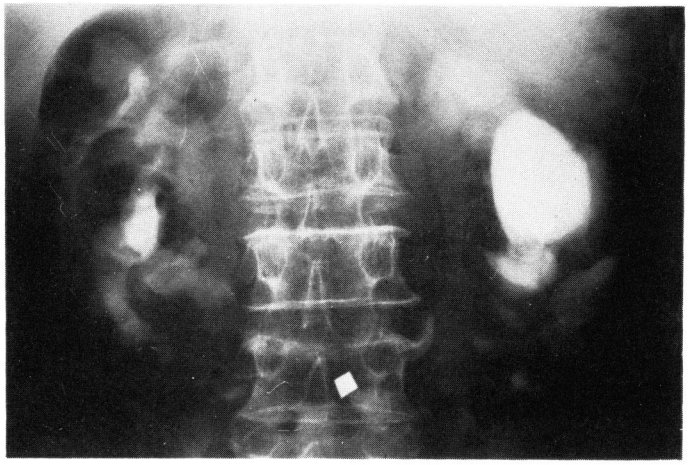

Fig. 7. Left renal stones in the horseshoe kidney. Right hydronephrosis due to the previous ureterolithotomy still existed.

結石が15%を占め，ほぼ一般的な結石成分の分布であったといえる．

PNL を頻回に施行した2例のレ線を供覧する．Fig. 6 は55歳女の右サンゴ状結石症例の PNL の経過レ線である．今までに同側の腎盂切石術と腎切石術を受けている．下腎杯からのルート（右上）では上腎杯の結石への到達がむずかしいため，中腎杯に2本目のルートを作って（左下），4回の PNL で結石が除去できた（右下）．Fig. 7 は66歳男の馬蹄腎にみられた左腎結石例で，右尿管切石術を7年前に受けている．Fig. 8 の左上は第1回目の PNL で結石本体の一部がこわれたところ，右上は第2，3回目の PNL で本体が小結石片に破砕されたところ，左下は第4，5回目の PNL でほぼ結石が除去され，右下は第6回目の PNL 終了時のものである．上腎杯と下腎杯の一部に結石片の残存を認めるも，硬性鏡，軟性鏡と

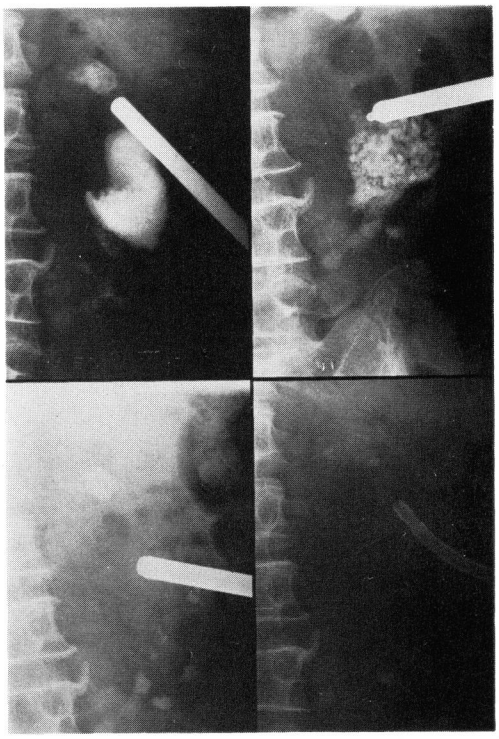

Fig. 8. Clinical course of percutaneous nephrolithotripsy in the case of left renal calculi in horseshoe kidney. Upper left half of the main body of the renal stone was destructed and suctioned by ultrasonic lithotrite in the first session (upper left). Main part of the stone was fragmented in the second session (upper right). Most of the fragmented stones was removed in the 3rd and 4th session (lower left). Small residual fragments in the upper and lower calix could not be reached though the nephrostomy tract (lower right).



Fig. 9. Extracted stones by stone forceps (right) and ultrasonically destructed and suctioned stones (left).

もに到達できず，当初の目的は達せられたのでこれで終了した．Fig. 9 は破砕，摘出された結石片で，左は超音波破砕，吸引された部分，右は結石鉗子にて摘出された部分である．

2．URS

URS による結石除去は12例中 7 例では尿管ロブジー，尿管鏡挿入，ついで鉗子あるいはバスケットにて摘出をおこない，5 例では同操作に超音波破砕を加えておこなった．12例中11例で結石除去ができたが，1 例は婦人科悪性腫瘍のため不充分な破砕で転科した．

合併症として，血尿と発熱がみられたが，PNL のそれらに比して軽微であった．単腎の 1 例で URS 後一過性の無尿を認めたが，保存的治療にて 8 時間後に利尿をみた．

結石分析のできた 7 例の結石は，5 例では蓚酸カルシウム，1 例ではリン酸カルシウム＋炭酸カルシウ

Table 7. Number of surgeries for upper urinary tract stones. Comparison of two different periods.

	JANUARY, 1983 - FEBRUARY, 1984	MARCH, 1984 - APRIL, 1985
PYELOLITHOTOMY	16	6#
NEPHROLITHOTOMY	8	0
NEPHRECTOMY	5	0
PARTIAL NEPHRECTOMY	2	0
URETEROLITHOTOMY	21	2
TOTAL	52	8

#: ONE CASE COMBINED WITH NEPHROTOMY

ム，1例ではチスチンから成っていた．

考　　察

当教室において1984年3月より Storz と Wolf の2台の硬性鏡ならびに超音波破砕器を使って経皮的アプローチによる上部尿路結石治療を開始したが，その結果，従来の結石手術件数が激変した．Table 7 に掲げるごとく，1984年3月から1985年4月までの結石手術は腎盂切石術6件，尿管切石術2件で，1983年2月以前にさかのぼった同期間の手術件数，内容に比べて，著明に治療方式が変ったことに驚かされる．当初はあらかじめ尿路変更路としての腎瘻にともなう複数性感染結石を手はじめにおこなったこともあって完全摘出がむずかしかったが，単一結石を扱うにつれ，腎瘻造設と超音波破砕の手技をタイミングよく習得できるようになった．そして最近の6カ月では結石の完全摘出の成績は90%以上になってきている．

PNL の手技的な向上としては，腎杯穿刺，腎瘻拡張の過程における各種器具の改良，工夫にみられる．結石除去方法としては，われわれは超音波破砕をおもに用いたが，単に結石を鉗子でこわし，摘出する方法よりは安全である．微小発破法は誠にユニークな方法であるが，結石破片を飛散させ，残石の頻度を増すことを考えると試みようとは思わない．ただ歯科用の電気ドリルを用いる方法は容積の大きい腎盂結石に対して最初のとっかかりをつけるためには用いてよい方法との印象を受けた．電気水圧式破砕プローベは軟性鏡に装着できる魅力があるが，飛散した結石片がよく尿路外へ出たり，内視鏡のレンズ系を破壊することがよくあるので，さらに工夫，改良の余地があると思われた．レーザー光線はまだ用いた経験がない．

中部尿管以下の結石に対しておこなう URS は体外衝撃波結石破砕法（ESWL）が導入された今日，今後尿管結石治療の主流になるものと思われる．尿管鏡に装着できるソノトロードは細いため，結石破砕・吸引を完全におこなうことはむずかしいが，鉗子，バスケットで摘出したり，自排可能な小結石片（塊）にくだくことに意味がある．そのうえ，他の結石摘出のバルーン・バスケット（バルーン拡張式，Rutner ヘリカルあるいは Davis ループ，尿管結石エクストラクター，Cook Urol.）を駆使すれば，さらに完全を期することができよう．尿管結石に対する電気水圧破砕の応用が最近報告[2]されているが，超音波よりその力が強いので再検討が必要かもしれない．また，下部尿管結石といえども腎瘻を介して antegrade に把持摘出するほうが容易な場合もあり，下方より結石を腎盂内へ押し戻して PNL を施行する工夫[3]も必要かと思われる．

PNL, URS の合併症としては，腎摘出になる症例や動静脈瘻の発生は経験していない．一過性の血尿や中等度の発熱の頻度が比較的高かったといえる．活動性の尿路感染症は PNL 施行前に治療するが，一次性にしろ，二次性にしろ感染結石の破砕の場合，PNL 中に抗生物質の全身性あるいは潅流液中への投与を考慮すべきかもしれない．PNL にともなう腎障害については，まず影響はみられないとの報告[4~6]もあるが，自験例では腎瘻バルーン抜去後，2カ月までの早期の観察で少数例ではあるが，腎瘻造設跡に実質障害を示唆する所見を腎シンチグラム上で得ているので，さらに経過観察が必要であろう．前回の報告[1]では輸血を要した症例はなかったが，PNL の施行回数が増した複雑結石症の3例で必要とした．その他，最近の報

告[7]にみられる合併症として大腸穿孔がある．とりわけ，結石手術の既往のある症例では，あらかじめ CT をとって腹膜の飜転部をよく確認して腎杯穿刺をする必要があると思われる．

さて1985年6月末日現在，ESWL は本邦で4施設においておこなわれている．この数年西ドイツにおける腎結石治療法の状況を見聞きするにつれ，本邦でも従来の手術法に代って ESWL，PNL が主流を占めてくるものと思われる．本稿で述べたように，腎結石に対しては PNL だけでも十分に安全に治療がおこなえるのではあるが，ESWL と PNL の両治療法を知っているものにとっては少なくとも医学的適応からは ESWL が PNL にまさっているといわざるをえない．複雑性サンゴ状結石には PNL を併用して ESWL をおこなうことができる．しかし，ESWL のできない場合，あるいはおこないにくい場合—体重 130 kg 以下，身長 120 cm 以下，出血性素因の存在，あるいは尿管の閉塞病変，レ線陰性結石—もあることは銘記しておくべきであろう．

現在，ESWL の適応として，その施設へ紹介しても，主として経済的負担の理由から PNL を希望して戻ってくる症例もあって，当分は ESWL, PNL を平行しておこなう方針であるが，患者にはこの両方の治療法のあることをよく説明し，患者側での治療法の選択にゆだねるのがよいと思われる．

結　　語

1984年3月～1985年4月までに主として超音波破砕により経皮的に治療した上部尿路結石の70例（73腎単位）の成績を述べた．

当初は腎瘻造設と結石破砕・摘出を2期に分けておこなっていたが，最近は1期的に両操作をおこなうことが多く，大部分の症例で1～2回の試行で結石除去ができた．腎瘻を介して58例中49例（84.5%）に，経尿道的尿管操作により12例中11例に結石除去に成功した．合併症として血尿と発熱がおもなもので，3例に輸血を必要とした．

同期間の上部尿路結石に対する手術は8件（腎盂切石術6，尿管切石術2）で，1984年2月より前にさかのぼった14カ月間の52手術件数に比べて著明に減少した．

経皮的超音波結石破砕法（PNL）は経尿道的尿管操作法（URS）とともに従来の手術法に代る上部尿路結石治療法として有用であることが判明した．また非侵襲的な体外衝撃波による結石破砕法（Extracorporeal shock wave lithotripsy, ESWL）もおこなわれるようになり，この ESWL の適応となる腎結石症例に対しては ESWL と PNL の両治療法のあることを説明し，患者側にその選択をゆだねるべきであると思われる．

本論文の要旨は第111回日本泌尿器科学会関西地方会（1985年6月1日，和歌山市）において口演された．

文　　献

1) 川村寿一・東　義人・西村昌則・木原裕次・田中寛郷・武縄　淳・野々村光生・大石賢二・飛田収一・吉田　修：経皮的超音波破砕による腎結石の治療経験．泌尿紀要 **31**：921～929, 1985
2) Green DF and Lytton B: Early experience with direct vision electrohydraulic lithotripsy of ureteral calculi. J Urol **133**: 767～770, 1985
3) Bash WH, Brannen GE, Levis GD and Burnett LL: Upper ureteral calculi: Extraction via percutaneous nephrostomy. Am J Roentgenol **144**: 795～799, 1985
4) Alken P: Percutaneous ultrasonic destruction of renal calculi. Urol Clin North Am **9**: 145～151, 1982
5) Mayo ME, Krieger JN and Rudd TG: Effect of percutaneous nephrostolithotomy on renal function. J Urol **133**: 167～169, 1984
6) Marberger M, Stackel W, Hruby JW and Kroiss A: Late sequelae of ultrasonic lithotripsy of renal calculi. J Urol **133**: 170～173, 1985
7) LeRoy AJ, Williams HJJr, Bender CE, Segura JW, Patterson DE and Benson RC: Colon perforation following percutaneous nephrostomy and renal calculi removal. Radiol **155**: 83～85, 1985

（1985年7月15日迅速掲載受付）