泌尿紀要33巻4号
1987年4月

腎細胞癌の治療

第3報：インターフェロン療法

群馬大学医学部泌尿器科学教室（主任：山中英寿教授）
小林　幹男・今井　強一・喜連　秀夫・中井　克幸
猿木　和久・梅山　知一・伊藤　善一・山中　英寿

富岡厚生病院泌尿器科（部長：牧野武雄）
牧野　武雄・町田　昌巳・竹沢　豊・柴山勝太郎

伊勢崎市民病院（部長：栗原　寛）
栗原　寛・深堀能立

THERAPY OF RENAL CELL CARCINOMA

3. INTERFERON THERAPY

Mikio KOBAYASHI, Kyoichi IMAI, Hideo KIREN, Katsuyuki NAKAI,
Kazuhisa SARUKI, Tomokazu UMEYAMA,
Yoshikazu ITO and Hidetoshi YAMANAKA
From the Department of Urology, Gunma University School of Medicine
(Director: Prof. H. Yamanaka)

Takeo MAKINO, Masami MACHIDA,
Yutaka TAKEZAWA and Katsutaro SHIBAYAMA
From Tomioka Kosei Hospital
(Chief: Dr. T. Makino)

Hiroshi KURIHARA and Yoshitatsu FUKABORI
From Isesaki Municipal Hospital
(Chief: Dr. H. Kurihara)

Human lymphoblastoid interferon (HLBI-α) or recombinant human leukocyte interferon (HLIF-α) was administered to ten patients suffering from renal cell carcinoma at a daily dose of 5×10^6 units. The efficacy of interferon was assessed in nine patients who had received HLBI-α or HLIF-α for more than eight weeks. One patient (11%) demonstrated complete response (CR), three patients (33%) showed no change and five patients (56%) continued to have progressive disease. CR was obtained after 30 weeks under HLBI-α and FT-207 combination therapy. The main side effects were fever, anorexia, general fatigue and hematologic toxicities. Cessation of interferon therapy due to side effects was necessary in three patients. In conclusion interferon is one of the most valuable agents in the treatment of renal cell carcinoma.

Key words: Renal cell carcinoma, Interferon

緒　言

腎細胞癌は泌尿器悪性腫瘍のうち膀胱癌・前立腺癌に次いで頻度の高い疾患であるが，その治療成績は不十分で，特に進行腎細胞癌の予後は極めて不良である[1]．その理由として完治を期待できる唯一の治療手段は手術療法であるが，診断時すでに進行癌で手術不能例が多いこと，また従来の化学療法，放射線療法，ホルモン療法および免疫療法などのいずれも有効率は低く完全治療効果は悲観的であることが指摘されている[2,3]．そこで腎細胞癌に対する有効な薬剤の開発が期待されていたが，最近インターフェロン（以下 IFN と略す）の各種悪性腫瘍に対する抗腫瘍効果が認められるようになり，腎細胞癌に対しても有効であることが判明した[4]．

著者も進行腎細胞癌に対して主にヒトリンパ芽球より産生されたα型 IFN（以下HLBI-α と略す）と一部，ヒト白血球より産生された遺伝子組み換え型でα型 IFN（以下 recombinant HLIF-α と略す）を2例に投与した．

投与方法は第1週目に1回投与量500万単位を週2回筋肉内投与，第2週目は500万単位を週3回，さらに3週以後は500万単位を連日投与にて最低8週まで継続することを原則とした．

効果判定は厚生省，小山・斉藤班による癌化学療法の臨床効果判定基準に従い，判定時期は初回投与より8週後に行ない，以後4週ごとに判定した．PS は Karnofsky の判定基準に従った．

結　果

評価可能であった症例は10例のうち9例である．抗腫瘍効果における8週以後の判定では HLBI-α を投与した7例のうち，CR 1例，NC 1例，PD 5例であり，また recombinant HLIF-α 投与の2例はともに NC であった．

したがって IFN 療法全体の評価としては CR 1例（11%），NC 3例（33%），PD 5例（56%）という成績を得た（Table 1）．

CR を示した症例（症例1）は両側多発性肺転移で4週後の効果判定では PR となり，以後転移巣は漸次縮小した．8週終了後より，FT-207 600 mg 連日併用を開始，30週後には CR となった．

NC を示した症例は3例（症例7，9，10）で，症例9および10に recombinant HLIF-αを使用した．

症例7は初診時，肺および骨（脊髄への浸潤を伴う）に転移を有していたが，根治的腎摘除術を施行した．IFN 開始後12週にて発熱，全身倦怠感および食欲不振などの副作用増強のため投与中止となった．その後，肺転移巣の増大は認められなかったが骨転移（頸髄浸潤の増大を含む）増悪のため呼吸不全を起こし死亡した．

症例9は根治的腎摘除術後3カ月で肺転移巣が出現，IFN 投与後12週まで転移巣の増大もなく経過していたが，発熱，食欲不振などの副作用のため投与を中止した．その後，肺転移巣の増大および新たに骨転移が出現した．

症例10は肺転移巣および下大静脈腫瘍塞栓を認め，

Table 1. The characteristics of patients treated with alpha interferon

Case	Sex	Age	PS	DFI (mos)	Histopathology Grading	Nephrectomy	Prior treatment	Metastases	Total Dose ($\times 10^3$ I U)	Duration of therapy(wks)	Tumor response 8	12	16(wks)	Prognosis (mos)
1 Y・D	M	54	1	48	Clear cell G II	Yes	MMC.FT CMA	Lung	500×90 300×40	33	PR	PR	PR CR(30)	Alive(9)
2 Y・N	M	62	3	15	Clear cell G II	Yes	ACNU.VBL CMA	Lung	500×58	10	PD	increased hydrothorax		Dead(2)
3 N・U	F	72	0	7	Clear cell G II	Yes	ACNU.VBL CMA	Lung	500×42	8	PD	increased lung metastases and new lesions		Dead(3)
4 S・A	F	55	4	81	Clear cell G II	Yes	5FU.ADM	Lung	500×2	1	——			Dead(0)
5 S・H	F	51	0	12	Clear cell G II	Yes	ACNU.VBL CMA	Lung	500×64	12	PD	PD increased lung metastases		Dead(6)
6 T・M	M	61	2	0	Clear cell G II	Yes	ACNU.VBL CMA	Lung.Bone	500×45	9	PD	increased lung metastases and new lesions		Dead(12)
7 Y・O	M	73	3	0	Clear cell G II	Yes	SMANCS/Lipiodol (Prior nephrectomy) Radiation	Lung.Bone Spinal cord	500×67	12	NC	Progressive spinal cord metastases		Dead(7)
8 S・N	M	41	0	0	Clear cell G II	Yes	SMANCS/Lipiodol (Prior nephrectomy)	Lung.Liver	500×64	10	PD	Progressive. increased metastases and new lesions		Alive(10)
9 I・I	M	72	1	2	Clear cell G II	Yes	CMA	Lung	500×64	12	NC	NC increased lung metastases Bone metastases		Alive(8)
10 A・M	M	68	0	0	Clear cell G II	Yes	CMA	Lung Venous thrombus	500×57	25	NC	NC	NC NC(25)	Alive(5)

PS:performance status DFI:disease free interval CMA:chlormadinone acetate ADM:adriamycin FT:futraful CR:complete response
PR:primary response MMC:mitomycin C VBL:vinblastine ACNU:nimustine hydrochloride SMANCS:stylene maleic acid neocarzinostatin
NC:no change PD:progressive disease

根治的腎摘除術に加え腫瘍塞栓除去術を試みたが，塞栓除去不能であった．しかし，IFN開始後25週にいたるまで肺転移および腫瘍塞栓増大を認めていない．

副作用であるが，投与開始後数日間は38℃台の発熱がほぼ必発であった．3～4日で解熱するものもあれば1カ月以上続継するものもあった．また，悪感，食欲不振および全身倦怠感を訴える頻度も高かった．上記諸症状が高度なため IFN の投与を中止した症例は3例あった．さらに精神症状として無気力，抑うつ状態が出現した症例も2例あった．血液系の副作用としては白血球減少が2例，血小板減少が3例に認められた（Table 2).

免疫学的パラメーターとしてT細胞・B細胞百分率および Ig G・A・M の変動を4例について検討したが，特に著名な変動を認めるものはなかった．

CR 症例

Y.D. 54歳，男性．無症候性肉眼的血尿を主訴として受診．1981年1月14日，右腎細胞癌の診断にて右根治的腎摘除術を施行した．病理組織学的には renal cell carcinoma, clear cell subtype, G II であった．術後予防療法として mitomycin C, 計 30 mg の静脈内投与を行なった．1984年12月14日，前胸部痛を主訴として内科受診．狭心症の診断とともに胸部単純撮影にて肺転移を指摘され泌尿器科へ紹介となった（Fig. 1). 1985年1月19日より HLBI-α 500万単位投与を開始したところ，4週後の胸部単純撮影で50%以上の転移巣縮小を認めた．以後転移巣は漸次縮小を示した（Fig. 2). また，9週目より FT-207 600 mg 連日内服の併用にて加療，その間 IFN の投与量および投与間隔の変更はあったが30週後には肺転移巣の消失をみた（Fig. 3). 以後 CR の状態は2カ月以上継続している（Fig. 4).

副作用としては37℃台の発熱が数日間あった以外，

Table 2. Side effets and toxicity of alpha interferon in 10 patients

Side effects and toxicity	No. of patients
Fever	10
Chill.	7
Anorexia, nausea, vomitting	7
Fatigue	4
Asthenia, depression	2
Anemia (Hb<10g/dl)	2
Leukopenia (<3000mm³)	2
Thrombocytopenia (<10⁴mm³)	3
Liver dysfunction.	1
Proteinuria	1

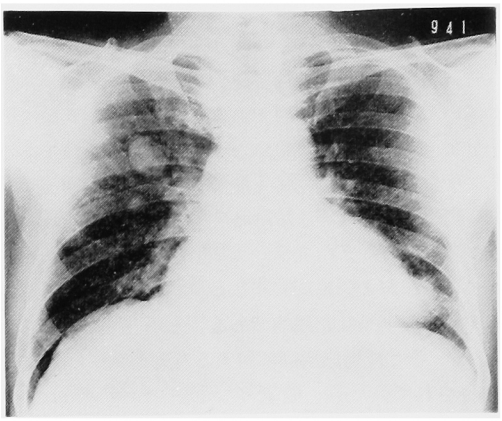

Fig. 1. Chest roentogenography before interferon therapy showing multiple lung metastases.

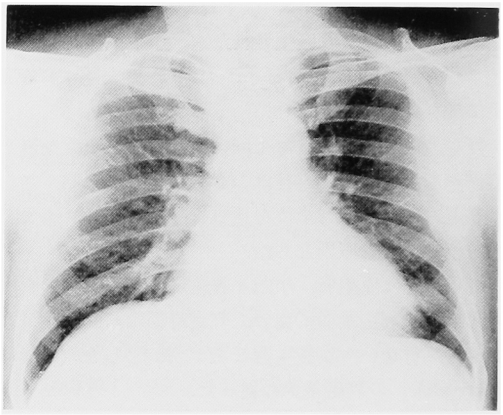

Fig. 2. Chest plain roentogenography in about 12 weeks after interferon therapy was started.

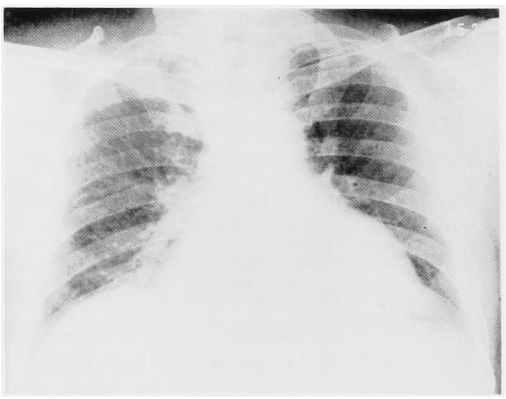

Fig. 3. Chest plain roentogenography in 30 weeks after the therapy showing that multiple lung metastases had disappeared.

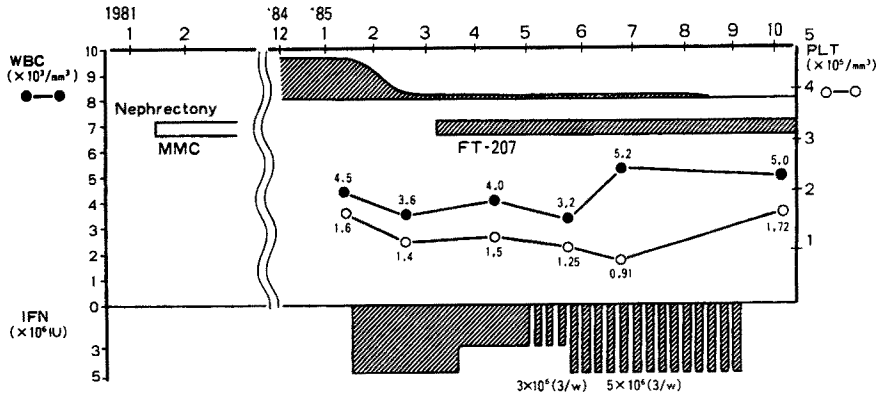

Fig. 4. Clinical course of renal cell carcinoma in case 1.

特に自覚症状は認めなかった．また血液検査において3,000/mm³ 台の白血球減少と 10万/mm³ 以下の血小板減少を認めた（Table 2）．

考　　察

IFN は従来より抗ウイルス製剤として開発されたが，後に抗腫瘍効果も有することが判明した．抗腫瘍活性に関する報告は1969年，Gresser ら[5] の動物実験腫瘍での治療成績が最初であり，臨床応用では1972年 Strander ら[6] の骨肉腫を対象とした報告がある．以後，各種の悪性腫瘍に抗腫瘍作用を有することが判り，現在では多発性骨髄腫，悪性リンパ腫，白血病などの造血器腫瘍と悪性黒色腫，乳癌，脳腫瘍，膀胱癌，腎癌などの固型腫瘍に有効性が認められている[4,7]．

IFN の抗腫瘍効果について，作用機序はまだ十分に解明されていないが，細胞への直接作用と生体内免疫系を介しての間接作用の2つがあると考えられている[8,9]．前者は直接的殺細胞作用で，その効果は緩徐なため静的細胞障害作用（cytostatic action）ともいわれている．また，最近では標的細胞表面のレセプターに結合して増殖抑制を引き起こすとも説明されている．後者は抗腫瘍免疫因子としてのマクロファージ，NK 細胞および細胞障害性T細胞などの活性を高める結果としての免疫学的抗腫瘍作用である．

IFNの生物活性は種特異的であり，α, β, γ の3種類がある．通常，腎細胞癌に対して抗腫瘍効果を認めるものは α 型 IFN であり，ヒト白血球より産生された human leukocyte interferon（HLIF-α）とヒトリンパ芽球より産生された human lymphoblastoid interferon（HLBI-α）の2つがあるが，それらの生物活性はほぼ同一であると考えられている．自験例では10例の腎細胞癌のうち8例に HLBI-α を，他の2例に recombinant HLIF-α を用いた．

腎細胞癌の治療は外科療法以外，悲観的であるが，従来の化学療法などの治療成績では10%前後の有効率であるの[2,10]に比べ，IFN は7%～28%程度の有効率を示し優れた治療効果を得ている[11]．

Quesada ら[12] は腎細胞癌の19例に対して HLIF 3×10^6 iu 連日筋注，また一部の症例には 18×10^6 iu 連日筋注または 18×10^6 iu か 36×10^6 iu 隔週投与にて治療した結果，PR 5例（26%），MR 2例（10.5%）という成績を示した．さらに抗腫瘍効果を認めた症例は PS 100%であり，肺転移および縦隔転移の例であったと報告している．

De-Kernion ら[13] も48例に HLIF 3×10^6 iu 週5回連日筋注を行ない，評価可能な43例に対して3週後の効果判定の結果，CR 1例（2.5%），PR 6例（14%），MR 2例（5%）であり，また効果を認めた症例の特徴は PS が良好であること，腎摘後の再発例であること，肺転移巣のみの症例であることなど，Quesada らとほぼ同様の報告を行なっている．

また，Neidhart ら[14]は33例に HLBI 5×10^6 iu 週3回筋注投与にて PR 5例（15%），MR 1例（3%）の治療成績を得たが，有効であった症例は腎床部よりの再発1例と骨転移の1例以外は全て肺転移巣であったとのべている．

本邦でも里見ら[15] は HLBI 6×10^6 iu 連日筋注にて60回投与可能であった14例に対して PR 2例（14%），MR 3例（21%）という成績を示し，また丸茂ら[16]も20例に対して HLBI 3×10^6 iu 連日筋注投与した結果，CR 1例（5%），MR 3例（15%）であったと報告している．以上より，IFN の投与法は諸家の報告により様々であり，また適用にあたって

は宿主側の条件も考慮しなければならないことがわかる．IFN の至適投与法に関しては *in vitro* において有効濃度を長時間保持させる条件のもとでのみ効果の発現することが知られており，臨床的にも同様と考えられている[17]．最近では Kirkwood ら[18]の30例に対する prospective randomized trial のように至適投与条件を示唆する報告もあるが，まだ maximum tolerance dose (MTD) および dose limiting factor (DLF) にも一定した見解がないため，至適投与法は決定されていないのが現状である．

また効果発現においては投与量のみでなく投与期間も重要な関連を持っている．de-Kernion ら[13]は HLIF 3×10^6 iu を週5回連日筋注にて3週後に効果判定を行なっているが，Neidhart ら[14]は HLBI 5×10^6 iu 週3回筋注投与により効果発現まで数カ月を要するとのべ，里見ら[15]も HLBI 6×10^6 iu 連日筋注投与を行ない，3～9週が必要であると報告している．従って投与期間は最低4週以上とすべきであり，効果判定も4週以後にすべきと考える．自験例は効果判定を8週後に行ない，以後4週ごとに判定した．

次に宿主側の条件としては前述の Quesada ら[12]や de-Kernion らによるものがあるが，最近では山内ら[19]が腎癌の14例に対する病理剖検例を中心に病理学的立場から，病理組織型が clear cell subtype, grade III (grade II の場合比較的異型性の強いもの) である場合に効果があり，spindle cell あるいは sarcomatoid type には効果は期待できないとのべている．以上より諸家の報告を参考にして宿主側の条件をまとめると下記の通りとなる．

1) PS が良好であること．

2) 腎摘後の再発例であり，特に disease free interval (DFI) が長期間である症例．

3) 転移巣が肺または軟部組織である場合．特に肺転移巣のみの場合は適応となる．

4) 病理組織型は clear cell subtype, grade III (grade II の場合，比較的異型性の強いもの) で spindle cell あるいは sarcomatoid type を含まないもの．

自験例で CR を得た症例1は，腎摘後再発例で DFI 48カ月，病理組織型は原発巣のみで転移巣は不明だが clear cell subtype, G II であり，上記の1)～4)全てを満たしている．しかし，実際には上記諸症状を満足させる症例は少ないこと，肺転移巣のみでなく既に他臓器に転移を有する症例が多いこと，肺転移巣のみの症例でも IFN が無効である場合もあることなど IFN 単独療法では治療に限界がある．従って，治療成績を向上させるためには他治療との combination therapy を施行すべきであると考える．de-Kernionら[11]は IFN と vinblastine (VBL) の併用療法における phase I～II trial を行ない，評価可能23例のうち3例 (13%) のPR および5例 (22%) の MR を得たが，IFN単独療法以上の治療成績を得ることができなかったと報告している．著者も FT-207 や UFT が腎癌に有効な薬剤であるという報告[20~22]と自験例で IFN とFT-207 の併用療法により，IFN 単独か FT-207 との併用効果かは不明であるが，CR の1例を得た経験とに基づいて進行癌の治療に FT-207 または UFT との併用療法を行なっており，また術後再発予防としての IFN の使用についても検討中である．

一方，抗腫瘍効果を発現する因子として，Quesada ら[12]は白血球減少 (顆粒球減少) を，また川村ら[23]は血小板減少を各々あげているが，両者とも無効例との間で特に明らかな有意差は見出していない．

副作用では38℃前後の発熱がほぼ必発であり，食欲不振，全身倦怠感も高頻度に出現する．最近では精神症状としての無気力や抑うつ状態が出現するという報告もある[22~24]．また，化学療法に比べ程度は軽いが白血球減少，血小板減少があり，肝機能障害も頻度的には低いが出現する．特に大量療法では副作用も高頻度に出現し重篤となり易いが，投与中止により比較的すみやかに改善を示し，ほとんど可逆的である[12,25]．しかし，副作用が原因で，IFN の投与を中止せざるを得ない症例もあるため，如何にして継続投与するかは今後の課題の一つである．

結　　語

進行腎細胞癌患者の10例に対して8例に HLBI, 他の2例に recombinant HLIF を用いて治療を行ない，その有用性について検討した．

1) 評価可能な9例に対して8週以後に効果判定を行なった結果，CR 1例，NC 3例，PD 5例であった．

2) 副作用は発熱，食欲不振，全身倦怠感が高頻度に出現した．そのために治療を中止した症例は3例であった．また，骨髄抑制として白血球減少，血小板減少もみられたが，その副作用のため投与を中止した症例は1例もなかった．

3) IFN 単独療法では治療成績に限界があり，今後は他剤併用療法も考慮して治療すべきである．

文　献

1) Skinner DG, Colvin RB, vermillion CD, Pfister RC and Leadbetter WF; Diagnosis and management of renal cell carcinoma. Cancer **28**: 1165～1177, 1971

2) Hrushesky WT and Murphy GP: Current status of the therapy of advanced renal cell carcinoma. J Surg Oncol **9**: 277～288, 1977

3) 小林幹男・今井強一・中井克幸・鈴木孝憲・永田雅治・伊藤善一・山中英寿：腎細胞癌の治療：第一報　ホルモン療法. 泌尿紀要 **31**. 1531～1537, 1985

4) De-Kernion JB: Immunotherapy of renal cell carcinoma Progress and Controversies in oncological. Urology **24**: 409～421, 1984

5) Gresser I, Maury C and Brouty-Boye D: Mechanism of antitumor effect of interferon in mice. Nature **239**: 167～168, 1972

6) Strander H, Cautell K, Carlstkom G and Jakobson PA : Clinical and laboratory investigations on man. Systemic administration of potent interferon to man. J Natl Cancer Inst **51**: 733～742, 1973

7) 江崎幸治：インターフェロンによる癌治療の現況 悪性腫瘍に対するインターフェロンの臨床的および免疫学的研究. 癌の臨床 **29**：579～583, 1983

8) 桜井欽夫：インターフェロンによる癌治療の現況 癌治療薬としてのインターフェロン. 癌の臨床 **29**：579～583, 1983

9) 片岡達治：インターフェロンによる癌治療の現況 インターフェロンの抗腫瘍活性の前臨床的解析. 癌の臨床 **29**：584～588, 1983

10) De-Kernion JB and Linder A : Treatment of advanced renal cell carcinoma. Renal tumor: proceedings of the first international symposium on Kidney tumor p 641～659, 1982

11) Figlin RA, de-Kernion JB, John Maldazys and Sarna G : Treatment of renal cell carcinoma with α (Human Leukocyte) interferon and Vinblastin in combination: A phase I～II trial. Cancer Treat Rep **69**: 263～267, 1985

12) Quesada JR, Swanson DA, Antonio Trindade and Gutterman JU : Renal cell carcinoma: Auti-tumor effects of leukocyte interfeton. Cancer Res **43**: 940～947, 1983

13) De-Kernion JB, Gregory Sarna, Figlin RA, Arle Lindner and Smith RB : The treatment of renal cell carcinoma with human leukocyte alpha-interferon. J Urol **130** : 1063～1065, 1983

14) Neidhart JA, Gagen MM, Donn Young, Richard Tuttle, Melink TJ, Ziccarrelli A and Kishner D : Interferon-α therapy of renal cancer. Cancer Res **44** : 4140～4143, 1984

15) 里見佳昭・仙賀　裕・福田百邦・河合恒雄：腎細胞癌の治療：第4報インターフェロン療法. 日泌尿会誌 **75**：909～916, 1984

16) 丸茂　建・早川正道・村井　勝・田崎　寛：進行腎細胞癌に対するヒトα型インターフェロンの抗腫瘍効果とその免疫学的検討. 日泌尿会誌 **76**：961～973, 1985

17) 下山正徳・山田　尚・北原武志・安達　勇・吉田茂昭・岡崎伸生・飛内腎生・近田千尋・垣添忠生・松本恵一・伊藤　秦・市川平三郎：インターフェロンによる癌治療の現況．インターフェロンの直接作用的抗腫瘍活性と臨床治験. 癌の臨床 **29**: 589～597, 1983

18) Kirkwood JM, Harris JE, Raul Vera, Sander S, Fisher DS, Khandekar J, Einstoff MS, Gordon L, Lutes R, Bonomi P, Lytton B, M Coleigh and Taylor IV SJ : A randomized study of low and high doses of leukocyte α-interferon in metastatic renal cell carcinalna : The american cancer society collaborative trial. Cancer Res **45** : 863～871, 1985

19) 山内民男・川村寿一・吉田　修・福山拓夫・小倉啓司・中川清秀：腎癌に対するα型インターフェロンの抗腫瘍効果検討：病理剖検例を中心に. 泌尿紀要 **31**. 1539～1552, 1985

20) 里見佳昭・仙賀　裕・福田百邦・中橋　満・大島博幸・古畑哲彦：腎細胞癌の化学療法第3報 FT-207, Vinblastine 単独療法. 日泌尿会誌 **75**:903～908, 1984

21) 志田圭三・山中英寿・伊藤善一・島崎　淳・井坂茂夫・横川正之・福井　巌・川井　博・秋元成太・吉田和弘・町田豊平・増田富士男：泌尿器悪性腫瘍に対する UFT の Phase II Study. 癌と

化学療法 **11**：1307～1314, 1984
22) 泌尿器科領域 UFT 研究会（第1回集計資料）1985年11月5日開催
23) 川村寿一・山内民男・橋村孝幸・吉田 修・神波照夫・友吉唯夫・小倉啓司・福山拓夫・中川清秀：腎細胞癌に対するα型インターフェロンの治療成績. 泌尿紀要 **31**：377～386, 1985
24) 増田富士男・鈴木正奏・池元 靖・山崎春城・町田豊平：腎細胞癌に対する Human lymphoblastoid interferon 療法. 泌尿紀要 **30**：615～619, 1984
25) 津島知靖・松村陽右・大森弘之・古川洋二・田中啓幹：腎癌に対する化学療法・インターフェロン療法. 西日泌尿 **47**：362～367, 1985

（1986年3月17日受付）