〔泌尿紀要33巻6号
1987年6月〕

Skene 氏管嚢腫の1例

明和病院泌尿器科（院長：中村愛三郎）
仲　地　研　吾*
兵庫医科大学泌尿科学教室（主任：生駒文彦教授）
森　義則・生駒文彦

A CASE OF SKENE'S DUCT CYST

Kengo NAKACHI
From the Department of Urology, Meiwa Hospital
(Chief: Dr. A. Nakamura)
Yoshinori MORI and Fumihiko IKOMA
From the Department of Urology, Hyogo Medical College
(Director: Prof. F. Ikoma)

We experienced a case of paraurethral cyst in a 40-year-old woman. The cyst was thought to have derived from left Skene's duct and marsupialized. Twenty nine cases with paraurethral cyst in the Japanese literature are also reviewed.

Key words: Skene's duct cyst, Marsupialization

緒　言

女子の傍尿道嚢腫は報告例は少ないが，実際には未報告例も含めるともっと多いと思われる．傍尿道嚢腫のうち Skene 氏管嚢腫と，はっきり記載されているものは少なく本邦では2例のみである．われわれは最近左 Skene 氏管嚢腫と考えられた1例を経験し，これに対し marsupialization により嚢腫を除去し，良好な結果が得られたので症例を報告するとともに，傍尿道嚢腫の本邦29例について文献的考察を加えた．

症　例

患者：40歳，主婦

主訴：外尿道口部腫瘤

家族歴：特記すべきことなし

既往歴：分娩1回，20歳時蛋白尿で入院加療を受けた．

現病歴：1984年3月頃より外尿道口部の腫瘤に気付き当科受診となる．排尿痛や排尿障害は認めない．傍尿道嚢腫を疑い外来にて定期的に穿刺を行なうも嚢腫軽減みられないため，1984年7月30日，根治手術目的で入院となる．

現症：外陰部所見；正中線より，やや左側から尿道腟中隔部に鳩卵大の表面平滑，弾性軟の腫瘤がみられ外尿道口は，やや右側に偏位し，その左下方に嚢腫口と思われる部分がみられるが圧迫にても排液はみられない．右側の Skene 氏管開口部は認められた（Fig. 1）．外陰部以外は異常所見を認めない．

検査成績：末梢血液所見；赤血球 $513\times10^4/mm^3$，白血球 $7,000/mm^3$，Hb 13.3 g/dl，Ht 42%，血小板 $16.9\times10^4/mm^3$．血液生化学；BUN 7.7 mg/dl，クレアチニン 1.19 mg/dl，K 3.4 mEq/l，Na 140 mEq/l，Ca 4.4 mEq/l，Cl 109 mEq/l，FBS 88 mg/dl，TP 6.8 g/dl，T-Bil 0.98 mg/dl，LAP 30 IU/l，LDH 161 IU/l，GOT 20 IU/l，GPT 10 IU/l，γ-GTP 24 IU/l，AlP 69 IU/l，ZTT 7.6 K.U，HB-s 抗原（－），ワッセルマン反応（－）．検尿；蛋白（－），糖（－），沈渣；赤血球 O-O-O/HPF，白血球 O-1-O/HPF．嚢腫穿刺液細菌培養；陰性．

レ線検査：IVP にて上部尿路に異常所見を認めない．排尿時膀胱尿道造影で外尿道口部腫瘤への造影剤の貯留は認めないが，腫瘤による外尿道口部の延長がみられる（Fig. 2）．

Fig. 3 に嚢腫造影を示した．直接穿刺し嚢腫内の

---

* 現：宝塚市立病院

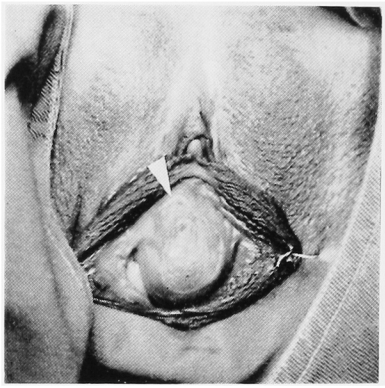

Fig. 1.　術前の外陰部所見：腟前庭部左側に鳩卵大の嚢腫状腫瘤を認め，外尿道口（矢印）は右側に偏位し，その左下方に嚢腫口と思われる部分が見られる．

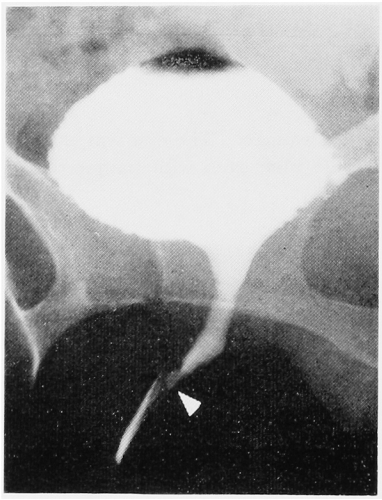

Fig. 2.　排尿時膀胱尿道造影：腫瘤による外尿道口部の延長（矢印）が見られる．

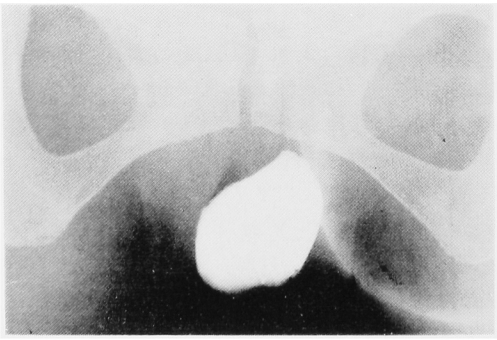

Fig. 3.　嚢腫造影：5.3×3.7 cm の卵円形の嚢腫が造影された．尿道との交通は見られない．

混濁液を吸引した後，造影剤を約 20 cc 注入すると 5.3×3.7 cm 大の卵円形の嚢腫が造影された．尿道と

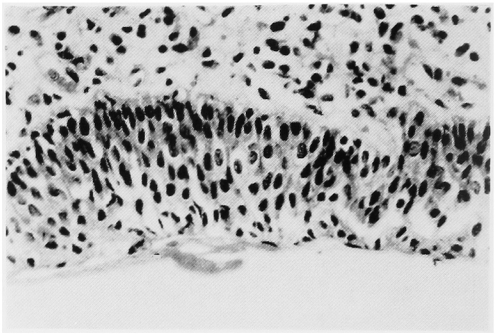

Fig. 4.　組織学的所見：嚢腫内腔面はやや過形成状の移行上皮でおおわれ，慢性の炎症性変化が見られる．悪性変化はない．

の交通はみられない．

以上の結果より傍尿道嚢腫のうち Skene 氏管嚢腫と診断し手術を施行した．

手術所見　1984年7月31日，腰椎麻酔下に手術を施行した．嚢腫をひらくと内面は粘膜に被われていた．嚢腫底をなしている粘膜は残し腟前庭部に突出している部分の嚢腫壁のみ切除し，残った嚢腫壁と前庭部粘膜を 4-0 カットグットで結節縫合し marsupialization を行なった．その際尿道と嚢腫には交通はみられなかった．

組織学的所見：嚢腫内腔面は，やや過形成の移行上皮で被われ，慢性の炎症変化がみられる．悪性変化は無い（Fig. 4）．

術後経過：術後経過は良好であり，嚢腫の再発もなく，外陰部の変形も認めなかった．

考　　察

女子の傍尿道嚢腫は尿道腟中隔部を中心に尿道周囲に存在し尿道と交通のない嚢腫をいう．本邦では1954年重松ら[1]が報告して以来自験1例を含め29例が報告されている（Table 1）．Table 2 に初診時年齢を示した．生後2日目から55歳までにわたり，平均年齢は26歳であった．そのうち20歳代，30歳代で全体の52%を占めている．Table 1 に示した如く，成人23例中19例が既婚者，又は分娩歴があり，Johnson[2]が述べている如く性生活や分娩との関連が深いと思われる．小児例は6例みられ[3]，先天性の原因が考えられている[1,5]．

腫瘤の大きさは小鶏卵大から小指頭大までにほとんどが含まれている．病理組織学的には傍尿道嚢腫には扁平上皮，移行上皮，円柱上皮及びそれらの混在型が報告されている（Table 3）．外国の Skene 氏管嚢腫の報告4例のうち2例は解剖学的位置関係及び移行上

Table 1.　女子傍尿道嚢腫の本邦報告例.

No.	報告年	(文　献)	報告者	初診時年齢	主訴	嚢胞の大きさ	治療法	結婚	分娩	組織像
1	1954	(日秘尿会誌)	重松	25歳	尿失禁	不明	経膀胱的	不明	不明	不明
2	1961	(札幌医誌)	森田	47歳	腟前壁腫瘤	2×4cm	経腟的	既	有	一層の上皮細胞
3	1961	(　〃　)	〃	26歳	残尿感	拇指頭大	摘除	〃	〃	重層扁平上皮
4	1963	(日泌尿会誌)	山下	36歳	腟前壁腫瘤	鳩卵大	経腟的	〃	〃	〃
5*	1965	(日外会誌)	三原	30歳	排尿痛	不明	摘除	〃	不明	不明
6*	1967	(日泌尿会誌)	斯波	21歳	膀胱炎症状	示指頭大	経腟的	〃	無	〃
7	1968	(　〃　)	勝目	44歳	腟前庭部腫瘤	小鶏卵大	内壁剝離	〃	不明	〃
8	1970	(泌尿紀要)	井本	55歳	排尿困難	小鶏卵大	経庭的	〃	有	形質細胞
9	1972	(日泌尿会誌)	高木	27歳	頻尿・外陰部不快	小指頭大	摘除	〃	〃	移行上皮
10	1973	(　〃　)	斯波	23歳	外尿道口部腫瘤	示指頭大	〃	〃	不明	扁平上皮
11	1976	(泌尿紀要)	郡	32歳	〃	〃	経庭的	〃	有	重層扁平上皮
12	1976	(日小児外科)	浅倉	2日目	〃	小指頭大	marsupialization	未	無	不明
13	1976	(　〃　)	〃	6歳	〃	示指頭大	〃	未	〃	〃
14	1976	(　〃　)	〃	2ヶ月	〃	拇指頭大	〃	未	〃	〃
15	1979	(西日泌尿)	山崎	21歳	外陰部腫瘤	〃	摘除	既	不明	円柱上皮
16	1979	(臨泌)	矢崎	32歳	外尿道口部腫瘤	クルミ大	経庭的	〃	有	移行上皮 円柱上皮
17	1980	(泌尿紀要)	白井	1歳	排尿困難	小指頭大	〃	未	無	移行上皮
18	1981	(西日泌尿)	平川	33歳	外尿道口部腫瘤	拇指頭大	〃	既	〃	重層扁平上皮
19	1983	(大分県病医誌)	梶谷	47歳	外尿道口下部腫瘤	示指頭大	〃	不明	有	移行上皮
20	1984	(日泌尿会誌)	石戸	17歳	全身倦怠感	拇指頭大	〃	未	無	不明
21	1984	(　〃　)	鈴木	19歳	外陰部不快	〃	〃	〃	〃	重層扁平上皮
22	1984	(　〃　)	〃	20歳	腫瘤	クルミ大	〃	〃	〃	単層及び重層扁平点皮
23	1984	(臨泌)	川倉	10歳	〃	小指頭大	〃	〃	〃	円柱上皮
24	1984	(　〃　)	〃	8歳	〃	〃	〃	〃	〃	〃
25	1984	(　〃　)	木津	50歳	外尿道口部腫瘤	拇指頭大	〃	既	有	移行上皮 立方上皮
26	1986	(日泌尿会誌)	三井	33歳	〃	2.2×1.5cm	摘除	不明	〃	不明
27	1986	(　〃　)	〃	34歳	〃	2×1.5cm	〃	〃	〃	〃
28	1986	(　〃　)	〃	24歳	排尿痛	拇指頭大	穿刺排液	〃	不明	〃
29*	1986		仲地	40歳	外尿道口部腫瘤	鳩卵大	marsupialization	既	有	移行上皮

※ skene's duct cyst.

Table 2.　女子傍尿道嚢腫の初診時年齢.

年齢	症例数
0歳～9歳	5
10歳～19歳	3
20歳～39歳	15
40歳～49歳	4
50歳～	2
計	29

Table 3.　女子傍尿道嚢腫の組織型.

組織型	症例数
扁平上皮	7
移行上皮	4
円柱上皮	3
移行上皮＋円柱上皮	1
移行上皮＋立方上皮	1
不明	13
計	29

皮を証明することにより Skene 氏管嚢腫と診断しているが[6,7]，他の2例は組織型が扁平上皮であった[8,9]

自験例の嚢腫壁は移行上皮であり，またその解剖学的位置関係から左 Skene 氏管嚢腫と考えられた．本邦の Skene 氏管嚢腫2例の報告例の組織型は不明であった．

Table 4.　女子傍尿道嚢腫の治療法.

方法	症例数
経前庭的嚢腫摘出術	12
marsupialization	4
経腟的嚢腫摘出術	3
経膀胱的嚢腫摘出術	1
嚢腫内壁剝離術	1
手術方法不明	7
穿刺排液のみ	1
計	29

傍尿道嚢腫の治療は1例を除いて外科的に摘除されている．自験例も当初は嚢腫穿刺をくり返していたが，そのうち感染をきたし外科的摘除を必要とした．手術方法は経前庭的嚢腫摘除術が12例と最も多い．次いで marsupialization が自験例を含め4例にみられる (Table 4).

Shiraki[10] は嚢腫の完全摘除で良好な結果が得られ，単なる嚢腫穿刺や marcupialization は再発をきたしたり，満足のいく形にならないため，避けるべきだと述べている．しかし自験例の如く比較的大きく前庭部に突出する嚢腫は marsupialization も有用ではな

いかと考えられる．また矢崎ら[11]も嚢腫全摘は困難であり，手術時間がいたずらに長くなる点を考慮してmarsupialization も有用としている．自験例は術後再発も，変形もなく経過良好である．

結　　語

1）40歳，女子の傍尿道嚢腫の1例を報告した．

2）嚢腫の発生部位と組織所見より左 Skene 氏管嚢腫と考えられた．

3）自験例で施行した marsupialization による嚢腫除去術は短時間ですみ，しかも術後再発，変形もなく有用と考えられた．

4）傍尿道嚢腫本邦報告例29例を供覧するとともに若干の文献的考察を加えた．

本論文の要旨は，第110回日本泌尿器科学会関西地方会において発表した．

文　　献

1）重松　俊・後藤有司：尿道嚢腫．日泌尿会誌 **45**: 108-109, 1954
2）Johnson CM　Diverticula and cyst of the female urethra. J Urol **39**: 506～516, 1938
3）川倉宏一・有門克久・森田　肇・森　達也・上野洋男：女児傍尿道嚢腫の2例．臨泌 **38**：1005～1007, 1984
4）白井千博・田近栄司：女児傍尿道嚢腫の1例．泌尿紀要 **26**：1139～1141, 1980
5）Blaivas JG, Pais VM and Retik AB : Paraurethral cyst in female neonate. Urology **7**: 504～507、1976
6）Kimbrough Jr HM and Vaugham Jr ED : Skene's duct cyst in a newborn: case report and review of the literature. J Urol **117** : 387～388, 1977
7）Miller EV: Skene's duct cyst. J Urol **131** : 966～967, 1984
8）Gottesman JE and Sparkuhl A : Bilateral Skene duct cysts. J Ped **94**: 945～946、1979
9）James ST : A large cyst of Skene's duct—arare cause of superficial dyspareunia. Aust New Zeal J Obst Gynaec **19**: 61～62, 1979
10）Shiraki IW　Parameatal cysts of the glans penis　a report of 9 cases. J Urol **114**: 544～548. 1975
11）矢崎恒忠・近喰利光・川井　博：女子傍尿道嚢腫の1例．臨泌 **33**：595-598, 1979

（1986年6月6日受付）