

## Webbed Penis の1例

日本医科大学泌尿器科学教室 (主任: 秋元成太教授)

原 眞・金森 幸 男

## A CASE OF WEBBED PENIS

Makoto HARA and Sachio KANAMORI

*From the Department of Urology, Nippon Medical School  
(Director: Prof. M. Akimoto)*

A case of webbed penis is reported. This case is believed to be the fourth case in Japan and was treated by dorsal incision.

**Key words:** Webbed penis

Webbed penis とは陰茎体の長さは正常だが、陰茎腹側皮膚と陰囊が癒着した先天性奇型である。陰茎はこの癒着のため下方に屈曲し (Fig. 3a)、陰茎を上方に索引すると、癒着部分の皮膚が水鳥の水かき (web) 状を呈するためこの名がある。尿道下裂を伴わない Webbed penis はまれで、本邦での報告は3例<sup>1-3)</sup>のみであり、本症例が4例目と考えられる。

## 症 例

10歳男子。生下時よりの陰茎の下方屈曲 (Fig. 1,2) を主訴として来院。身長 145 cm, 体重 42 kg。主訴以外には身体および精神発達上、異常を認めなかった。真性包茎でもあったので、まず背面切開術を施行したところ、陰茎背側根部の皮膚が少したるむようになったが、陰茎の形が整い、屈曲も消失した (Fig. 3b)。よって、それ以上の形成術は施行せず治療を終了した。

## 考 察

尿道下裂を伴わない Webbed penis はまれで、英文文献でも10数例の報告<sup>4-9)</sup>があるのみである。尿道下裂以外には合指症<sup>7)</sup>。全身重症奇形<sup>10)</sup>に伴ったものが報告されている。尿道下裂を伴わない Webbed penis の治療は種々の形成外科的手法によってなされるが、本症例は Webbed penis の程度が軽かったため、背面切開術のみで陰茎の形を整えることが可能であった。治療の際、はじめに環状切除術を施行してしまうと、陰茎腹側の皮膚がたりなくなってしまうので

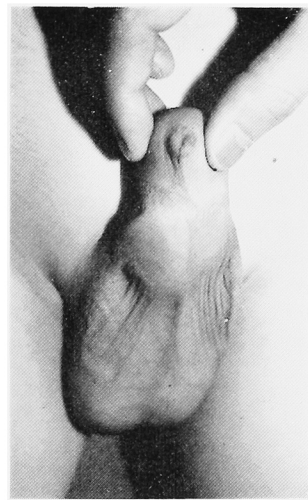

Fig. 1. 正面像.

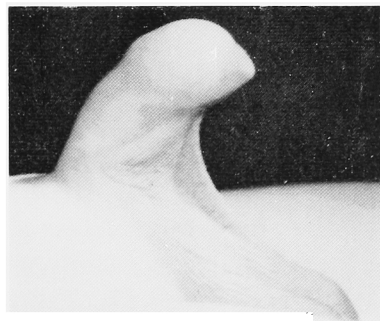

Fig. 2. 側面像. 陰囊皮膚が水かき (web) のようにみえる.

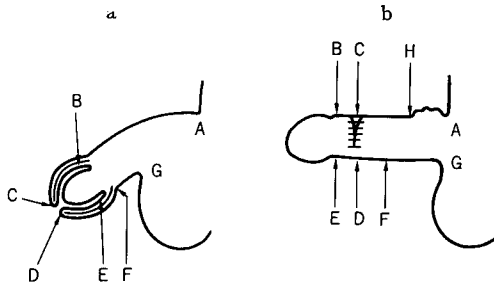


Fig. 3. a: AB の長さに対し FG の長さが著しく短い。 b: 背面切開術後. AH の皮膚があまりあったが, 陰茎の屈曲は消失した。

注意を要する<sup>6)</sup>。本奇形の発生原因は明らかではないが, 陰茎の発生途上において, 龟头を外胚葉性組織が被う過程に問題があると考えられている<sup>4,7)</sup>。

### 文 献

- 1) 内山俊介・和食正久: Webbed penis without chordee の 1 例. 臨泌 31: 929~930, 1977
- 2) 瀬田仁一・杉若正樹: Webbed penis の 1 例. 日泌尿会誌 73: 963, 1982

- 3) Yokoyama M, Terada T, Seike H, Ochi K and Takeuchi M: Webbed penis associated with congenital curvature of the penis. Nishinohon J Urol 47: 1165~1166, 1985
- 4) Perlmutter AD and Chamberlain JW: Webbed penis without chordee. J Urol 107: 320~321, 1972
- 5) Kenawi MM: Webbed penis. Brit J Urol 45: 569, 1973
- 6) Najjar SS: Webbing of the penis. Clin Pediatr 13: 377, 1974
- 7) Masih BK and Brosman SA: Webbed penis. J Urol 111: 690~693, 1974
- 8) Puri P: Webbed penis without chordee. J Pediatr Surg 11: 125, 1976
- 9) Shepard GH, Wilson CS and Sallade RL: Webbed Penis. Plast Reconstr Surg 66: 453~454, 1980
- 10) Tollner U, Horst J, Manzke E, Schmid M, Nestler-Wocher H and Weckler Ch: Heptapco-octatarso-dactyly combined with multiple malformations. Eur J Pediatr 136: 207~210, 1981

(1986年5月12日受付)