泌尿紀要33巻6号
1987年6月

原発性男子尿道癌の1例

大阪大学医学部泌尿器科学教室（主任：園田孝夫教授）
山口　誓司*・鳴海　善文**・中野　悦次・藤岡秀樹***
奥山　明彦

PRIMARY CARCINOMA OF THE MALE URETHRA: A CASE REPORT

Seiji YAMAGUCHI, Yoshifumi NARUMI, Etsuji NAKANO,
Hideki FUJIOKA and Akihiko OKUYAMA
From the Department of Urology, School of Medicine, Osaka University
(Director: Prof. T. Sonoda)

A case of primary carcinoma of the male urethra is reported. A 72-year-old male who complained of dysuria and a perineal mass, was admitted to our hospital in April, 1982. Irregularity and narrowing of bulbous urethra were detected on the urethrocystogram and the biopsied specimen from the perineal mass showed the histological findings of squamous cell carcinoma. Total penectomy, total cystectomy, construction of ileal conduit and pelvic lymphadenectomy were performed. The tumor, 10×6×5 cm in size, was located in the bulbous urethra and the histological diagnosis was well differentiated squamous cell carcinoma with no lymph node metastasis. In spite of postoperative administration of bleomycin, local recurrence appeared 3 months after operation and the patient died from disease progression in August, 1983.

The age, histopathology, symptoms, past history, site of tumor, treatment and prognosis in 126 Japanese cases of primary male urethral tumor including the present case were reviewed. En bloc exentration including resection of the inferior rami or pubic bone with chemotherapy and radiotherapy is recommended for advanced carcinoma of bulbomenbrous urethra.

Key words: Bulbous urethra, Urethral tumor, Exenterative surgery

緒　　言

原発性男子尿道癌は比較的稀な疾患であり，尿路上皮性悪性腫瘍の中では統計学的に最も頻度が低い．最近，球部尿道に発生した原発性男子尿道癌の1例を経験したので報告するとともに自験例を含めた本邦症例126例について統計的観察と若干の文献的考察を加えたので報告する．

症　　例

患者：72歳，男性

初診：1982年4月13日

主訴：排尿困難および会陰部腫瘤

既往歴：淋疾（23歳時），尿道外傷（－）

家族歴：特記すべきことなし

現病歴：1979年頃より排尿困難を自覚するようになり近医にて尿道狭窄の診断で加療を受けていた．1982年1月頃より排尿困難が増強し会陰部の腫瘤，および排尿時痛も出現してきたため当科を受診した．

現症：体格栄養中等度，血圧134/74，胸腹部は理学的所見に異常を認めなかった．鼠径部リンパ節の腫脹はなく，触診にて陰嚢内容，前立腺に異常を認めなかった．腫瘤は陰茎根部より会陰部にかけて存在し（Fig. 1），10×6 cm 大で，凹凸不整があり，弾性硬であった．周囲組織との境界は不明瞭で，一部皮膚との癒着を認め，軽度の圧痛があり，可動性はなかった．

入院時検査成績：血沈1時間値 1 mm・2時間値 4 mm，赤血球数 389×10⁴/mm³，白血球数 7,100/mm³，

*現：箕面市立病院泌尿器科
**現：大阪大学医学部放射線科
***現：健保連合会大阪中央病院泌尿器科

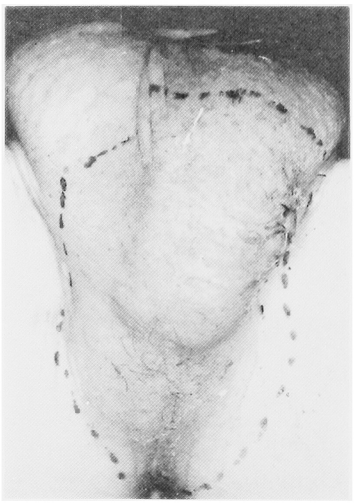

Fig. 1. Area showing perineal mass.

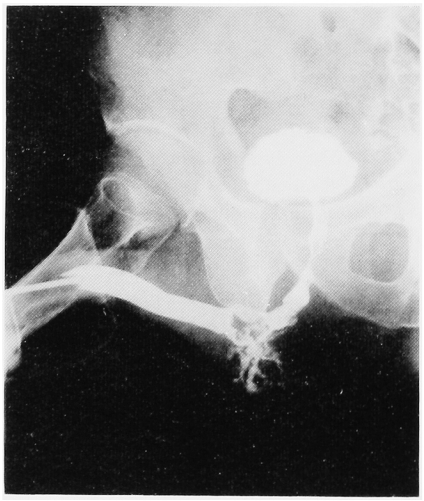

Fig. 2. Urethrocystogram.

Hb 11.6 g/dl Ht 33.4%, 血小板数 29.6×10⁴/mm³, 白血球分画正常, 血液化学：総蛋白 7.6 g/dl, A/G 1.3, GOT 12 U/l, GPT 5 U/l, γ-GTP 9 U/l, AlP 168 U/l, Na 139 mEq/l, K 4.3 mEq/l, Cl 101 mEq/l, BUN 18 mg/dl, UA 4.3 mg/dl, Cr 1.1 mg/dl, CRP(−).

尿所見：蛋白(−), 糖(−), pH 6.0, 赤血球 5〜8/F 白血球 25〜30/F, 円柱(−).

尿細菌培養：陰性.

尿細胞診：Papanicoulou class V（扁平上皮癌の疑い).

X 線学的検査：胸部 X 線, KUB, DIP および骨盤腔リンパ管造影にては異常を認めないが, 尿道膀胱造影では球部尿道の狭窄, 不整, および尿道外への造影剤の溢流を認めた（Fig. 2).

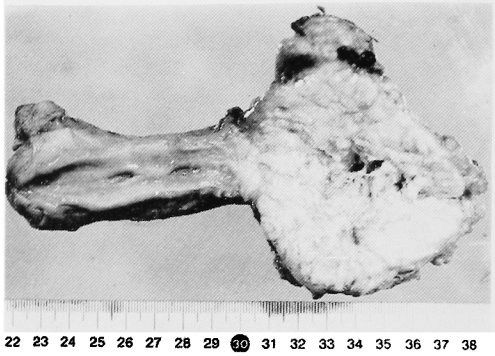

Fig. 3. Cross section of resected specimen.

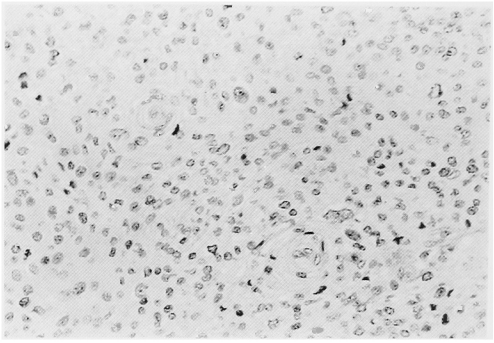

Fig. 4. Histologic appearance of the specimen.

内視鏡検査：外尿道口より約 3 cm の所で全周性の狭窄があり, その部より近位部への尿道鏡の挿入は不可能であった.

治療経過：上記検査結果より球部尿道腫瘍の疑いのもとに5月24日, 経皮的会陰部腫瘤生検術を行なった. 組織学的に扁平上皮癌の診断を得たため, 6月2日, 会陰皮膚の一部とともに陰茎および膀胱全切除術, 回腸導管造設術, 骨盤リンパ節郭清術, および右鼠径リンパ節生検術を施行した. 摘出した陰茎は腫瘍も含めて 90 g で陰茎割面においては球部尿道に一致して一部尿瘻を形成し, 10×6×5 cm 大の腫瘍を認めた（Fig. 3). 組織学的所見では比較的分化度の高い扁平上皮癌であり, 典型的な pearl formation の見られる部分も存在した（Fig. 4). また膀胱, 前立腺への浸潤は認められず, 手術時に郭清した骨盤リンパ節, および鼠径リンパ節にも転移は認められなかった.

術後の消化管出血のために回復が遅れたが, 7月14日退院した. 以後外来にて Bleomycin の投与を行なったが, 総量 90 mg 投与した時点で, 再び会陰部腫瘤を認め, 1982年9月21日再入院した. X線学的には肺転移, リンパ節転移は認められず, 尿道腫瘍局所再

発の診断にて腫瘍切除術を施行した．術後，会陰部に総量 4,200 rad の放射線照射を行ない退院した．退院後は近医にて経過観察していたが，再び局所再発が増大し，しだいに悪液質の状態となり，腫瘍切除術14ヵ月を経た1983年8月7日死亡した．

考　　察

本邦での原発性男子尿道癌の報告は1912年に久留[1]が報告して以来，現在までにわれわれが集めえた症例は自験例を含め126例である[1~24]．これらの症例について若干の文献的考察を行なった．

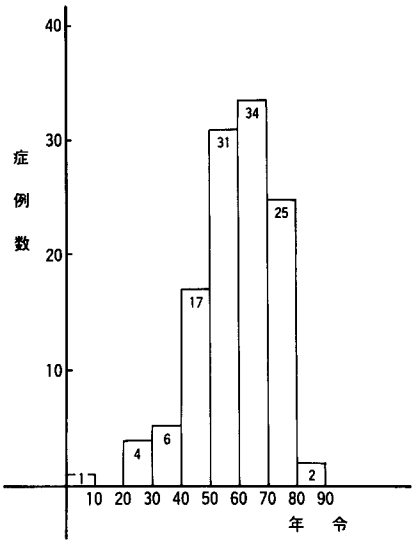

Fig. 5. Incidence by age in 126 patients.

126例についての年齢別分布をみると，不明の6例を除く120例においては Fig. 5 のごとく50歳代31人（25.8%）と60歳代34人（28.3%），70歳代25人（20.8%）となっており，50歳以上が75%を占めている．欧米においても Kaplan ら[25]によると215例中50歳代は74例（34.5%），60歳代は54例（25.0%），70歳代29例（13.5%）となっており，50歳以上で73.5%を占め，本邦と同様に高齢者に多発している．

発生部位と組織型について尿道を振子部，球膜様部，前立腺部，および全尿道に分けてそれぞれの発生頻度と組織型をまとめたのが Table 1 である．発生部位では振子部尿道38例（30.2%）球膜様部尿道49例（38.9%），前立腺部尿道19例（15.1%）となっている．291例を集計した Ray ら[26,27]の報告によると振子部尿道34%，球膜様部尿道59%，前立腺部尿道7%であり，欧米に比較して本邦では球膜様部の比率が少なく，前立腺部尿道に多発する傾向を示す．組織型では扁平上皮癌54%，移行上皮癌19.8%，腺癌10.3%であり，Ray ら[26,27]の報告に比較して扁平上皮癌の比率は低い傾向を示し，さらに全体の54%を占める扁平上皮癌について検討すると，球膜様部に半数が発生しており，また移行上皮癌は尿道各部位に均等に発生している．本邦における上記の傾向は Kaplan ら[25]や Ray ら[26,27]の集計した扁平上皮癌は振子部および球膜様部尿道に，移行上皮癌は前立腺部尿道に，腺癌は球膜様部尿道にそれぞれ多発する欧米での傾向とやや異っており，この点につき今後症例を重ねて検討を加えるべきであると考える．

初発症状では閉塞症状，および腫瘤触知が最も多くなっているが，これは Kaplan[25]，Ray ら[26,27]の報告と一致している（Table 2）．

既往症としては本例のように淋菌性のものも含めて尿道炎が126例中55例（43.7%），尿道狭窄が22例（17.5%），尿道外傷が8例（6.7%）であり，尿道腫瘍の発生と感染症および外傷との関係が示唆されることは興味深い（Table 3）．

治療では本邦での発生部位別の治療法についてまとめたのが Table 4 である．記載のある113例中陰茎

Table 1. Location and histologic distribution of urethral tumors in 126 patients.

	振子部	球部膜様部	前立腺部	全尿道	不明	計
扁平上皮癌	18	35	6	1	8	68(54.0%)
移行上皮癌	7	8	7	1	2	25(19.8%)
腺癌	6	4	3			13(10.3%)
基底細胞癌	3					3(2.4%)
肉腫					2	2(1.6%)
混合	2		1		1	4(3.2%)
不明	2	2	2		5	11(8.7%)
計	38 (30.2%)	49 (38.9%)	19 (15.1%)	2 (1.6%)	18 (14.3%)	126

Table 2. Symptom in 126 patients.

	振子部	球部膜様部	前立腺部	全尿道	不明	計
閉塞症状	19	23	5	1	6	54
腫瘤触知	20	24	5		3	52
血尿もしくは血出	9	7	8		2	26
尿道痛もしくは傍尿道膿瘍	4	11	4		4	25
疼痛もしくは不快感	6	10	2			18
頻尿	1	2				3
持続勃起症		2				2
鼠径部腫瘤	1	1				2
その他	3	2			1	6

Table 3. Past history of 126 patients.

	振子部	球部膜様部	前立腺部	全尿道	不明	計
尿道炎	19	32	4			55(43.7%)
尿道狭窄		18	3	1		22(17.5%)
尿道外傷	1	4	1		2	8(6.7%)
包茎	3	2				5(4.2%)
その他	1			1		2(1.6%)
なし	11	4	8		2	25(19.8%)
不明	4	8	4		15	31(24.6%)

(全126例中)

Table 4. Treatment for 113 patients.

	振子部	球部膜様部	前立腺部	全尿道	不明	計
陰茎全切除術 (化学療法, 放射線療法)	9 (4)	13 (6)	5 (1)	1 (1)	5 (1)	33 (13)
陰茎部分切除術 (化学療法, 放射線療法)	18 (5)	14 (7)			6 (3)	38 (15)
腫瘍切除術 (化学療法, 放射線療法)	6 (2)	9 (4)	8 (3)	1 (1)	1 (1)	25 (11)
化学療法もしくは放射線療法	3	6			1	10
その他 (姑息的治療)	1	2	3		1	7

全切除術33例（うち膀胱全切除術，尿路変更術を含む根治的腫瘍切除術7例），陰茎部分切除術38例，腫瘍切除術25例（TUR を含む）となっており，また，化学療法，放射線療法の単独あるいは併用も試みられている．とくに欧米では[25,27]，振子部尿道の場合は陰茎部分切除術もしくは全切除術が，球膜様部，前立腺部尿道の場合は陰茎全切除術，膀胱前立腺切除術および尿路変更術が推奨されているにもかかわらず，本邦では発生部に応じた適切な治療方針が確立されていない印象をもつ．

予後についてであるが，発生部位別の5年生存率をみると，欧米文献を集計した Ray ら[26,27]の報告では振子部尿道43%に比較して球膜様部10%，前立腺部尿道29%となっており，球膜様部，前立腺部尿道の予後は非常に悪い．これは発見された時点で既に進行しているものが多いことと，局所再発あるいは術後遠隔転移をみるものが多いことによる．そこで，Marshall[29]は上記全切除術に骨盤内リンパ節郭清術を加えて5年生存率80%の成績を報告し，また，Shuttleworth & Lloyd-Davies[30]の提唱した恥骨切除によって

Bracken[31], Klein ら[32]は良好な成績を報告している.

化学療法は Bleomycin が扁平上皮癌にとくに有効であるため外科的療法と併用されているが単独で使用された症例は少ない.

放射線療法は Bolduan ら[33]が外科的療法との併用が生存率の向上につながるとしており, Bracken[31], Klein ら[32]も術前の放射線療法の併用により, 良好な成績をあげている.

自験例は陰茎, 膀胱全切除術および骨盤部リンパ節郭清術を施行し, さらに術後 Bleomycin を使用したにもかかわらず, 局所再発から予後不良の転帰をたどった. 今後, 同様な症例に対してはさらに根治的な術式と術前術後の Bleomycin をはじめとする多剤併用化学療法と放射線療法の選択が課題になると考えられた.

結　　語

72歳の男子に発生した原発性男子球部尿道扁平上皮癌の1例を報告し, 本邦文献を集計し, 年齢, 発生部位と組織型・主要症状・主な既往歴・治療法とも比較しながら統計的観察および文献的考察を加え, あわせて恥骨切除も含めた拡大根治手術と化学療法, 放射線療法併用の必要性を強調した.

本論文の要旨は第102回日本泌尿器科学会関西地方会にて発表した.

文　　献

1) 久留俊二：原発性男子尿道癌に就て, 附其の1実験. 中外医事 **772**：649～653, 1912
2) 今村一男・近藤常郎・池内隆夫・依田亟司：原発性男子尿道移行上皮癌の1例. 泌尿紀要 **18**：594～601, 1972
3) 小板哲志・島村正喜：尿道腫瘍への1例. 日泌尿会誌 **67**：377, 1976
4) 郡健二郎・三好　進・永原　篤　男子尿道腺癌の1例. 臨泌 **31**：169～172, 1977
5) 井口正典・金子茂男・南　光二・門脇照雄・秋山隆弘・八竹　直・栗田　孝・坂口　洋・奥田　暾：男子後部尿道腫瘍の3例. 泌尿紀要 **23**：173～182, 1977
6) 岡崎武二郎・川口安夫・森三樹雄：原発性男子尿道癌の1例. 臨泌 **31**：1117～1120, 1977
7) 井口厚司・八木拡朗：陰嚢部にみられ興味ある扁平上皮癌の1例. 西日泌尿 **40**：812, 1978
8) 宮崎伸一郎・小川繁晴・落司孝一・岩崎昌太郎・原　種利・斉藤　泰・山村左内：原発性男子尿道癌の5例. 西日泌尿 **40**：741～747, 1978
9) 小津堅輔・杉田篤生・岡村知彦・北野元生・佐長俊昭・安藤征一郎：男子尿道癌の一例. 西日泌尿 **41**：1235, 1979
10) 内藤克輔・折戸松男・久住治男・三輪晃一・松原藤継：原発性男子尿道腺癌と直腸癌の重複症例. 日泌尿会誌 **71**：297, 1970
11) 太田信隆・大見喜郎・鈴木和雄・田島　惇・藤田公生・阿曽佳郎：男子尿道腺癌の1例. 日泌尿会誌 **71**：640～641, 1980
12) 永田　均・上原口弘・田寺成範・守殿貞夫：男子尿道腫瘍の2例. 西日泌尿 **43**：317～321, 1981
13) 中村　勝・田中淳一郎・三好信行・山口和彦・江藤耕作：原発性男子尿道癌の2例. 西日泌尿 **43**：959～962, 1981
14) 加藤正博・白井千博・丹生屋公一郎：男子尿道癌の1例. 日泌尿会誌 **72**：950～951, 1981
15) 小川　肇・内藤善文・石田　肇・今村一男・杉山善彦・豊田　泰：男子尿道腫瘍の3例について. 日泌尿会誌 **73**：548, 1982
16) 鹿子木基二・川口理作・島田憲次・森　義則・生駒文彦・岡本新司：原発性男子尿道癌の1例. 日泌尿会誌 **73**：1077, 1982
17) 成田晴紀・鈴木靖夫・近藤厚生・三矢英輔：診断に苦労した尿道癌の1例. 日泌尿会誌 **73**：1352, 1982
18) 米山威久：陰茎腫瘍を思わせた男子前部尿道原発移行上皮癌の1例. 日泌尿会誌 **74**：137, 1983
19) 吉越富久夫・増田富士男・大西哲郎・東陽一郎・山城春城・望月　篤・鳥居伸一郎・飯塚典男・御厨裕治・町田豊平：陰茎癌の手術後33年経過して発生した尿道腫瘍の1例. 日泌尿会誌 **74**：1711, 1983
20) 新村武明・斉藤忠則・山本忠男・熊谷振作・岡田清己・岸本　孝：男子尿道に発生した乳頭状腺癌の1例. 日泌尿会誌 **7474**：1717, 1983
21) 伊原義博・中森　緊・岸本知己・矢野久雄：原発性男子尿道癌の1例. 大警病医誌 **7**：151～156, 1983
22) 田近栄司・中村武夫・北川正信：男子原発性尿道移行上皮癌の1例. 富山県立中央病院医学雑誌 **7**：5～9, 1983
23) 亀井　修・松宮清美・細木　茂・黒田昌男・吉田光良・三木恒治・清原久和・宇佐美道之・古武敏彦：原発性男子尿道癌の1例. 西日泌尿 **46**：605～608, 1984
24) 山口　哲・能登宏光・加藤哲郎：原発性男子尿道癌の1例. 西日泌尿 **47**：495～497, 1985
25) Kaplan GW, Bulkley GJ and Grayhack JT: Carcinoma of the male urethra. J Urol **98**: 365～379, 1967
26) Ray B, Canto AR and Whitmore Jr WF: Experience with primary carcinoma of the male urethra. J Urol **117**: 591～594, 1977
27) Ray B and Guinan PD: Primary carcinoma of the urethra. (In) Principles and Management of Urologic Cancer. Javadpour N, pp. 445～473, The Williams & Wilkins Company, Baltimore, 1979
28) Mullin EMAndr, son EE and Paulson DF:

Carcinoma of the male urethra. J Urol **112**: 610～613, 1974
29) Marshall VF: Radical excision of locally extensive carcinoma of the deep male urethra. J Urol **78**: 252～264, 1957
30) Shuttleworth KED and Lloyd-Davies RW: Radical resection for tumours involving the posterior urethra. Br J Urol **41**: 739～743, 1969
31) Bracken RB: Exenterative surgery for posterior urethral cancer. Urology **14**: 248～251, 1982
32) Klein FA, Whitmore Jr WF, Herr HW, Morse MJ and Sogani PC: Inferior pubic rami resection with en bloc radical excision for invasive proximal urethral carcinoma. Cancer **51**: 1238～1242, 1983
33) Bolduan JP and Farah RN: Primary urethral neoplasms: review of 30 cases. J Urol **125**: 198～200, 1981

(1983年5月1日受付)