〔泌尿紀要33巻6号
1987年6月〕

下大静脈内腫瘍血栓をともなった腎線維肉腫の1例

徳島大学医学部泌尿器科学教室（主任：黒川一男教授）
滝川　浩・香川　征・中村章一郎・矢野　正憲
川　西　泰　夫
徳島大学医学部心臓血管外科（主任：加藤逸夫教授）
加　藤　逸　夫

A CASE OF FIBROSARCOMA OF THE KIDNEY EXTENDING INTO THE INFERIOR VENA CAVA

Hiroshi TAKIGAWA, Susumu KAGAWA, Shoichiro NAKAMURA, Masakazu YANO and Yasuo KAWANISHI
From the Department of Urology, School of Medicine, Tokushima University
(Director: Prof. K. Kurokawa)

Itsuo KATO
From the Department of Cardiovascular Surgery, School of Medicine, Tokushima University
(Director: Prof. I. Kato)

A case of fibrosarcoma of the kidney extending into the inferior vena cava with intraoperative development of massive neoplastic pulmonary emboli is reported. A 38-year-old man was admitted to our hospital because of right renal tumor with gross hematuria, right flank pain and abdominal tumor. Inferior venacavograms and computerized tomography demonstrated almost total occlusion of the abdominal part of the vena cava by tumor thrombi. No signs of inferior vena caval involvement were present. Intraoperative pulmonary neoplastic emboli suddenly occurred after right nephrectomy was performed. Immediately, pulmonary thrombectomy was performed with extracorporeal circulation. Postoperatively, pulse, blood pressure and ventilation were stable, but the patient remained unconscious and neurologic signs gradually deteriorated.

Computerized tomography of the brain showed diffuse brain edema and infarctions. The patient died of cardiopulmonary insufficiency with multiple pulmonary metastasis 8 months postoperatively. We emphasize the risk of fragmentation and migration of the tumor thrombi during surgical treatment of neoplasm of the kidney invading the inferior vena cava.

Key words: Fibrosarcoma of the kidney, Tumor thrombus in the inferior vena cava

緒　　言

われわれは，下大静脈内腫瘍血栓をともなった腎線維肉腫の手術中，血栓の遊離により肺動脈栓塞をきたした症例を経験したので報告する．

症　　例

症例：38歳，男性
主訴：右側腹部痛・右側腹部腫瘤
家族歴・既往歴：特記すべきことなし

現病歴：1981年6月頃より，右側腹部痛を自覚するも放置．同時期より時々肉眼的血尿を認めたため同年11月某医受診，右側腹部腫瘤を指摘され精査を目的として当科を紹介された．

入院時現症：体格・栄養良好，頭・胸部に理学的異常所見なし，右側腹部に小児頭大の表面不整・弾性硬・境界明瞭・波動性可動性のない腫瘤を触知する．表在リンパ節は触れず．下肢の浮腫もない．

検査所見：貧血なし，白血球 14,500/mm³，ESR 105 mm (1 hr.)，CRP 5+，血液生化学・蛋白分画

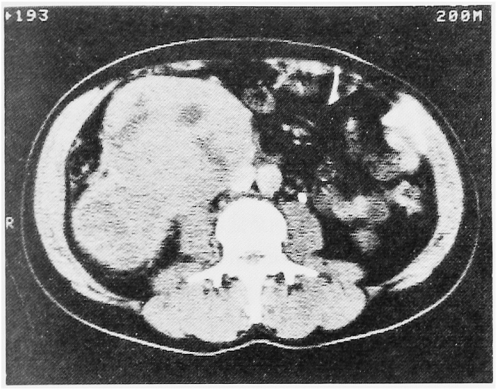

Fig. 1. CT shows a large right renal tumor extending into the inferior vena cava.

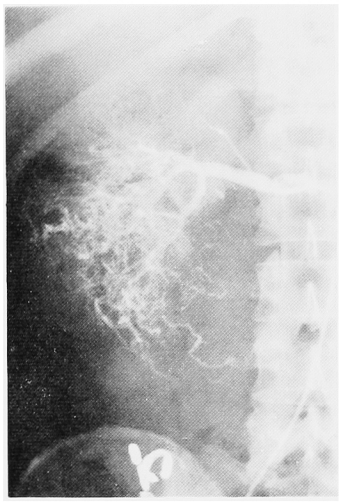

Fig. 2. Selective arteriogram shows large hypervascularized tumor of right kidney.

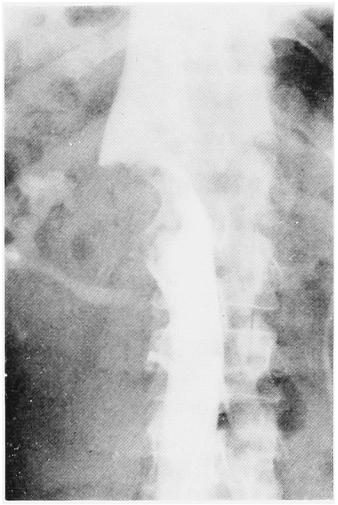

Fig. 3. Inferior venacavogram shows filling defect due to a vena caval tumor thrombi.

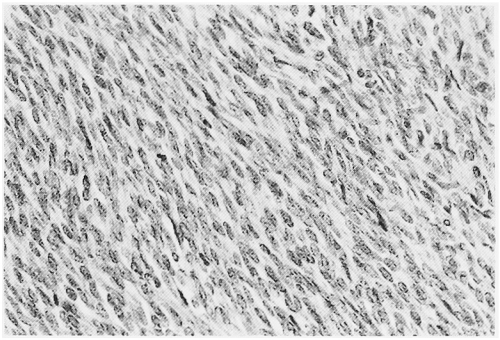

Fig. 4. Microscopic section shows bundles of uniform spindle-shaped cells.

・肝機能・腎機能に異常はない．

画像診断：胸部単純では右肺野に軽度の胸水の貯留を認めるが，転移病変はない．IVP では，左腎に異常なく右腎陰影は増大，下極に腫瘤が存在し，下腎杯の圧排変位がある．CT では右腎に連続した第1腰椎下縁より第5腰椎下縁にいたる大きな腫瘍陰影を認め，第12胸椎の高さの下大静脈には腫瘍血栓が認められ，第3腰椎の高さでは下大静脈と腫瘍とは境界不明瞭であった（Fig. 1）．右腎動脈造影では，右腎下極に hypervascular な腫瘍血管像を認め（Fig. 2），下大静脈造影では第12胸椎上縁より第1腰椎下縁にいたるほぼ下大静脈の全内腔を占める腫瘍血栓が認められた（Fig. 3）．以上より，下大静脈内腫瘍血栓を伴った右腎細胞癌との診断にて，心臓血管外科医とともに右腎摘出術および下大静脈内腫瘍血栓摘出術を予定し手術を行なった．腫瘍は下大静脈と癒着しており下極を一部残した状態で腎摘出術を終えた．ついで残存した腫瘍を丁寧に下大静脈より剝離し摘出した．下大静脈内腫瘍血栓を触知しつつ下大静脈の剝離を上方へと進めたが，途中急激な血圧低下とチアノーゼ，さらに心停止をきたし腫瘍血栓による急性肺梗塞を疑い，直ちに心マッサージを行なうとともに人工心肺を準備し開胸，人工心肺下に肺動脈内腫瘍栓塞除去を行なった．肺動脈を横切開し Fogarty catheter にて 49.5 gr. の器質化した栓塞を摘出した．術後心肺機能は改善したが，人工心肺回転開始までに約45分を要したため術後意識は回復せず，頭部 CT では脳室の拡大と多発性脳梗塞がみられ除脳強直状態となり，術後5カ月には多発性肺転移をきたし術後8カ月にて呼吸不全，心不全にて死亡した．

摘出標本は 1,150 gr 小児頭大で，正常腎組織を右

腎上極に認めたが，大部分は出血壊死を伴う灰白色の腫瘍であった．腫瘍の病理組織像では単一の紡錘型細胞が束状に配列しており，線維肉腫と診断された(Fig. 4)．肺動脈内腫瘍栓塞も同様の結果であり，右腎静脈流入部付近の下大静脈壁には肉腫の浸潤も認められた．

考　　察

腎被膜，腎盂・腎杯周囲には多くの線維や平滑筋を伴う結合組織が含まれており，このような組織からの平滑筋肉腫，線維肉腫，脂肪肉腫などの腎肉腫の発生が報告されている[1~4]．しかし腎肉腫は腎実質腫瘍の3%程度とまれであり[1,4]，なかでも線維肉腫は，Mintz ら[2]の報告では93例中12例，Farrow ら[3]の26例ではみられず，本邦において境ら[4]の125例の集計でもわずか23例であり，その後は岩元ら[5]の1例の報告があるにすぎない．腎肉腫の臨床症状は，腎細胞癌に比べ尿路症状に乏しいとされているが[1,4]，自験例では腎細胞癌の古典的三徴候である腹部腫瘤，局所の疼痛，血尿がすべて認められた．

自験例の場合，下大静脈内腫瘍血栓についてはCT下大静脈造影にて確定診断が得られたが腎肉腫の診断は行なえず，腎細胞癌との鑑別は IVP, echo, CT, angiography などでは困難であると考えられた．治療については早期発見，早期完全摘出がその原則と考えられているが[1,4]，多くの例では初診時腎腫瘤を主訴としており，根治手術の時期を失っていることが多く予後は極めて不良であるとされている[1]．

腎細胞癌では下大静脈内腫瘍血栓を合併する頻度は5%程度とされているが[6,7]，腎肉腫での静脈浸潤についてはわれわれの調べえた範囲では腎静脈内腫瘍血栓を伴った中村ら[8]の腎平滑筋肉腫の報告がみられるのみであり，腎細胞癌に比べ少ないように思われる．下大静脈内腫瘍血栓の臨床症状としては，下肢や外陰部の浮腫，精索静脈瘤，腹壁静脈の怒脹，蛋白尿などがみられるとされているが[7]，自験例の場合には下大静脈の閉塞は不完全でありいずれの症状も認められなかった．下大静脈内腫瘍血栓に対する手術は，腎細胞癌の場合にその成績が予想したよりも良好であったため[9]，積極的に行なわれるようになり，その術式についての総説も認められる[6,10]．Pritchett ら[11]は腫瘍血栓の高さにてその術式を決定するとし，以下のごとくその術式を述べている．腫瘍血栓が肝静脈流入部まで及んでいない場合には中枢側，末梢側下大静脈の Rummel tourniquet による阻血と対側腎動脈あるいは腎静脈の阻血にて下大静脈切開，血栓を直視下あるいは Fogarty catheter, Foley catheter などで摘出する．肝静脈流入部まで腫瘍血栓が及んでいる場合には，同様に中枢側，末梢側下大静脈，対側腎動脈あるいは腎静脈に加え腸間膜動脈と門脈，肝動脈を阻血し，下大静脈を切開，血栓を摘出する．右房内にまで腫瘍血栓が及んでいる場合には，右心耳に purse-stringed atriotomyを加え指示を挿入し血栓を触診し，可能であれた胸腔内 Rummel tourniquet 以下まで血栓を押し戻し，同様の阻血を行ない血栓を摘出する．右房内の血栓が大きくまた右房壁に癒着している場合には，体外循環が必要であると述べている．彼らの25例では体外循環を必要とした症例はなく，全例が下大静脈などの阻血により血栓の摘出が行なわれているが，阻血による合併症については対側腎機能低下が24%の例でみられ3例では一時的に人工透析を必要とし，60%に高ビリルビン血症がみられたとしている．また阻血による肝機能障害については，8～20分の阻血では問題なかったと報告している．一方 Klein ら[12]は，1984年にそれまでに報告された，横隔膜をこえる下大静脈内腫瘍血栓例23例を集計，手術術式を検討しているが，手術の行なわれた20例中5例が体外循環を用いた方法であったことを報告し，体外循環により血栓すべての直視が可能であること，出血吸引が再循環できること，下大静脈壁の切除や再建が必要な場合にも時間的制約がないこと，などの利点を述べている．また Krane ら[13]も，右心房から右心室にまで及ぶ腫瘍血栓の手術例を報告するとともに，右房や下大静脈腫瘍血栓の摘出は全血栓を直視下で摘出し血栓の剝離や余分な出血を防ぐのが血栓の摘出においては重要であるとし，体外循環の使用と低体温，一時的心停止での栓塞摘出を推奨している．Vaislic ら[15]は，腫瘍が下大静脈内におよんでいる18例の腎癌症例の手術時に，全例，体外循環，循環停止，超低体温を併用し，好成績をあげ，この方法の有用性を強調している．

これらの方法は血栓の高さやその下大静脈閉塞の程度などにより個々の症例において決定されなければならず，術前の下大静脈造影などによる腫瘍血栓の高さの決定は手術に際し重要となる．このような手術における致命的な合併症として，肺動脈腫瘍栓塞があり，Pritchett ら[11]の報告では25例中1例ではあるが術中腫瘍血栓の遊離による肺動脈栓塞をきたした例があり，本邦では田邊ら[14]の剖検時に肺動脈腫瘍栓塞がみられた報告がある．自験例の場合，腫瘍血栓は術前検査では第12胸椎の高さまでしか及んでおらず，中枢側，末梢側下大静脈と対側腎動静脈の阻血にて腫瘍血

栓の摘出が可能であると考えられたが，腫瘍が大きく下大静脈を巻きこんで発育しており腫瘍を摘出しなければ下大静脈を剝離することが困難であったため，腎摘出術を下大静脈の剝離前に行なう必要があり，そのため腫瘍血栓の固定が不安定となっていたこと，血栓の触診に際し注意が不足していたこと，などにより術中血栓の剝離が発生したものと考えられる．本邦においても，下大静脈内腫瘍血栓除去術は積極的に行なわれているが，手術に際しては，自験例のごとく血栓の剝離が比較的容易に起こりうることを絶えず念頭におき手術しなければならないと考えられた．

ま と め

術中肺動脈栓塞をきたした下大静脈内腫瘍血栓を伴った腎線維肉腫の1例を報告するとともに，このような症例に対する術式について文献的考察を加えた．

文 献

1) 岡本重禮・腎肉腫．新臨床泌尿器科全書，市川篤二・落合京一郎・高安久雄，第1版，7A, pp.219～227, 金原出版，東京，1983
2) Mintz ER: Sarcoma of the kidney in adults. Ann Surg **105**: 521～538, 1937
3) Farrow GM, Harrison EG, Utz DC and ReMine WH : Sarcomas and Sarcomatoid and Mixed Malignant Tumors of the Kidney in Adults-Part I. Cancer **22** : 545～550, 1968
4) 境 優一・野田進士・江藤耕作：腎肉腫について．第一編 本邦腎肉腫報告125例についての病理組織学的，及び，臨床的検討．西日泌尿 **39**：935～944, 1977
5) 岩元則幸・福田豊史・田端義久・近藤守寛・山本則之・小野利彦・平竹康祐・磯田次雄・水谷孝昭・原発性副甲状腺機能亢進症をともなった腎線維肉腫の1例．西日泌尿 **45**：431～436, 1983
6) 里見佳昭：下大静脈内腫瘍血栓除去術．臨泌 **39**: 15～24, 1985
7) 米田文男・三宅範明・香川 征・黒川一男：腎細胞癌における下大静脈腫瘍栓塞の検討．西日泌尿 **49**：85～90, 1986
8) 中村 薫・白水 幹・山本 正・木村 哲：腎静脈内腫瘍血栓塞を伴った腎平滑筋肉腫の1例．日泌尿会誌 **75**：973～978, 1984
9) Skinner DG, Pfister RF and Coluin R. Extention of renal cell carcinoma into the vena cava the rationale for aggressive surgical management. J Urol **107**: 711～716, 1972
10) 井上彦次郎：下大静脈の手術．臨泌 **34**：1045～1051, 1980
11) Pritchett TR, Lieskovsky G and Skinner DG : Extension of renal cell carcinoma into the vena cava : clinical review and surgical approach. J Urol **135** : 460～464, 1986
12) Klein FA, Smith MJV and Greenfield LJ : Extracorporeal circulation for renal cell carcinoma with supradiaphragmatic vena caval thrombi. J Urol **131**: 880～883, 1984
13) Krane RJ, deVere White R, Davis Z, Sterling R, Dobuik DB and McCormick JR : Removal of renal cell carcinoma extending into the right atrium using cardiopulmonary bypass, profound hypothermia and circulatory Arrest. J Urol **131** 945～947, 1984
14) 田邉一成・尾本徹男：剖検時肺動脈腫瘍栓塞を認めた腎癌の1例．西日泌尿 **46**：167～172, 1984
15) Vaislic CD, Puel P, Grondin P, Vargas A, Thevenet A, Fontan F, Deville C, Leguerrier A, Touchot B, Piwnica A, Maiza D : Cancer of the kidney invading the vena cava and heart. J Thorac Cardiovasc Surg **91**: 604～609, 1986

（1986年6月6日受付）