〔泌尿紀要33巻10号
1987年10月〕

指輪による陰茎絞扼症の1例

近畿大学医学部泌尿器科学教室（主任：栗田　孝教授）
加藤　良成・金子　茂男・井口　正典・栗田　　孝

STRANGULATION OF THE PENIS BY A RING

Yoshinari KATO, Shigeo KANEKO,
Masanori IGUCHI and Takashi KURITA
From the Department of Urology, School of Medicine, Kinki University
(Director: Prof. T. Kurita)

A 42-year-old man was hospitalized with urinary retention due to strangulation of the penis in December, 1981. He placed a stainless steel ring on the base of the penis to prolong erection one month earlier, but subsequent penile edema made it impossible to remove the ring. On admission the penis was extremely swollen (15 cm in length and 7 cm in diameter). Gangrenous patches covered the surface of the penis almost completely and the ring had cut through all the tissues superficial to Buck's fascia. Even slight tension would have probably divided the penis at the site of obstruction and we thought that amputation would be necessary. However, we decided to try conservative therapy since pulsation was felt in the glans. A high-speed airdriven drill with a diamond tip was used to sever the ring. This took ninety minutes. The ring was 2 cm in diameter. The wound was sutured in one layer after thorough debridement.

The skin ulceration healed slowly and a urethral fistula was present in the penoscrotal region until the 66th postoperative day when it closed spontaneously. At discharge the patient had no problems with urination or erection.

Key words: Strangulation, Penis, Ring

緒　　言

陰茎絞扼症は本邦においては比較的報告の少ない疾患である．絞扼物を早期に除去すれば，合併症もなく良好な経過をとるが，その疾患の性質上患者の受診が遅れがちとなり，絞扼後かなりの期間を経てから来院することが多い．われわれは今回挿入後1カ月を経過してから来院した．ステンレス製指輪による重症陰茎絞扼症を経験した．金属性であるため指輪除去は非常に難行し，術後も尿道皮膚瘻と陰茎皮膚の難治性潰瘍により経過は遷延したが，最終的に後遺症なく治癒したので，この症例を報告し若干の文献的考察を行なう．

症　　例

患者：Y.H. 42歳，青果業（14-1-799-3）
初診：1981年12月2日
主訴：尿閉
既往歴：特記すべきことなし
家族歴：特記すべきことなし
現病歴：1981年11月初旬，勃起力増強の目的にて，ステンレス製の指輪を陰茎根部に自分で挿入したが，抜去不能となり放置した．1週間は著明な自覚症状なく経過したが，以後陰茎の腫脹，疼痛が増強し，排尿困難も徐々に進行した．1カ月後に尿閉となり，某院に緊急入院しカテーテル留置されたが，指輪除去不能のため当院に転送された．

現症：陰茎全体はうっ血浮腫のため，最大径7cm，全張15cmと腫脹しており，16Fr バルーンカテーテルが留置されていた．陰茎根部の皮膚，皮下組織は環状に切断されて，その切断面には壊死組織が付着しており，軽度の外力により今にも離断されそうな外観を呈していた．亀頭，陰茎体部皮膚には島状に潰瘍が散在しており，切断部の壊死組織を除去すると，金属性の指輪が切断創底部に食い込んでおり，指輪にはスリットが入っていた．指輪挿入よりの期間，陰茎組織の損傷程度より，陰茎切断もやむをえないと考えた

Fig. 1.　矢印が指輪

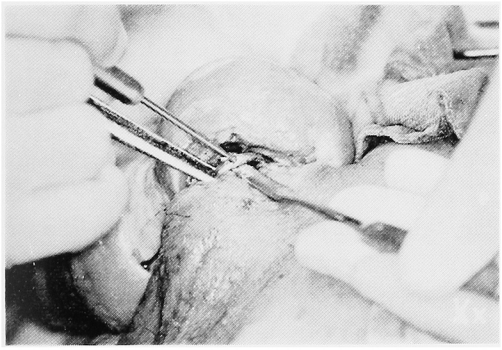

Fig. 2

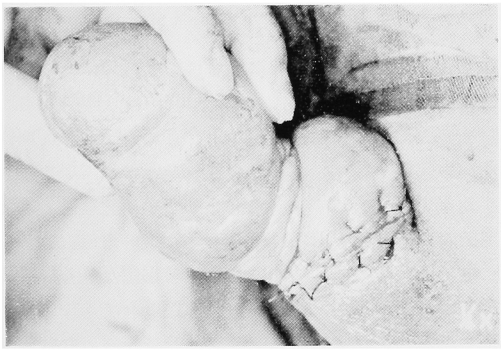

Fig. 3



Fig. 4

Fig. 5

Fig. 6

が，亀頭部に良好な拍動を触れたため，とりあえず指輪除去を試みることにした（Fig. 1）.

手術所見：腰椎麻酔下に指輪除去を開始した．まず指輪のスリット部をペンチで広げようとしたが，指輪が狭い部分にくい込んでいるため，ペンチを挿入できなかった．次に整形外科用の指輪切りを使用したが，狭い部分で操作する必要があるため有効な外力が加えられなかった．やむをえず耳鼻科用のダイヤモンドバーを用いて，スリットの対面を根気よく削り始めたが（Fig. 2），約 90 分削り終えたところでスリット部を広げたところ，指輪は 2 つに折り除去しえた．切断創底部において白膜は損傷されていなかった．切断創はデブリットメント後，全周にわたり一層縫合した（Fig. 3）．指輪はステンレス製であり，直径 2 cm であった（Fig. 4）.

術後経過：術後は皮膚潰瘍の感染のために発熱が続いた．11病日にカテーテルを抜去したところ，縫合部 6 時に尿道皮膚瘻が形成されており，再度カテーテルを留置して自然閉鎖するのを期した．30病日には陰茎の腫張はかなり軽減したが，難治性の皮膚潰瘍が散在し，皮膚知覚も低下したままであった（Fig. 5）．しかし66病日には尿道皮膚瘻は自然閉鎖し，皮膚潰瘍も治癒した．また皮膚感覚も回復し形態もほぼ正常に戻

り（Fig. 6）勃起も可能となった．尿道狭窄の発生はみとめず，退院後は性交も行なえるようになっている．

考　　察

文献的に，陰茎絞扼症に使用された絞扼物は，金属性の絞扼物，および金属以外の絞扼物の2つに分類できるが，この2者においては絞扼の動機，診断，絞扼物除去後，合併症などが異なっている．

金属以外の絞扼物としては，毛髪，ヒモ，ゴムバンドによるものが報告されている．なかでも毛髪による絞扼症の報告が多くみられ，乳幼児に偶発的に毛髪がからみつく場合が多いようである[1,2]．包茎の環状切開後，創部に付着した毛髪が絞扼の原因となることもある[3,4]．その他，夜尿防止の手段として用いられたヒモが，絞扼の原因となることもある[5,6]．毛髪やヒモによる絞扼がいったん生じると，うっ血浮腫のために絞扼物は深い溝に入り込んでしまい，注意深く観察しないと見落としてしまう．Benedict (1967)[8] は，絞扼物である細い糸が，絞扼部の再生上皮により完全に被われてしまったために，診断が困難であった症例を報告している．金属環に比して絞扼物の除去は簡単であるが，尿道皮膚瘻形成の頻度が高い[9]．この理由として，診断が遅れがちになること，また金属環に比して細いため尿道を切断しやすいことがあげられる．尿道海綿体に比して，陰茎海綿体は厚い線維性被膜である白膜で被われているため，傷害を受けにくい[1]．

金属の絞扼物としては，指輪，ナットなどが使用されている．動機は性的興奮増強の目的が多く[9]，それゆえに高齢者に多くみられる．金属環の除去法がいちばん問題となるが，文献的に種々の方法が試みられている．われわれは耳鼻科用のダイヤモンドバーを使用し，約90分かけて切断しえたが，歯科用エアータービンにより切断に6時間を要した症例[10]，電気グラインダーにて切断した症例[11]が報告されている．Bucy (1968)[12] は，金属環より末梢側に向かいヒモを巻きつけて，腫張した陰茎を圧迫して金属環内径と同じ太さとした後，ヒモの一端を金属環の下を通し，それを引っぱって巻きほどくことにより金属環を移動させ，この過程を繰り返すことにより約30分を要して除去している（Fig. 7）．Browning (1969)[13] も同様の方法により除去しているが，糸を巻きつける前に腫張軽減の目的にて，22ゲージ針にて数回穿刺した後ヒアルロニダーゼを注入している．Schellhammer (1973)[14] は，金属環より末梢側の腫張した皮膚，皮下組織を Buck の筋膜まで剝離して金属環を除去した後，皮膚移植を行ない成功している．絞扼後早期の症例であれば，Bucy や Schellhammer の方法にて除去可能と思われるが，本症例のように長期を経過して壊死の生じている症例では金属環を切断する以外には適当な除去方法がなくダイヤモンドバーのような器具を使用して根気よく削っていくしかない．本症例では陰茎の損傷および感染が強く，リングの除去も不可能と思われたため，初診時には陰茎切断もやむをえないと考えたが，根気よくリングを切断したことにより，結果的に予想外の回復を得ることができた．Chaplot (1973)[5] も，陰茎海綿体，尿道海綿体のほとんどが離断し，海綿体深部の線維性被膜のみにより連続が保たれていた症例に対して，尿道形成を含めた2回の手術を施行し，排尿障害，勃起障害もなく治癒せしめている．

重症の陰茎絞扼症において，組織損傷が強く陰茎切断もやむを得ないと思われるような場合でも，可及的早く絞扼物を除去し，まず保存的治癒を試みなければならない．

金属製絞扼物の除去方法

1　耳鼻科用ダイアモンドバー
歯科用エアータービン
電気グラインダー　etc.

2．絞扼物より末梢側に糸を巻きつけて糸をほどきながら，絞扼物を移動さす方法。(Bucy J. G. 1968)

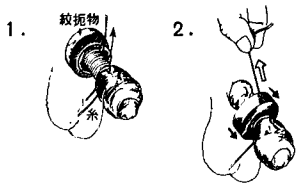

3．絞扼物より末梢側の腫張した皮膚，皮下組織を剝離した後に絞扼物を抜去，後に皮膚移植。

Fig. 7

結　　語

1．ステンレス製指輪による陰茎絞扼症に対して，耳鼻科用ダイヤモンドバーが指輪走去に有用であった．

2．本症例は絞扼後1カ月を経過していたため，感染性皮膚潰瘍，尿道皮膚瘻を形成し陰茎切断もやむをえないと思われたほどの重症絞扼症であったが，保存的治療を根気よく続けることにより完治し得た．

本論文の要旨は第96回日本泌尿器科学会関西地方会（大阪市）で発表した．

文　　献

1) Bashir AY and Barbary M: Hair coil strangulation of the penis. J R Coll Surg Edinb **25**: 47～51, 1980
2) Haddad FS: Penile strangulation by human hair. Urol Int **37**: 375～388, 1982
3) Alpert JJ, Filler R and Glaser HH : Strangulation of an appendage by hair wrapping. New Engl J Med **273**: 866～867, 1965
4) Farah R and Cerny JC : Penis tourniquet syndrome and penile amputation. Urology **2**: 310～311, 1973
5) Chaplot GS: Strangulation injury of the penis. Indian J Surg **10**: 244～246, 1973
6) Singh B, Kim H and Wax SH : Strangulation of glans penis by hair. Urology **11** : 170～172, 1978
7) Summers JL and Guira AC : Hair strangulation of the external genitalia. Ohio St Med J **69**: 672～673, 1973
8) Harrow BR : Strangulation of penis by a hidden thread. JAMA **199**: 171, 1967
9) 藤井元広・白石恒雄・福重　満：陰茎絞扼症の2例. 西日泌尿 **39**：988～991, 1977
10) 土屋　哲・高瀬道汪・松本哲夫・三輪　誠・小原信夫：陰茎絞扼症の1例. 臨泌 **32**：981～983, 1978
11) 河西　稔・永原　篤：陰茎絞扼症の1例. 日泌尿会誌 **61**：1112～1113, 1970
12) Bucy JG : Removal of strangulating objects from the penis. J Urol **99**: 194～195, 1968
13) Browning WH and Reed DC: A method of treatment for incarceration of the penis. J Urol **101**: 189～190, 1969
14) Schellhammer P and Donnelly J : A mode of treatment for incarceration of the penis. J Trauma **13**: 171～173, 1973

（1986年10月1日受付）