泌尿紀要33巻12号
1987年12月

副腎性器症候群における外性器形成術の1例

市立豊中病院泌尿器科（部長：西島高明）
坂本　亘・川島秀紀・西島高明
大阪市立大学医学部泌尿器科学教室（主任：前川正信教授）
千住　将明・成山　陸洋・岸本　武利・前川　正信

A CASE REPORT : SURGICAL RECONSTRUCTION OF THE EXTERNAL GENITALIA IN ADRENOGENITAL SYNDRONE

Wataru SAKAMOTO, Hideki KAWASHIMA and Takaaki NISHIJIMA
From the Department of Urology, Toyonaka City Hospital
(Chief: Dr. T. Nishijima)

Masaaki SENJU, Mutsuhiro NARIYAMA, Taketoshi KISHIMOTO and Masanobu MAEKAWA
From the Department of Urology, Osaka City University
(Director: Prof. M. Maekawa)

This is a case report of a 5-year-old girl with congenital adrenal hyperplasia (CAH) who had clitoral hypertrophy and vagina opening at verumontanum between the bladder neck and external urethral sphincter. Female pseudohermaphroditism with CAH is the most common type of intersex problem seen in children. In females with this disorder, the internal genital organs are usually normal, but variable degrees of virilization can be observed externally. We discussed the indication of the surgical correction of ambiguous external genitalia in this syndrome in view of sexual function and cosmetic problems.

Key words: AGS, Clitroplasty, Vaginoplasty

緒　言

副腎性器症候群（adrenogenital syndrome：以下 AGS と略す）とは，副腎皮質より性ホルモンの過剰分泌がありそのため性の特徴に対して種々の影響を与える疾患の総称である．中でも最も頻度の高いのが，副腎皮質においてステロイド生合成に働く酵素の先天的障害による cortisol の生合成の低下と，feed back による ACTH の分泌亢進による障害部位前のステロイド中間代謝物の増加により生ずる先天性副腎皮質過形成（congenital adrenal hyperplasia：以下 CAH と略す）である．この疾患は常染色体劣性遺伝に基づく疾患で，ヘテロ型保因者は1　128と高頻度に存在すると推測される．早期診断，早期治療は重要な問題であるが，付随する外性器異常に対する外科的治療も患者の人間形成ならびに社会的生活において非常に重要な問題であり，治療においても不可欠な手段であるといえる．

今回われわれは AGS による外性器異常をきたした患者に外性器形成術を施行した1例を経験したので，若干の文献的考察とともに報告する．

症　例

患者：5歳，女児（1980年8月29日生）

主訴：外性器異常

家族歴：同胞3人，両親ともに異常なし

現病歴：生後30日目，嘔吐を主訴に当院小児科救急入院．著しい食塩喪失症状（Na；98 mEq/l，K；6.0 mEq/l，Cl；78 mEq/l）とともに外性器男性化異常の存在（染色体検査にて 46 XX），17 α-hydroxyprogesteron（12.6 ng/ml），尿中 17 KS（6.1 mg/day）と高値を示し，糖質コルチコイド投与による

Table. 1 Laboratory data (August. 1986: upper). Changes in serum 17-OHP and urine 17KS level and growth curve of height and body weight (lower).

WBC	8000
RBC	445 ×10⁴
Hb	13.4 mg/dℓ
Ht	39.0 %
GOT	10 IU/L
GPT	9 IU/L
ALP	416 IU/L
TP	6.8 g/dℓ
A/G	1.62
BUN	13 mg/dℓ
Cre.	0.5 mg/dℓ
Na	142 mEq/L
K	3.2 mEq/L
Cl	103 mEq/L
Ca	8.5 mg/dℓ
P	4.3 mg/dℓ
*Renin (0.5~2.0)	2.68 ng/mℓ/hour
Aldosteron (47~131)	119 pg/mℓ

Plasma hormones

*ACTH (<60)	401.9 pg/mℓ
*17α-OHP (0.21~1.4)	>150 ng/mℓ

LH-RH (100 μg, iM)

	LH	FSH
min.	mIU/mℓ	mIU/mℓ
before	4.0	2.3
after 30	6.4	2.8
60	8.3	2.8
120	7.2	3.0

Urinary steroids

*17 KS	15.4 mg/day
17 OHCS	4.2 mg/day
*11-deoxy/11-oxy-17KGS (<0.5)	1.4
*Pregnanetriol	349.7 mg/day

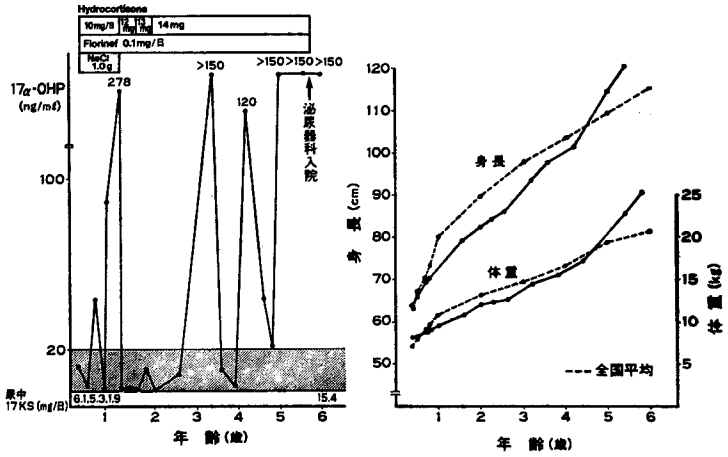

これらの低下を認めたことより，塩類喪失型 21 β-hydroxylase 欠損による CAH と診断．以後外来にてコルチコイド投与にて経過観察されてきた．今回外性器形成術目的にて当科紹介入院となった．

入院時一般現症：身長 124 cm (+3SD) 体重 26 kg (+3SD)，血圧 98-44 mHg，脈拍 90 min.，整．胸腹部理学的所見に異常を認めず．全身皮膚に色素沈着も認めないが，体格はがっちりとしていて男性的骨格(骨年齢，10歳程度)．約1年前より変声，約半年前より恥毛の出現を認めている．外性器は陰核が陰茎様に肥大し，陰唇は融合し，肥大した陰核の根部に外尿道口を認めた．外性器の外観は，極度の尿道下裂，陰嚢内欠如を示す男児のようであった (Fig. 1).

入院時検査所見 (Table 1 上段)：ECG，胸腹部 X-P，DIP に異常を認めず．血液一般，血液生化学に異常を認めないも，renin 活性の若干の亢進，血中ホルモンでは ACTH, 17α-OHP の高値，LH-RH (100 g, im.) 負荷試験にて下垂体の反応の低下，また尿中 17 KS，pregnanetriol の増加，11-deoxy/11-oxy-17 KGS 比の高値を認めた．

Table 1 下段に診断時より5歳10カ月のこれまでの小児科外来における投薬内容，CAH の control の指標として血中 17α-OHP，尿中 17 KS，身長，体重の増加曲線を示す．特に 1～2 年前より血中 17α-OHP

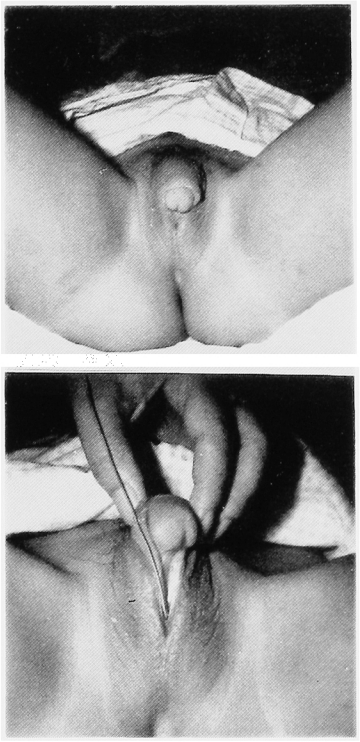

Fig. 1. External genital appearance before operation: remarkably enlarged clitoral hypertrophy and fusion of labia minora were found. External urethral orifice was opened at the base of clitoris, but a vaginal orifice was not found.

の持続的高値の出現とともに，身長，体重の増加が著しくなってきた．体表面積あたりのステロイド必要量から考えて，明らかに投与ステロイド不足による conrol 不良症例であったと考えられた．小児科にて再度ステロイド投与量の増加により，再 control するとともに，1985年8月15日全麻下にて手術を施行した．

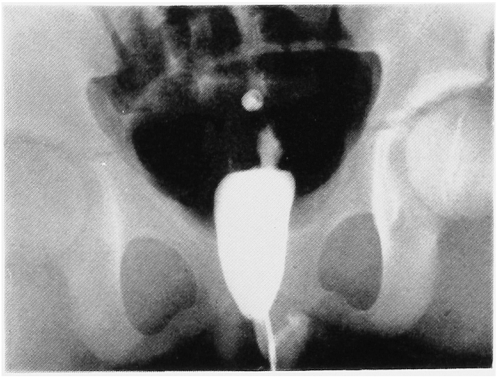

Fig. 3. Vaginogram using ureteral catheter inserted into the vagina through panendocsopy. The vagina cavity was also demonstrated. The vagina was not filled by conventional urethrography.

手術所見：まず尿生殖洞の腟開口部位を確認する目的にて内視鏡を施行した（なお術前，尿道造影を施行したが腟開口部位は確認できなかった）．Fig. 2 に示すように，よく発達した括約筋と男性形を示す内尿道口の間に精阜用隆起を認めその頂上付近に開口する腟口を確認した．内視鏡は腟開口部より腟内に容易に挿入できた．内視鏡的に腟開口部に Foley catheter を留置し，腟造影を施行すると明らかに尿道とは別に腟を造影できた（Fig. 3）．

以上の所見より，腟は括約筋の近位において尿生殖洞に開口する high placed vagina 型であることが確認できたので，Hendren ら[1]の方法に準じて pull through vaginoplasty を施行した．

1）患者を截石位とし，外尿道口直下より直腸前壁に沿って逆U字型皮膚切開を加えた（Fig. 4）．

2）外尿道口より内視鏡的に腟内に挿入した Forgaty atrial embolectomy catheter の balloon を目印に直腸前壁を，直腸内に挿入した示指を助けに直腸

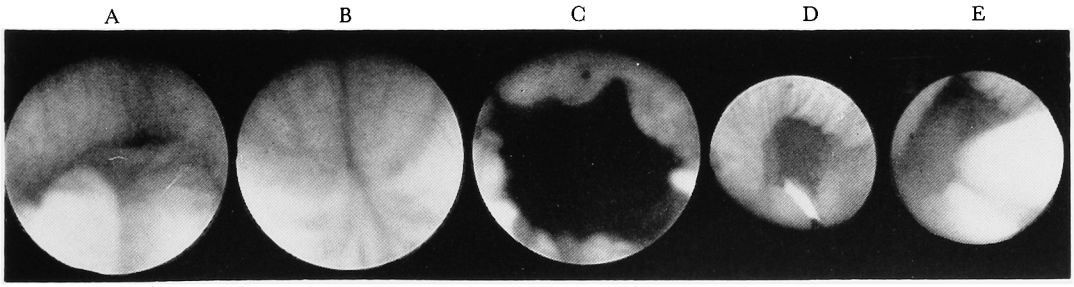

Fig. 2. Cystoscopy showing a male-type bladder neck (A), well developed external urethral sphincter (B), vagina (C) between them. Ureteral catheter (D) and Forgaty ballon catheter (E) were inserted into the vagina.

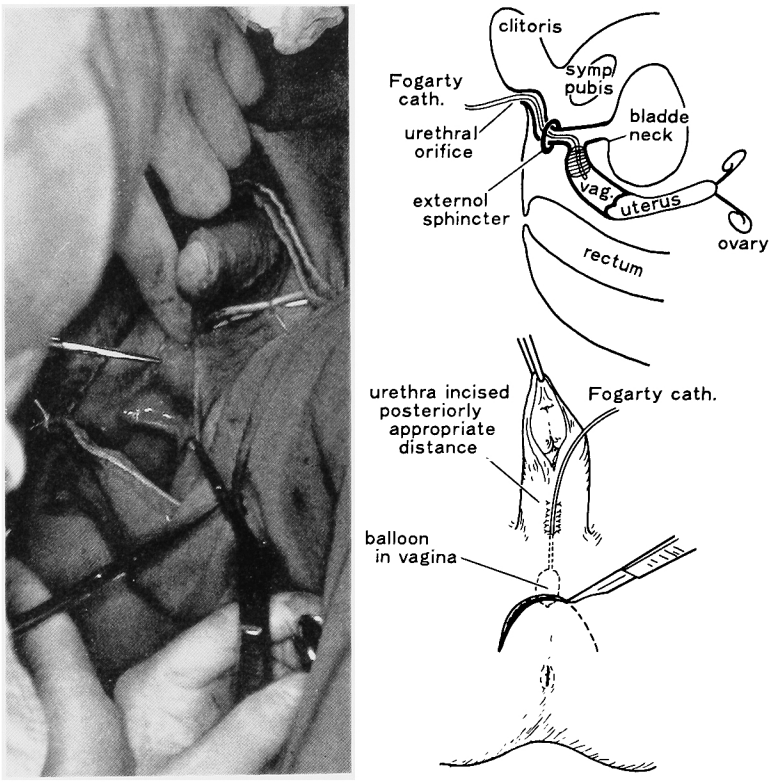

Fig. 4. Operation technique of pull through vaginoplasty

前壁に沿って剝離し，腟を確認した．腟を膀胱，尿道を損傷しないように全周にわたって剝離した後，ネラトンを通し腟を下方に牽引した（Fig. 5 左）．

3） 腟後壁に切開を加えると内視鏡的に挿入していた catheter を確認できた（Fig. 5 右）．

4） Fogarty catheter を抜去し，腟を完全に切断後，腟の尿道への開口部を chromic catgut にて密に縫合した．この後尿道ブジーにて尿道狭窄のないことを確認し，balloon cathier を膀胱内に留置した．尿道と膀胱頸部を上方に牽引後，腟断端を子宮頸部付近まで剝離したのち，会陰部の皮膚 flap と腟壁の縫合を施行した（Fig. 6）．

陰核形成術は Kumar ら[2] の方法に準じて neurovascular bundle を温存する陰核部分切除術を施行した．

5） 冠状溝の近くで陰茎の背面から側面にかけて冠状切開をおき，さらに大陰唇の方に延長したのち，Buck 筋膜の外側で恥骨結合の近くまで陰核体を露出する（Fig. 7A）．

6） 陰茎背面正中に存在し Buck 筋膜の内側に存在する neurovascular bundle を損傷しないように Buck 筋膜に縦切開を加えて，Buck 筋膜を一部含めて neurovascular bundle を剝離した（Fig. 7B）．

7） 次に脚部を露出し脚部起始部を切断する．同様に冠状溝近くで体部を切断し余分な包皮を切断した．これらの操作により亀頭は neurovascular bundle と陰核小帯によってのみ連結された状態となる（Fig. 7C）．

8） 亀頭を恥骨骨膜に縫合して手術を完了した．

術後経過はきわめて良好にて，Fig. 8 左は術直後で，Fig. 8 右は術後約1ヵ月の外陰部である．亀頭の萎縮を認めたが，小さく適度の大きさとなって残存し，美容的にも満足する結果を得ることができた．現在外来にて腟口狭窄予防目的にて Hegar 腟拡張を施行し経過観察中である．

考　　察

21-β hydroxylase deficiency による CAH は，女子では生下時よりの外性器の男性異常が存在し，女性半陰陽となるのが特徴的である．

女性半陰陽の発生機序は，胎生期初期に男性ホルモンが過度に作用することにより外性器の男性化を生じ，生下時には陰核肥大，陰唇の融合がみられることが多い．胎生期に作用する男性ホルモンの量と作用す

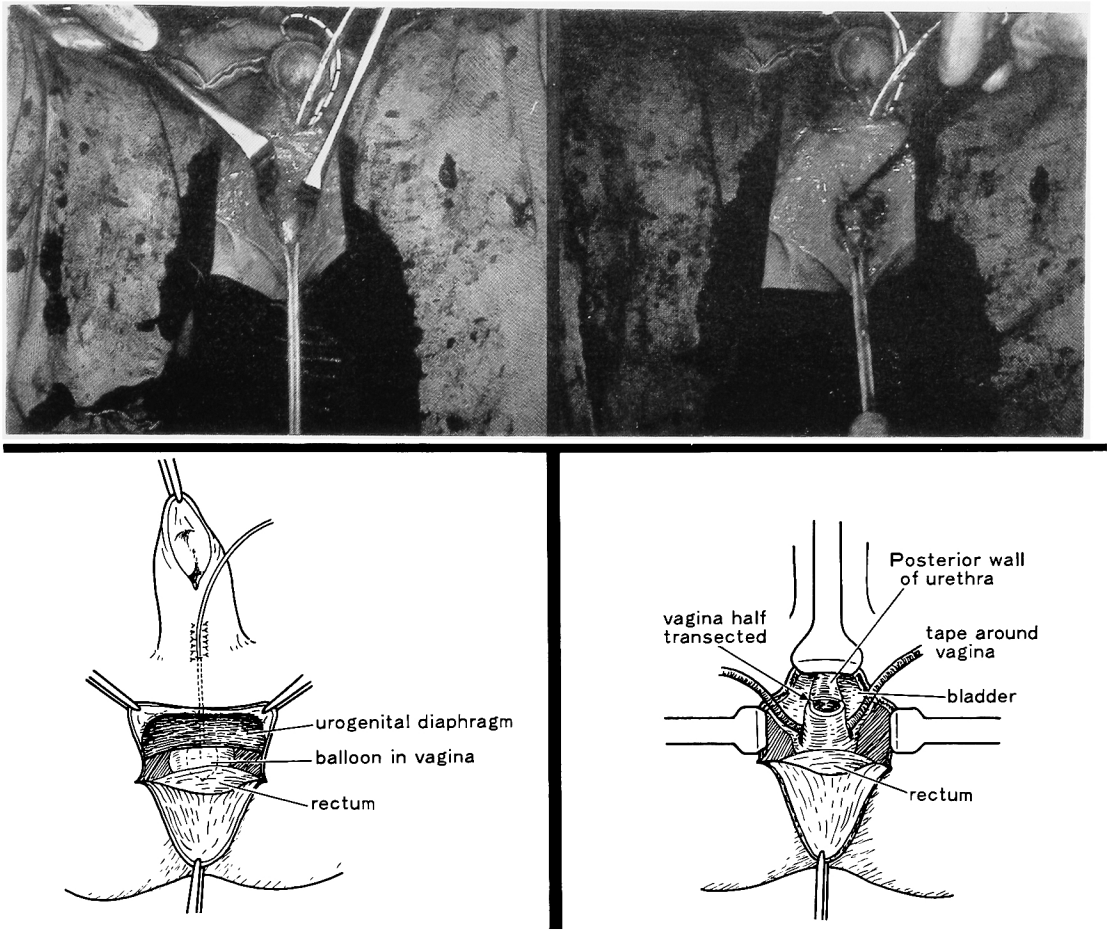

Fig. 5

る時期により，外陰部には様々な程度の異常が認められる．臨床的によく用いられている Prader[3] の分類では，軽度の陰核肥大のみのものを1型，phallus の先端に外尿道口が開口する高度のものを5型とし.5つの型に分類している．また Hendren and Crawford[1] は，腟と尿道の合流部位が括約筋の近位か遠位かで，high placed vagina と low placed vagina に分類している．本症例は肥大した陰核の根部に尿道口が開口し，腟は括約筋の近位で尿道に開口していたため，Prader の4型，high placed vagina と考えられる．現在までの報告によると Prader 2～4型，low placed vagina の症例が圧倒的に多く，high placed vagina はきわめて稀である．しかし充分な内視鏡の検査，あるいは X-P の検査のなされている症例が少なく，案外 high placed vagina の症例も多い可能性があると，Hendren ら[1] は述べている．分類を明確に行なうことは，後述する外陰部形成術式が異なることを考えると，非常に大切なことである．

CAH の治療方針は，アンドロゲンの分泌を抑制し，性器の成熟身体の発達を暦年齢に保つこと．急性感染症，外科的手術などのストレスに際して急性発症を起こさぬようにすること．外性器異常，性早熟に対する児童の性心理学的ならびに成人してからの社会的問題に充分な注意を払うことである．

本症例は現在までの経過をかえりみるとすでに変声，恥毛の出現を認め身長の増加も著明である．また極端な外性器の異常が存在するにもかかわらず，すでに5歳という年齢から考えて患者に与えた心理学的な影響は大きい．患者が自分の外性器の異常を自覚する前に，また手術を記憶にとどめない時期に外陰部に対する適切な処置を施行する必要があったと痛感している．

1)　陰核形成術（clitroplasty）

いったん肥大した phallus は適切な control を行

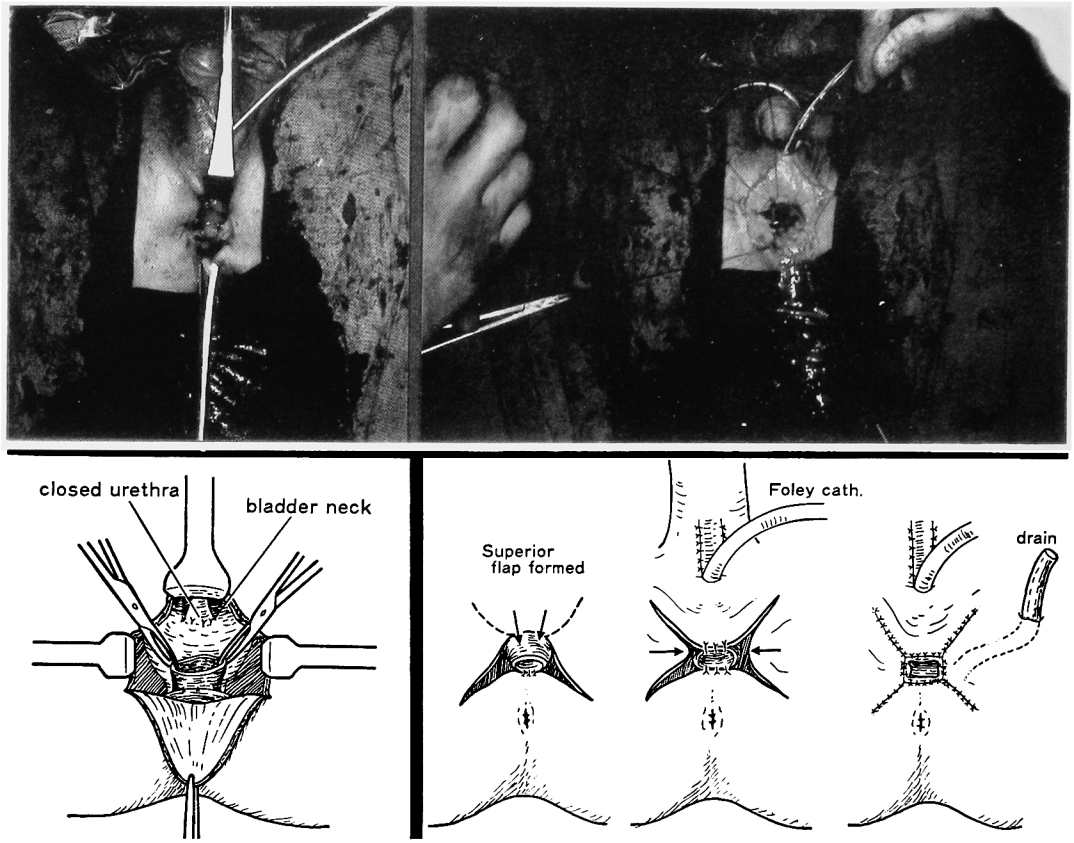

Fig. 6

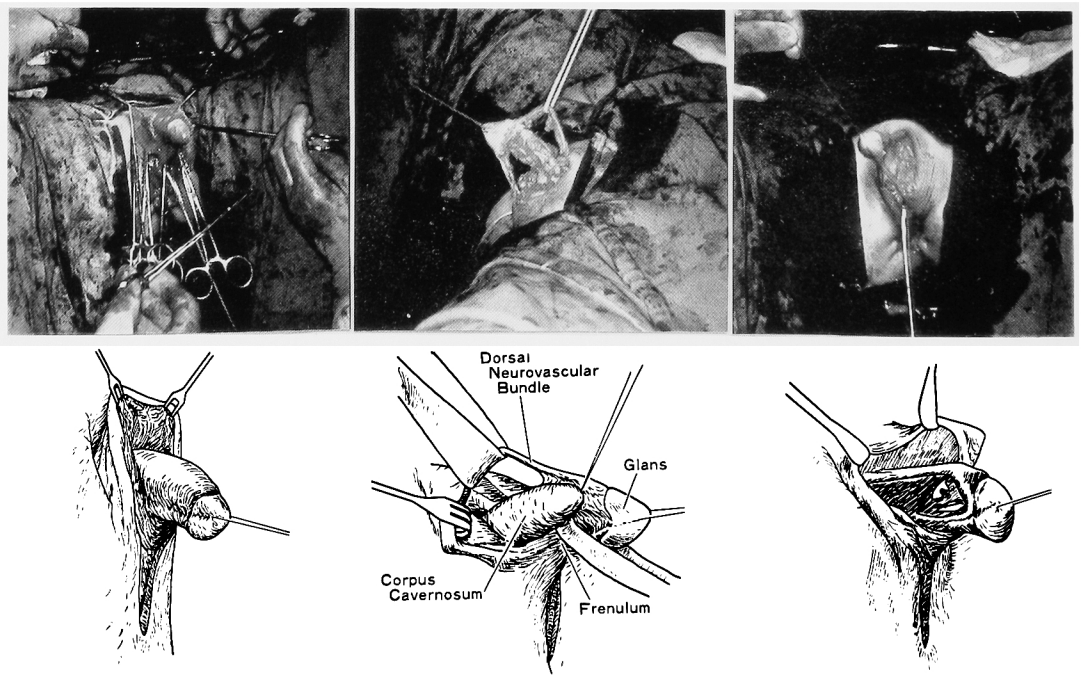

Fig. 7. Operation technique of clitroplasty. Incision (A), mobilization (B) and isolation (C)

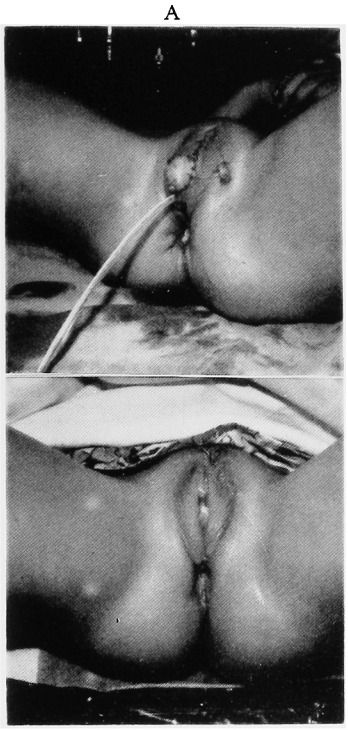

Fig. 8. Immediately after operation (A) and one month after operation (B)

Table. 2　Clitoroplasty

陰核全摘術

1950

Jones, H.W., Jr. (1954)
陰核全摘，

Hampson, J.G. (1955)
Money, J. (1955)
陰核肥大があって性の満足が得られなかった婦人に陰核切除を行なったところ性感が改善されたとの報告例．

Rosenwald, A.K. (1958)
陰核切除しても性感に支障なし．

Jones, H.W., Jr. and Scott, W.W. (1958)
陰核はできるだけ根部まで充分剔除．

1960

Gross, R.E. (1966)[4]
少しでも勃起部分が残ると疼痛の原因．

楠 隆光 (1967)[5]
亀頭を保存しても結局は萎縮してしまう．

Barinka, L. (1968)
宗教的に陰核切除を行なっている民族でも何ら性生活上に支障なし．

1970

陰核埋没法

Lattimer, J.K. (1961)[6]
小陰唇癒合部上端と陰核腹面の皮膚との間に皮下トンネルを作り，剝離した陰核亀頭部をこのトンネルを通して，引き出す．
(Relocation and recession method)

Randolph, J.G. (1970)[7]
陰核背面の皮膚切除 Buck 筋膜を剝離し，恥骨結合下面に陰核体部をのせてその上から Buck 筋膜と恥骨下面の骨膜を縫合する．
(Reduction method)

陰核部分切除

Spence, H.M. and Allen, T.D. (1973)[8]
有害な勃起組織の大部分を切除しながら，美的，性感的に重要な陰核亀頭を残す．

Kumar, H. (1974)[2]
かつ，陰核背動静脈，陰部神経枝を含む neuro-vascular bundle を温存する．

なっても残存するもので多くの場合外科的切除を必要とする．陰核形成術には，陰核の完全切除，部分切除および陰核埋没術の3つがある (Table 2).

陰核完全切除術は，亀頭，陰核体部，陰核脚部を含めて全部摘出する術式である．

Table 2 に列挙しているごとく，陰核は性感とは無関係であるとする陰核不用論の意見が支配的であり，この術式を支持する報告が多い．しかし陰核全摘除症例の成人後の性生活に関する追跡調査が充分になされていない点および本来生理的に存在する器官としてなるべく温存するべきであるとの考えより，陰核を害のない程度に温存する方法が試みられた．

陰核埋没術は，比較的肥大の少ない陰核に対して試みられる方法で，陰核を切除することなく移動もしくは後退させ皮下に埋没する方法である．しかしこの方法では，陰核の肥大が大きい場合は不適当であり，移動後退により無理な屈曲が加わり外観上機能上問題が多いとされ，あまり普及するに至っていない．

これらの術式に対し陰核部分切除術は，正常な女性の外観にもっとも近づける方法であり，亀頭部のみを残存させる方法である．この方法では，勃起時痛みの原因となる体部，脚部はすべて切除することならびに性感機能の面から亀頭を温存させる点で合目的であると考えられる．さらに Kumar ら[2] は，背面の神経血管側と腹面の陰核小帯を亀頭につけて残す方法を報告している．今回われわれは，Kumar ら[2] の方法が最も合目的であると考え本例に施行したが，今後さらに性感に対する充分な追跡調査が必要であると思われる．

2)　腟口形成術 (vaginoplasty)

腟口形成術をどの術式に選択するかは，尿生殖洞のどの部分に腟が開口しているかによる (Table 3). 部位と術式をはっきりさせることは，括約筋の損傷ならびに形成した腟口の狭窄などの合併症を防ぐために大切なことである．したがって術前の詳細な内視鏡と X-P による検討が必要である．skin flap method[9]

Table 3. Vaginoplasty

1) Simple cutback vaginoplasty

尿生殖洞への膣開口部が広く，開口部が前庭に近い場合

単に尿生殖洞開口部を肛門側に拡げる縦切開をおくのみでよい．

Young, H.H. (1937)
Jones, H.W. and Scott, W.W. (1958)

2) Skin flap vaginoplasty

尿生殖洞への膣開口部がやや奥まっているが外括約筋より遠位の場合

会陰部に皮膚弁をつくり，尿生殖洞後壁に縦切開をおいて，これに皮膚弁を入れ込む．

Fortunoff, S., Lattimer, J.K. and Edson, M. (1964)[9]

3) Pull through vaginoplasty

尿生殖洞への膣開口部が外括約筋より近位の場合

尿生殖洞後壁に縦切開をおき，膣口を尿生殖洞の開口部で切断し，会陰部に引きおろす．

Hendren, W.H. and Crawford, J.D. (1969)[1]

は尿生殖洞の腟開口部が奥まっている場合，単なる切開にては狭窄を生ずる可能性があるために用いられる方法である．また腟開口部が括約筋の近位にある場合，pull through method 以外では，括約筋を損傷する可能性があるため，この方法が推奨される．

ま と め

CAH による女性半陰陽に対し，亀頭の一部と neurovascular bundle を温存する clitroplasty と，括約筋の損傷を避けるため pull through vaginoplasty を施行した．本術式の概要を述べるとともに若干の文献的考察を行なった．

本論文の要旨は，第36回日本泌尿器科学会中部総会にて発表した．

文 献

1) Hendren WH and Crawford JD: Adrenogenital syndrome; The anatomy of the anomaly and its repair. Some new concepts. J Ped Sug **4**: 49～58, 1969
2) Kumar H, Kiefer JH, Rosenthal I and Clark SS: Clitroplasty; Experience during a 19-year period. J Urol **111**: 81～84, 1974
3) Prader A: Vollkommen mannliche aussere Genitalentwicklung und Salz-verlunstsyndrom bei Madchen mit Kongenitalem adrenogetalen Syndrom. Helv Padiat Acta **13**: 5～14, 1970
4) Gross RE, Randlolph J and Crigler JF: Clitorectomy for sexual abnomalities; Indications and technique. Surgery **59**: 300～308, 1966
5) 楠 隆光・生駒文彦：半陰陽に対する外陰部形成術の実際．日本不妊会誌 **12**：269～282. 1967
6) Lattimer JK : Relocation and recession of the enlarged clitoris with preservation of the glans ; An alternative to amputation. J Urol **86**: 113～116, 1961
7) Randolph JG and Hung W : Reduction clitoroplasty in females with hypertrophied clitoris. J Ped Surg **5**: 224～231, 1970
8) Spence HM and Allen TD: Genital reconstruction in the female with the adrenogenital syndrome. Br J Urol **45**: 126～130, 1973
9) Fortunoff S, Lattimer JK and Edoson M: Vaginoplasty technique for female pseudohermaphrodites. Surg. Gynec. and Obstet **118**: 545～548. 1964

(1986年12月15日受付)