転移性膀胱悪性リンパ腫の1例

大阪大学医学部泌尿器科学教室（主任：園田孝夫教授）
三宅　修，前田　修，並木幹夫
大阪大学医学部病理学教室（主任：北村　旦教授）
北村　旦

A CASE OF SECONDARY MALIGNANT LYMPHOMA OF THE URINARY BLADDER

Osamu MIYAKE, Osamu MAEDA and Mikio NAMIKI
From the Department of Urology, Faculty of Medicine, Osaka University
(Director: Prof. T. Sonoda)
Hajime KITAMURA
From the Department of Pathology, Faculty of Medicine, Osaka University
(Director: Prof. H. Kitamura)

A case of secondary malignant lymphoma of the urinary bladder is presented. Clinical diagnosis was metastatic small cell carcinoma in urinary bladder. Pathological diagnosis after autopsy, however, revealed vesical involvement of malignant lymphoma. The primary focus was considered to be the lung, the biopsy specimen of which was initially diagnosed as small cell carcinoma, because clinical manifestation first occurred in the lung and the metastasis to subcutaneous tissue, bladder and other abdominal organs was found subsequently. In a study of secondary involvement of genitourinary organs as seen in the present case, we reviewed 303 patients who had died of malignant lymphoma at our institute between 1960 and 1985.

Key words: Malignant lymphoma, Secondary involvement, Urinary bladder

緒　言

膀胱原発の悪性リンパ腫については多くの報告があるが，二次性の膀胱悪性リンパ腫についての情報は少ない．今回われわれは転移性膀胱悪性リンパ腫の1例を経験したのでこれを報告するとともに，悪性リンパ腫の泌尿生殖器への侵襲について当院での剖検例をもとに考察した．

症　例

患者：36歳，女性

主訴：肉眼的血尿

家族歴：特記すべきことなし

既往歴：1968年急性膵炎，1977年精神分裂病と診断され入院治療を受ける．1981年6月福井県立病院にて transbronchial lung biopsy（TBLB）により肺小細胞癌が疑われ同病院にて MMC, Endoxan, 5FU, VCR, cytosine arabinoside などによる多剤併用療法および縦隔，左鼠径リンパ節への転移に対して放射線療法を施行する．

現病歴：1983年両側鼠径リンパ節と腰背部皮下への肺癌によると思われる転移が発見され，同年3月13日当院第3内科へ入院となる．4月13日 CDDP 88 mg 4月25日 CDDP 100 mg を投与しさらに6月26日から28日にかけ CDDP 80 mg を1日のみ，VP-16 100 mg/日を3日間，Endoxan 300 mg/日を3日間投与し，7月31日から8月2日にかけてさらに同じプロトコールで化学療法を行ったところ，3月の入院時に認められていた転移巣はほぼ消失し同年9月1日退院となった．しかし，退院後まもなく右腰背部，下腿，会陰部に浮腫が出現，さらに同部の皮下に腫瘍形成をみ，9月21日からは排尿困難，凝血塊を伴った肉眼的血尿を認めた．続いて10月9日下腹部痛，尿閉を訴えたため第3内科へ緊急入院，当科へ転科となった．

入院時現症：体格栄養中等度，血圧 140/90 mmHg，眼瞼結膜に貧血を認める．口腔内は粘膜面にやや貧血

を認める以外に特記すべきことなし．頸部，腋下リンパ節は触知しないが左鼠径リンパ節に直径約 2 cm の可動性不良なリンパ節を1つふれる．肝脾腎触知せず．下腹部正中やや右に直径約 5 cm の，やや左に直径約 4 cm の腫瘤を触知した．外陰部は浮腫状で，両下肢にも浮腫が著明に認められた．

血液および血液化学所見．RBC $259\times10^4/mm^3$, WBC $3,000/mm^3$, Ht 25.9%, Hb 8.8 g/dl, Plt $18.8\times10^4/mm^3$, 白血球分類：St 3%, Seg 89%, Lym 3%, Mo 5%, Eo 0%, Ba 0%, T.P. 5.3 g/dl, A/G 1.8, GOT 16 U/l, GPT 6 U/l, BUN 9 mg/dl, Cr 0.9 mg/dl, Na 145 mEq/l, K 4.0 mEq/l, Cl 101 mEq/l, ALP 144 IU/l, LDH 1,024 IU/l, BSG 1時間値 25 mm, 2時間値 50 mm

尿所見：色調濃赤色，凝血塊あり．一般細菌培養陰性．

尿細胞診：class IV 原発巣の肺小細胞癌の病理所見と一致すると思われる異型性のある細胞が認められた．

X線検査：胸部単純撮影では，左主気管支に狭窄を認める．KUB は異常なし．DIP では両側特に左側に腎盂腎杯拡張像が見られ，さらに両側の水尿管を認めた (Fig. 1)．骨盤部 CT では腹壁に多数転移巣が見られ，膀胱は壁全体が厚く一部局所的に厚いところもあり (Fig. 2)，転移が疑われ，子宮の左方の腫瘍，臀筋内および臀部皮下にも転移巣が数個認められた．

入院後経過：10月11日血尿原因精査のため全麻下にて膀胱鏡検査および TU-biopsy & coagulation を行った．膀胱内に正常粘膜はほとんどなく，壁は不整で多量の coagula のため尿管口の確認もできず，血液が壁のいたるところから滲出していた．この時の組織切片では肺小細胞癌の所見とほぼ一致する anaplastic tumor の膀胱浸潤と診断された．10月15日より尿量減少と血中Kの上昇をみたため腎後性腎不全と判断し，10月18日全麻下で開腹による右腎瘻造設術を行った．さらに10月24日 CDDP 60 mg，10月25日 ACNU 80 mg による化学療法を施行した．その後も膀胱からの出血がとまらないため11月6日 TU-coagulation とホルマリンによる固定を行ったが効果なく，放射線科にて11月13日左右の内腸骨動脈の塞栓術を施行した．12月上旬より腹部腫瘤および腹水貯留のため食事摂取困難となり，また胸水貯留と気胸も合併し呼吸困難に陥り，翌年1月6日死亡した．

剖検所見：腫瘍は腹腔内に播種性に存在し肝，胆，脾，両腎皮質，腸間膜，横隔膜に浸潤していた．また傍気管，傍大動脈，膵頭部，鼠径リンパ節への腫瘍浸潤も認めた．左主気管支および縦隔には放射線療法に

Fig. 1. DIP; Bilateral pyelocaliectasis was recognized.

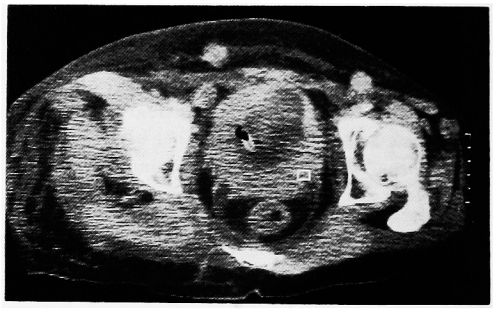

Fig. 2. Pelvic CT; The whole wall of the bladder was thickened. The thickening of the wall was especially severe in the part marked (□).



Fig. 3. Histological appearance; Tumor cells containing one or two egg-like nuclei diffusely invaded muscle layer of the vesical wall. (H.E. ×33)

よると思われる線維化を認めたが，悪性細胞は同部位には見られなかった．膀胱の内腔には正常粘膜はほとんど見られず壁も凹凸不整であった．また膀胱前方の皮下脂肪と皮膚，後方の子宮と附属器，上方の尿管，盲腸にも膀胱から腫瘍が直接浸潤していた．

組織学的所見・胞体に乏しく卵円形の核を有し核小体を1～2個認める腫瘍細胞が膀胱の筋層から漿膜までびまん性に浸潤しており（Fig. 3），悪性リンパ腫 diffuse large cell type（LSG 分類）と診断された．原発巣は1981年6月に TBLB により small cell carcinoma suspected と診断された部位で，原発巣の悪性細胞は化学療法ならびに放射線療法でほぼ消失したが，すでに腹腔内臓器を介し，もしくは直接膀胱に腫瘍が転移していたと考えるのが妥当と思われた．以上より本症例は肺原発悪性リンパ腫の膀胱転移の1例と考えられた．

考　　察

泌尿生殖器原発の悪性リンパ腫は，しばしば報告され情報も多いが，リンパ腫の泌尿生殖器への二次的侵襲についての情報は限られている．そこでわれわれは今回の症例を経験したのを機に，当院にて悪性リンパ腫により死亡し剖検のなされた症例を集計しこれを分析した．

対象は1960年から1985年までに悪性リンパ腫で死亡した303例で，うち55例が Hodgkin 病，248例が Non Hodgkin lymphoma である．

Table 1 に示すように泌尿生殖器への侵襲は Hodgkin 病の方が Non Hodgkin lymphoma より少なく，とくに尿管，前立腺，睾丸，副睾丸への侵襲は Hodgkin 病に関しては今回の集計では全く認めなかった．腎，副腎への侵襲は Hodgkin 病は Non Hodgkin lymphoma の約3分の1の頻度で認められた．最も侵されやすいとされている腎への侵襲は全303例中の110例（36.3%）にみられこれは諸家の報告とほぼ一致している[1]．次に侵されやすいのは副腎であったが，この51例中34例に腎への侵襲を伴っていたのは注目される．これは位置的に両者が接近しているためと考えられる．

膀胱の侵された25例（Non Hodgkin lymphoma）のうち17例（68%）に他臓器侵襲を認めた（Table 2）．悪性リンパ腫は，直接浸潤よりもリンパ行性あるいは血行性に転移しやすいため，膀胱侵襲が発見された時にはすでに他臓器への侵襲も起こっているからだと考えられる．膀胱原発のリンパ腫は，根治的膀胱摘除術・局所的放射線療法などによる局所的治療でその予後はかなり良くなっているが[5-6]，当然のことながら二次性の膀胱リンパ腫の予後は悪い．しかし高度の膀胱刺激症状や血尿に対しては放射性療法が姑息的ではあるが有効だとされている[1]

二次性の前立腺リンパ腫では原発性と同様排尿障害をきたしやすい[6,7]．原発性のものに対しては TUR や開腹的前立腺摘出術が行われるが[6,7]，二次性のものでこのような症状が高度の場合膀胱リンパ腫と同様放射線療法が有効と思われる．

われわれの今回の調査では Non Hodgkin lym-

Table 1. The number of cases with involvement of genitourinary organs

	Hodgkin's disease (55 cases)	Non Hodgkin lymphoma (248 cases)	Total (303 cases)
Kidney	7	103	110
Adrenal gland	3	48	51
Ureter	0	4	4
Bladder	1	25	26
Prostate	0	9	9
Testis	0	13	13
Epididymis	0	3	3

Table 2. The relationship between the involvement of the bladder and that of the genitourinary organs

	Hodgkin's disease (55 cases)	Non Hodgkin lymphoma (248 cases)	Total (303 cases)
Bladder + other organs	1	17	18
Bladder only	0	8	8

phoma の精巣侵襲は7.1%に見られた．精巣原発の悪性リンパ腫に関する報告はいくつか見られるが，その予後は睾丸摘除術＋広範囲の放射線療法のような適切な治療が行われればかなり良いと報告されている[8,9]．しかしこの治療も二次的な精巣侵襲には無効である．

悪性リンパ腫は化学療法や放射線療法によく反応する．しかし stage と組織分類は患者を治療する上で非常に重要である．なぜならこの2つの要素によって治療方法や使用する薬剤の種類が決まるからである．手術すらも病巣が限局してさえいれば有効となり得る．それゆえ悪性リンパ腫による泌尿生殖器への侵襲を認めた場合，まずそれが原発性か二次性かを知り，さらに stage と組織分類を充分把握してからその症例に最も適切な治療を行うべきである．

結　　語

1．肉眼的血尿を主訴とする36歳女性に見られた転移性膀胱悪性リンパ腫の1剖検例を報告した．

2．悪性リンパ腫の泌尿生殖器への侵襲について当院での過去26年間の剖検例をもとに考察した．

文　　献

1) Sufrin G, Keogh B, Moore RH and Murphy GP: Secondary involvement of the bladder in malignant lymphoma. J Urol **118**: 251-253, 1977

2) Mäkinen J, Alfthan O and Vuori J: Malignant lymphoma of the urinary bladder. Eur Urol **5**: 45-47, 1979

3) Pontius EE, Nourse MH, Patz L and Mccallum DC: Primary malignant lymphomas of the bladder. J Urol **90**: 58-61, 1963

4) 郷司和男，杉本正行，浜見　学，守殿貞夫，石神襄次，前田　盛，杉山武敏：膀胱原発悪性リンパ腫の1例．泌尿紀要 **31**：693-698，1985

5) 中川修一，中尾昌宏，渡辺康介，三品輝夫：原発性膀胱悪性リンパ腫の1例．泌尿紀要 **29**：1097-1105，1983

6) Heaney JA, Delellis RA and Rudders RA: Non Hodgkin lymphoma arising in lower urinary tract. Urology **25**: 479-484, 1985

7) Cartagena R, Baumgartner G, Wajsman Z and Merrin C: Preliminary veticulum cell sotcoma of prostate gland. Urology **5**: 815-816, 1975

8) Turner RR, Colby TV and Mackintosh FR: Testicular lymphomas. Cancer **48**: 2095-2102, 1981

9) Talerman A: Primary malignant lymphoma of the testis. J Urol **118**: 783-736, 1977

（1987年4月13日受付）