泌尿紀要29巻6号
1983年6月

睾丸破裂の2例

神戸市立西市民病院泌尿器科（医長：鎌田日出男博士）
鎌田　日出男
小浜　常昭

TRAUMATIC RUPTURE OF THE TESTICLE: REPORT OF TWO CASES AND A REVIEW OF THE LITERATURE

Hideo KAMADA and Tsuneaki OBAMA
From the Department of Urology, Kobe West Municipal Hospital, Kobe, Japan
(Chief: H. Kamada, M.D.)

Two cases of traumatic rupture of the testicle are reported. One patient was surgically explored 7 days after trauma to the scrotum, and the other, after 17 days. Orchiectomy was carried out on both patients.

Eighty-seven cases collected from the Japanese literature, including our two cases are reviewed and discussed. The majority of authors recommend early surgical exploration when this condition is suspected.

Key words: Trauma, Testicular rupture, Tunica albuginea

緒言

睾丸の損傷は他臓器の外傷と同様に，開放性損傷と皮下損傷とに分けられるが，ほとんどは皮下損傷である[1,2]．この皮下損傷は病理学的に1)睾丸挫傷，2)睾丸破裂，3）睾丸転位の3型に分けられる[3]．われわれは最近，睾丸破裂を2例経験したので報告するとともに，現在までの本邦報告例に自験例を加えた87例につき，統計的観察を試みた．

症例

症例1

患者：42歳　会社員

主訴：左側陰嚢内容の腫脹

既往歴および家族歴：特記事項なし

現病歴：20年前陰嚢部を打撲し皮下出血をきたすも放置．1982年4月9日夜，飲酒中に喧嘩となり陰嚢部を打撲した．翌日，左側陰嚢内容の有痛性腫脹に気付き，4月12日某医院を受診．疼痛は消失したが，腫脹が持続するため4月15日，当科紹介され受診す．4月16日入院したが，この間ショック症状，血尿，排尿困難を訴えていない．

外来時現症：体格中等度，栄養良好．腹部は平坦で軟．両腎下極触知．尿管走行部，膀胱部に異常なし．陰嚢左側は手拳大に腫大しているが，その内容は不明瞭．陰嚢皮膚には軽度発赤はあるも皮下出血なし．直腸診に異常なし．鼠蹊部リンパ節触知せず．

入院時検査所見：血沈：1時間値17 mm，2時間値41 mm．末梢血液：RBC $438\times10^4/mm^3$，Hb 14.0 g/dl，Ht 44.0%，WBC $5100/mm^3$，分画杆状核1，分葉核72，好酸球1，リンパ球23，単球3，Platelet $18.8\times10^4/mm^3$．血液生化学：総蛋白 7.48 g/dl，A/G 1.53，Alb 4.52 g/dl，Glob 2.96 g/dl，Na 143 mEq/L，K 4.1 mEq/L，Cl 105 mEq/L，GOT 18.0 mU/ml，GPT 12.7 mU/ml，Al-P 122.1 mU/ml，LDH 280.6 mU/ml，BUN 11.5 mg/dl，creatinine 1.3 mg/dl，尿酸 5.2 mg/dl．CRP（＋）．血清 HCG-β subunit 0.17 ng/dl，尿中 HCG-β subunit 0.30 ng/ml．出血時間3分，凝固時間13分以内．尿所見：酸性，蛋白（＋），糖（－）．尿沈渣：RBC（－），WBC 1-2，Epithel（－），Bact（－）．

X線検査所見：腹部単純撮影，DIP に異常なし．

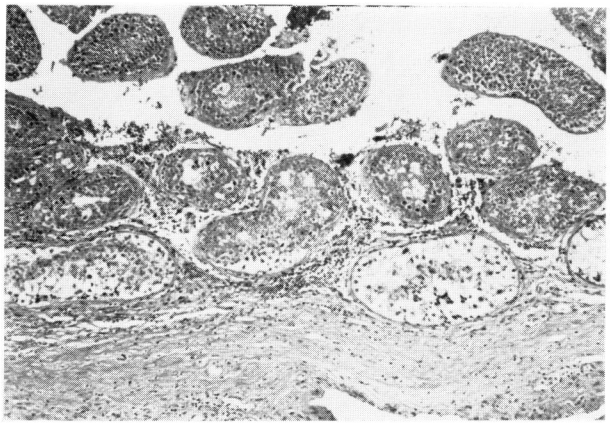

Fig. 1. Case 1. Microscopic low power section of left testis shows hemorrhage and necrosis of testicular tubules

以上の所見より左外傷性陰嚢血腫を疑い，1982年4月16日手術を施行した．

手術所見：腰麻下に左側陰嚢皮膚に縦切開を加えたところ，陰嚢各層の肥厚は著明であった．睾丸固有鞘膜を切開したところ，腔内に血塊を認めたので，これを除去した．白膜に約2㎝の縦裂があり，睾丸実質の一部が脱出していた．受傷後7日を経過していることより左除睾術を施行した．摘出重量は52g であった．

病理組織学的所見：fibrosis と hemosiderin 沈着および炎症をともなって，出血と精細管壊死を認めた(Fig. 1)．悪性所見はなかった．

本症例は20年前の外傷により陰嚢皮下に肥厚癒着が生じていたため，今回の喧嘩で白膜断裂をきたしたものの，出血は皮下におよばなかったと思われる．術後経過順調で8日目に退院した．

症例2

患者：47歳，無職

主訴：陰嚢腫大

家族歴：特記事項なし

既往歴：胃潰瘍にて胃切除術，虫垂切除術

現病歴：1982年7月9日午前5時，路上で喧嘩となり，左頬部，上顎部，陰嚢部を殴打された．とくに陰嚢部に激痛を覚えたが，意識消失などはなかった．午前7時当院救急部を受診し，即日入院となった．この間血尿，排尿困難，嘔気，嘔吐などは訴えていない．

外来時現症：体格やや小，栄養良好．眼瞼眼球結膜に貧血．黄疸なし．左頬部，上顎部に皮下出血あり．腹部平坦，軟で圧痛なし．肝腎脾触れず．下腹部から会陰部にかけて皮下溢血著明．陰嚢は小児頭大に腫大し，弾性硬で波動あり．両側睾丸，副睾丸，精索の識別不能．直腸診にて異常なし．

入院時検査所見：血沈：1時間値4 mm，2時間値56 mm．末梢血液：RBC $381\times10^4/mm^3$，Hb 11.8g/dl，Ht 35.0%，WBC $14700/mm^3$，分画杆状核17，分葉核71，好酸球1，リンパ球3，単球7，Platelet $23.3\times10^4/mm^3$．血液生化学：総蛋白 5.69 g/dl，A/G 2.23，Alb 3.93 g/dl，Glob 1.76 g/dl，Na 136 mEq/L，K 3.8 mEq/L，Cl 107 mEq/L，GOT 15.6 mU/ml，GPT 15.7 mU/ml，Al-P 125.6 mU/ml，LDH 339.4 mU/ml，BUN 20.9 mg/ml，creatinine 1.3 mg/dl，尿酸7.3 mg/dl．CRP（－）．出血時間1分，凝固時間13分以内．

尿所見：酸性，蛋白（卌），糖（－）．尿沈渣：RBC 3-4，WBC 1-2，Epithel（＋），Bact（－）．

尿培養：negative

便潜血反応：negative（3回）

X線検査所見：腹部単純撮影で骨折なく，尿道膀胱造影にて尿道，膀胱に損傷所見なし．

以上より，外傷性陰嚢血腫と診断し，局所冷罨，抗生物質投与などの保存的療法により経過をみた．入院

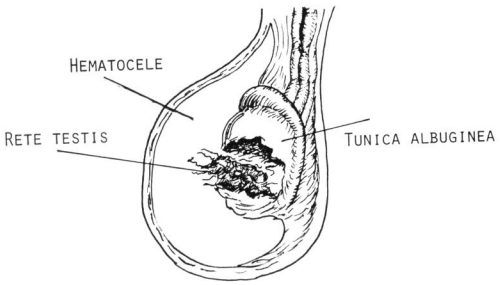

Fig. 2. Case 2. Diagram of left testicular rupture

Table 1. Rupture of the testicle: Reported cases from 1968 through 1982

症例	報告者	年代	年齢	患側	原因	術前診断	疼痛	ショック	腫脹	尿所見	手術までの時間	治療	組織所見	破裂の状況
58	斯波・ほか	1968	23	左	オートバイ事故		+		+			下半分切除		
59	〃	〃	17	右	オートバイ事故		+		+		2日	½の切除副睾丸剔出		
60	高島	1969	21	右	口論中蹴られる	右睾丸破裂	+		+			除睾術	高度の出血	横破裂
61	児玉・ほか	1969	23	左	転倒		+	−	+	なし	10日	除睾術		横断裂
62	〃	〃	13	右	喧嘩し蹴られる		+		+		4日	除睾術		横断裂
63	篠田	1969	19	右	アイススケート中に転倒		軽度				3日	除睾術		赤道面破裂
64	〃	〃	45	右	オートバイ事故		軽度				30時間	除睾術		
65	〃	〃	44		オートバイ事故		+				3時間	約½切除		
66	〃	〃	24	右	高所から墜落		+				22時間	約⅓切除		
67	古堀	1969	29		交通事故		+		+			除睾術		横裂
68	志賀	1970	27	右	口論の末蹴られる	睾丸破裂の疑	+	−	+		22日	除睾術		斜裂
69	稲葉・ほか	1970	37	右	農作業中耕運機で打撲		+		+			除睾術		横裂
70	長谷川	1970	18		スキーのエッジで強打							下極切除		
71	福田	1975	72	左	背負われて圧迫		+		+		2日	除睾術		
72	小坂・ほか	1975	16	左	リンチにて蹴上げられる				+		10日	除睾術		横裂
73	金重	1976	43		ヘヤースプレーの空缶爆発									実質は霧散
74	森下	1977	45	右	作業中木材が激突		+	+	+		6時間半	除睾術	高度の出血	横裂
75	後藤・ほか	1977	13	左	馬跳び中股間を強打	左睾丸皮下破裂の疑	+		+		48時間	白膜縫合		
76	安食・ほか	1977	12	左	スノーボート中木にぶつかる				+		4日	除睾術		
77	〃	〃	35	左	スキー中立木に衝突		+		+		16日	約⅔切除白膜縫合		
78	光川・ほか	1979	20	右	空手中蹴られる	睾丸破裂		−	+		16日	除睾術		横裂
79	中原・ほか	1979	36	右	作業中木材で打撲		+	−	+	なし	5時間	白膜縫合	強い変性構造	斜めに断裂
80	斉藤	1979	31	右	喧嘩						当日	除睾術		
81	〃	〃	34		オートバイ事故						1日	除睾術		縦に断裂
82	森永・ほか	1980	17	左	オートバイ事故	陰嚢内損傷	+		−	−		白膜縫合		上部の完全断裂
83	藤井・ほか	1981	36	右	口論し蹴られる	睾丸破裂	+		+		6日	除睾術		完全断裂
84	関根・ほか	1981	16	右	野球中ボールがあたる	睾丸破裂	+		+		48時間	白膜縫合		縦に断裂
85	〃	〃	24	左	作業中木材で打撲	睾丸破裂			+			白膜縫合	び慢性出血	横に断裂
86	鎌田・ほか	1982	42	左	喧嘩			−	+	なし	7日	除睾術	精細管壊死	縦に断裂
87	〃	〃	47	左	喧嘩で蹴上げられる	陰嚢血腫	+	+	+	なし	17日	除睾術	出血性壊死	横に断裂

時の蛋白尿は数日で消失，白血球数，入院時の蛋白尿は数日で消失，白血球数，BUN，craetinine も正常に復した．しかし，陰嚢部の腫脹が持続するため，受傷後17日目に左陰嚢内凝血除去の目的で手術を施行した．

手術所見：腰麻下に左側陰嚢皮膚に縦切開を加え，固有鞘膜を切開したところ，多量の凝血塊を認めたので，これを除去した．睾丸を検すると，白膜は上極で横方向に断裂していた（Fig. 2）．残存睾丸組織も変色しており，修復不可能と考えたので除睾術を施行した．

病理組織学的所見：睾丸実質は出血性壊死に陥り，周辺に器質化を認めた．

術後経過は順調で13日目に退院した．

Table 2.　Age distribution

Age group	1940～1967	1968～1982	Total
0～9	1		1
10～19	7	9	16
20～29	30	8	38
30～39	9	6	15
40～49	4	6	10
50～59	1	1	2
60～69	2		2
70～		1	1
Total	55	30	85

Table 3.　Cause

Causes	1940～1967	1968～1982	Total
Direct violence	8	8	16
Sporting injuries	8	6	14
Traffic accidents	11	7	18
Miscellaneous	30	9	39
Total	57	30	87

考　　察

陰嚢部は外界に接しているが，その内容である睾丸は球形で可動性に富み，かつ強靭な白膜に包まれていることにより，外力による損傷のほとんどは睾丸挫傷である[3]．しかし，挫傷の多くは病理学的に確認されることはなく保存的に治療されることが多い．

睾丸の白膜断裂，すなわち睾丸破裂にいたることはまれであるが，近年その報告例が増加してきた．本邦睾丸破裂症例については折笠[4]の35例，林ら[5]の11例，行徳[6]の11例の報告があり，行徳[6]が計57例を集計検討している．以上の症例に1968年以降の報告28例[7,26]および自験2例を加えると計87例となる（Table 1）．なお児玉[27]の8例，斉藤[28]の10例，志賀[29]の8例は詳細不明のため集計に加えなかった．以下これら87例について検討を加えた．

年齢：8歳より72歳におよび平均年齢は28.9歳である（Table 2）．生活の活発な年代，すなわち20代，30代の青壮年層は53例62%を占めている．

患側：患側の判明している71例では右側35例，左側36例で左右差は認められない．

受傷原因：外国ではスポーツ外傷に起因するものが多い[30]．しかし，本邦平野ら[2]の集計では，スポーツ，喧嘩17例(28.8%)と1位であるが，ほかに交通事故15例（25.4%），作業事故12例（20.3%）も大きな比率を占めている．今回の集計では Table 3 のごとく，喧嘩などによる打撲16例，18%，スポーツ外傷14例，16%，交通事故18例，21%であった．なお，特殊例として，今回の集計にはないが Seminoma が基盤にある症例報告[31]もある．

症状：睾丸挫傷と同様，陰嚢部から下腹部におよぶ疼痛，陰嚢部の進行性腫脹および皮下溢血あげられる．今回の集計でも疼痛59例．腫脹61例であった．外傷時のショック症状は重要な症状の1つとされているが，本症状と損傷の程度はかならずしも平行せず，

Table 4.　Interval between trauma and surgical care

	Orchiectomy			Repair of tunica albuginea		
	1940～1967	1968～1982	Total	1940～1967	1968～1982	Total
～24 hour	2	3	5	5	3	8
1～3 days	7	5	12	3	5	8
4～7 〃	4	5	9	1	1	2
8～15 〃	9	3	12			
16～ 〃	1	3	4	2	1	3
Total	23	19	42	11	10	21

Bronk and Berry[32] の集計では13%にすぎない．今回の集計でも85例中9例（11%）にのみ認められた．

鑑別すべき疾患として外傷性陰嚢血腫，精索捻転症，外傷性睾丸副睾丸炎などがあるが，術前に本症と診断することは非常に困難である．今回の集計で本症と術前診断が下されていたのは85例中16例（19%）にすぎない．

破裂の状態：今回の集計では47例中横裂27例，縦裂11例，斜裂3例，挫砕5例，横裂と縦裂1例であり，半数以上が横裂である．

治療：保存的治療と積極的外科的治療に大別され，後者は損傷程度に応じて白膜縫合，睾丸固有膜を外翻し縫合する bottle operation，除睾術に分けられる．最近は早期に睾丸を露出し，睾丸実質の損傷を最小限度にくい止め，睾丸を保存すべきであるという見解が多い[30,33~35]．さらにホルモン産生という点で，白膜下に androgen 分泌細胞が多数存在するので，白膜のみでも保存すべしという意見さえある[1]．なお，この睾丸露出にさいし，健常睾丸実質の白膜外脱出をむやみに起さぬような慎重さが要求される[3]．

今回の集計では42例に除睾術，21例に白膜縫合術が施行されていた．

受傷後の時間と治療法の関係について検討すると（Table 4），受傷当日に手術を受けた例では除睾術5例，白膜縫合術8例であった．なお，白膜縫合術21例中18例（86%）が受傷1週間以下に手術を受けていた．

自験第1例では受傷後7日目，第2例では17日目に手術を施行したが，いずれも除睾術となった．両者とも40歳代であるが，早期手術を心がければ，血腫除去術，白膜縫合術も可能であったのではないかと反省させられた．

保存手術後の睾丸の転帰であるが，少数であるが腫瘍発生[5,35]，および乏精子症[25,36]が報告されている．本症は青壮年期に多いことからも，術後の十分な経過観察が必要である．

結　　語

外傷性睾丸破裂をきたした42歳，47歳の2症例につき報告した．前者は受傷後7日目，後者は17日目に手術．いずれも除睾術が施行された．現在までの本邦報告例に自験例をあわせて本症の統計的観察をおこなった．

稿を終るにのぞみ御指導，御校閲を賜った岡山大学泌尿器科学教室大森弘之教授ならびに岡山大学第2病理学教室堤啓助教授に深甚なる謝意を表します．

なお本論文の要旨は第173回日本泌尿器科学会岡山地方会および第63回神戸外科集談会において発表した．

文　　献

1) Waterhause K and Gross M: Trauma to the genitourinary tract: a 5-year experience with 251 cases. J Urol **101**: 241～246, 1969
2) 平野昭彦・井上武夫・長田尚夫・田中一成：本邦文献上における戦後20年間（1945～1964）の泌尿性器外傷の統計的観察．泌尿紀要 **19**：21～46, 1973
3) 百瀬俊郎：男子性器の損傷，現代外科学大系42 A．87～102，中山書店，東京，1969
4) 折笠精一：睾丸破裂の1例．臨床皮泌誌 **18**：875～878，1964
5) 林威三雄・城野逸夫・奥村秀弘・岡垣寿太郎：睾丸皮下破裂の2例．臨床皮泌誌 **20**：623～627, 1966
6) 行徳公昭：睾丸破裂の1例．皮膚と泌尿 **30**：880～882，1968
7) 斯波光生・大塚 晃・南 茂正：睾丸破裂．日泌尿会誌 **59**：349～350，1968
8) 高島彰夫：睾丸破裂の1例．日泌尿会誌 **60**：89, 1969
9) 児玉直彦・加藤修爾：陰嚢内疾患．日泌尿会誌 **60**：361，1969
10) 篠田 孝：睾丸破裂症例とその保存的手術．日泌尿会誌 **60**：907，1969
11) 古堀寛明：睾丸破裂の1例．日泌尿会誌 **60**：992，1969
12) 志賀弘司：外傷性睾丸皮下破裂の1例，附：新潟労災病院過去10年間（1959～1968）の泌尿器外傷の統計．日泌尿会誌 **61**：611～612，1970
13) 稲葉 穂・三崎俊光・村山和夫：外傷性睾丸破裂の1例．日泌尿会誌 **61**：1026，1970
14) 長谷川真常：追加．日泌尿会誌 **61**：1026，1970
15) 福田和男：睾丸破裂の1例．日泌尿会誌 **66**：277，1975
16) 小坂信生・葛葉 晋：睾丸破裂．日泌尿会誌 **66**：289，1975
17) 金重哲爾：ヘヤースプレーの空罐爆発による両睾丸挫滅・尿道断裂の1例．日泌尿会誌 **67**：51，1976
18) 森下英夫：睾丸破裂の一例．日泌尿会誌 **68**：993，1977
19) 後藤健太郎・今村 全：左睾丸皮下破裂の1例．

日泌尿会誌 **68**：993, 1977
20）安食悟朗・中村 章：追加. 日泌尿会誌 **68**：998, 1977
21）光川史郎・石井延久・白井将文：睾丸破裂の1例. 日泌尿会誌 **70**：252, 1979
22）中原 満・中津 博・畑地康助・白石 桓：外傷性睾丸破裂の1例. 日泌尿会誌 **70**：598, 1979
23）斉藤 稔：睾丸皮下破裂症例追加. 日泌尿会誌 **70**：1185, 1979
24）森永 修・木内弘道・高田元敬：陰嚢部外傷の3例. 臨泌 **34**：481～484, 1980
25）藤井徳照・原 慎・岩動孝一郎：睾丸破裂の1例. 日泌尿会誌 **72**：120, 1981
26）関根昭一・桜井叢人：睾丸皮下破裂の2例. 日泌尿会誌 **72**：265, 1981
27）児玉正道：睾丸破裂の臨床経験. 日泌尿会誌 **59**：236, 1968
28）斎藤 稔：最近10年間の睾丸外傷の経験. 日泌尿会誌 **68**：997, 1977
29）志賀弘司：外傷性睾丸皮下破裂の8例について. 日泌尿会誌 **70**：1185, 1979
30）Atwell JD and Ellis H: Rupture of the testis. Brit J Surg **49**: 345～346, 1961
31）Casie GF: Rupture of the testis: seminoma. Brit J Urol **28**: 283, 1956
32）Bronk WS and Berry JL: Traumatic rupture of the testicle, Report of a case and a review of the literature. J Urol **87**: 564～566, 1962
33）Wasko R and Goldstein AG: Traumatic rupture of the testicle. J Urol **95**: 721～723, 1966
34）Gross M: Rupture of the testicle: the importance of early surgical treatment. J Urol **101**: 196～197, 1969
35）金澤 稔・大川順正・阿部富彌：睾丸の外傷. 臨泌 **26**：641～651, 1972
36）松本 泰・北川龍一・岩動孝一郎・徳江章彦・河村 毅・和久正良・西村洋司・細井康男：外傷性睾丸皮下破裂. 日泌尿会誌 **62**：405, 1971

（1983年1月17日受付）