〔泌尿紀要29巻8号
1983年8月〕

成人巨大尿管の7症例

大阪厚生年金病院泌尿器科
中村　正広・櫻井　勗・多田　安温
辻本　幸夫・藤岡　秀樹*・柏井　浩三**

MEGAURETERS IN ADULTS

Masahiro NAKAMURA, Tsutomu SAKURAI, Yasuharu TADA,
Yukio TSUJIMOTO, Hideki FUJIOKA and Kozo KASHIWAI
From the Department of Urology, Osaka Koseinenkin Hospital

Megaureters are common in children but are rarely found in adults, probably due to the scarcity of clinical symptoms. Reconstruction surgery in adults has been performed only exceptionally up to a few years ago. We encountered 7 adults with 7 megaureters in the recent 6 years. The underlying pathologic entities responsible for the megaureters were non-peristaltic lower segment, ectopic ureter and ureterovesical junction stenosis. Six adults with 6 megaureters were treated by complete surgical reconstruction and reimplantation of the ureter. The outcome of all the reported cases was excellent.

Key words: Adult, Megaureter, Reconstruction

緒　　言

成人の巨大尿管は，小児例と異なり比較的まれな疾患であり，また本症に対する尿路再建の報告も小児例と比べはるかに少ない[1,2]．われわれは1977～1982年の6年間に成人巨大尿管の7症例（7尿管）を経験し6症例（6尿管）に尿路再建手術を施行し良好な結果を得たので報告する．

症　　例

症例1　48歳，男子

主訴　血尿

既往歴　3歳時，外傷にて右腎摘出．25歳時，肺結核

現病歴　43歳頃より月1回発熱発作をみていた．今回血尿を認めたので精査のため当科に入院した．

検査成績　排泄性腎盂造影（DIP）にて左尿管の高度拡張とその下端部の小結石（3×4 mm），左単腎症および腎杯拡張をともなわない左水腎症が認められた（Fig. 1A）．透視下 DIP で，活発な尿管襞動運動が認められ，尿管カテーテル挿入により尿管拡張の改善が認められた．

経過　左尿管膀胱新吻合術および左尿管切石術を施行した．術後1年にて DIP 上，尿管拡張，水腎症の著明な改善を認め，自他覚所見の正常化をみた（Fig. 1B）．

症例2　30歳，女子

主訴　発熱

現病歴　24歳頃より年2～3回の発熱発作があった．精査のため当科を受診した．

現症　下腹部圧迫感，腰痛あり

検査成績 DIP にて右尿管の高度拡張と右水腎症を認めた（Fig. 2A）．

経過　右尿管交叉部以下の縫縮と右尿管膀胱新吻合術を施行した．術後1年にて DIP 上，右尿管拡張，右水腎症の著明な改善を認め，自他覚所見の正常化をみた（Fig. 2B）．

症例3　35歳，男子

主訴　発熱

現病歴　27歳頃より月2～3回の発熱発作があった．

*現：大阪大学医学部泌尿器科学教室
**現：柏井クリニック

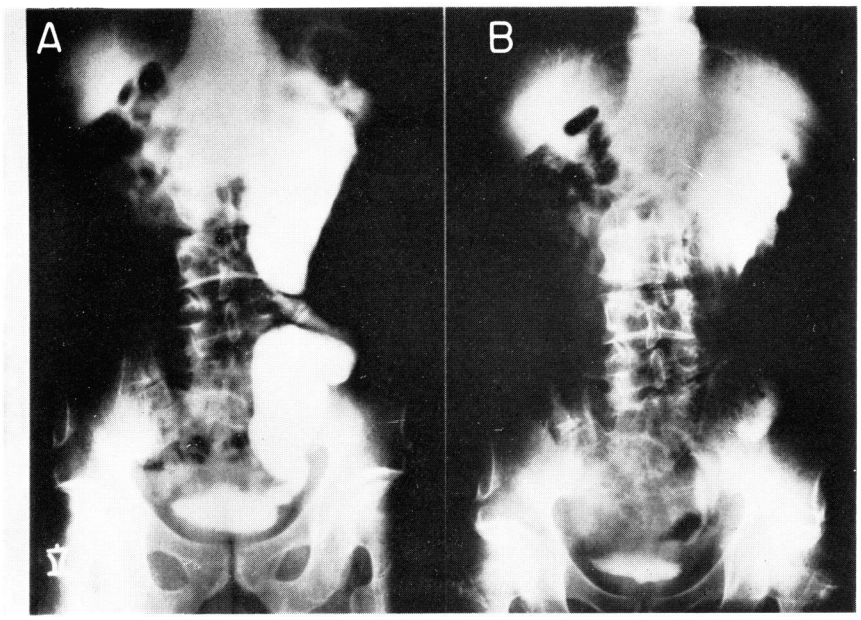

Fig. 1.　Case 1.　Intravenous pyelograms: (A) At age 48 years, and (B) one year after reconstruction of left megaureter

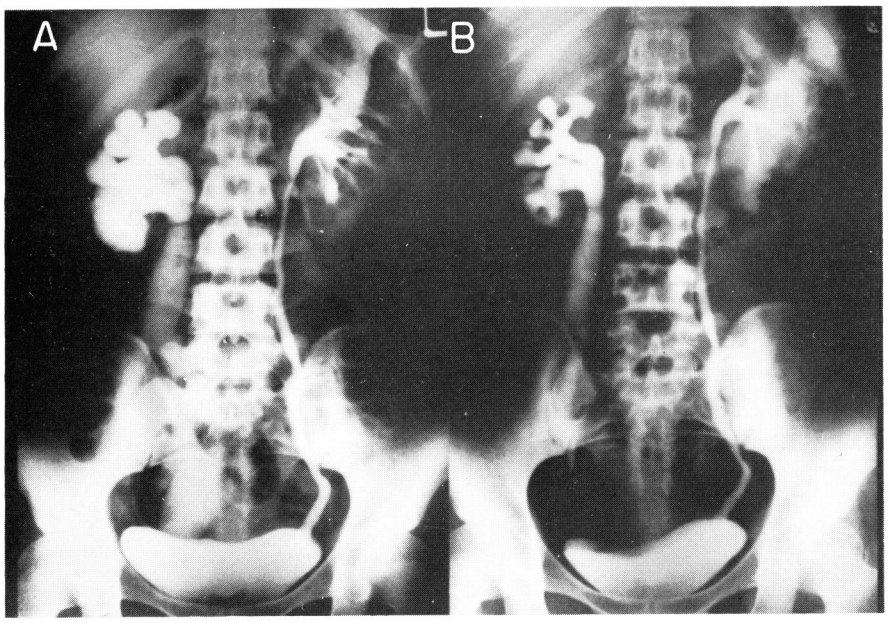

Fig. 2.　Case 2.　Intravenous pyelograms: (A) At age 30 years, and (B) one year after reconstruction of right megaureter

今回精査のため当科に入院した.

現症　両側側腹部痛と前立腺の圧痛を認めた.

検査成績　DIP にて両側尿管下部の拡張および右小腎症を認めた (Fig. 3). 排尿時膀胱尿道造影にて膀胱憩室と軽度の排尿障害を認めたが, 膀胱尿管逆流症 (VUR) は証明できなかった. 膀胱尿道鏡検査にて膀胱頸部および前部尿道における軽度の器質的狭窄を確認した. シストメトリーは正常パターンであった.

経過　右尿管交叉部以下の縫縮 (内径 6 mm) と両

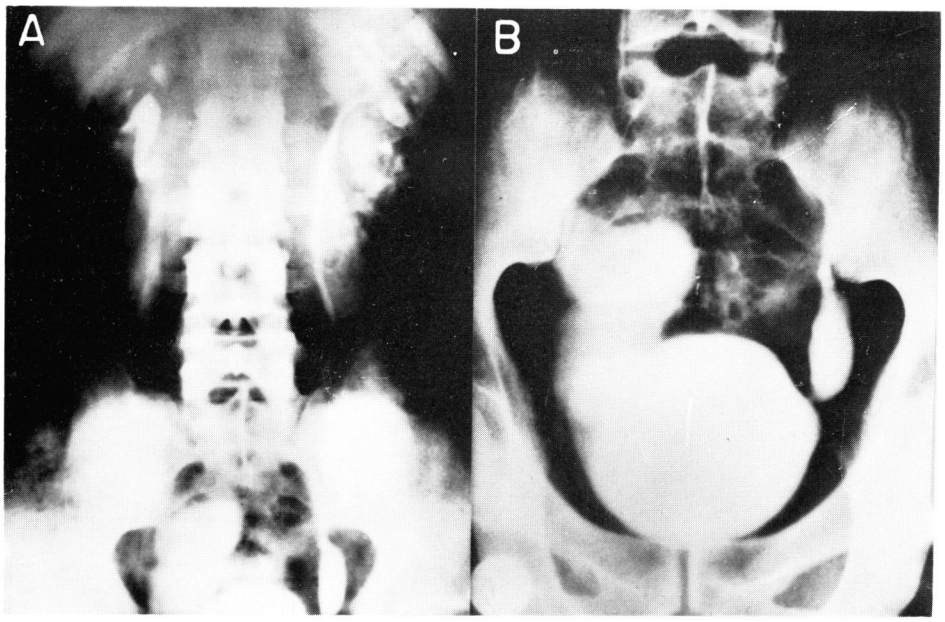

Fig. 3. Case 3. Intravenous pyelograms at age 35 years

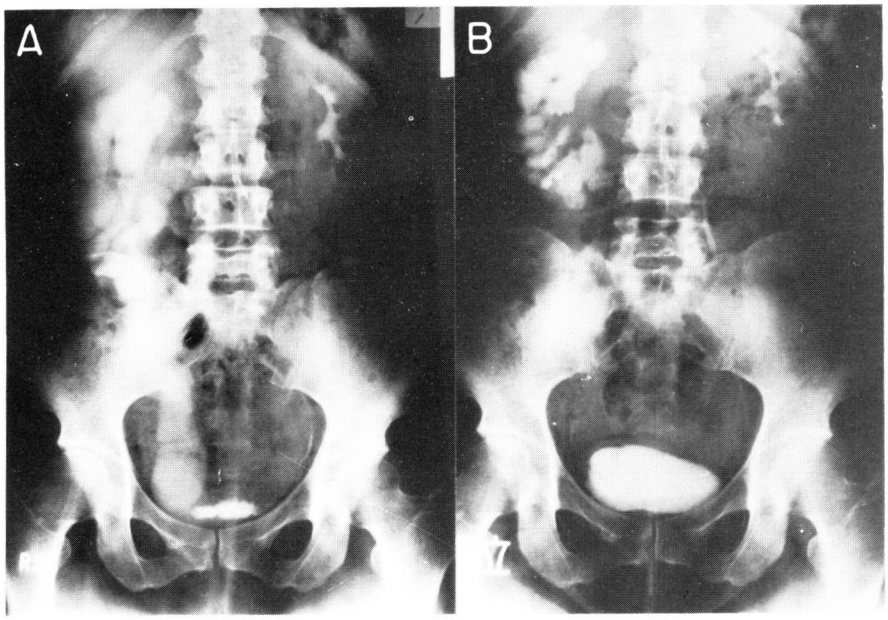

Fig. 4. Case 5. Intravenous pyelograms : (A) At age 42 years, and (B) 7 months after reconstruction of right megaureter

側尿管膀胱新吻合術，膀胱憩室摘除術および直視下内尿道切開術を施行した．術中所見にて両側尿管口は高度に狭窄をきたしており，かつ側方へ偏位していた．術後7カ月にて DIP 上，両側尿管拡張の改善を認め，自他覚所見の正常化をみた．

症例4　48歳，男子

主訴　血尿

現病歴　1978年10月，突然肉眼的血尿を認めたため当科を受診した．

検査成績 DIP にて左尿管下部の拡張とその部の結

石陰影（5×10 mm）を認めた．

経過　左尿管交叉部以下の縫縮と左尿管膀胱新吻合術および左尿管切石術を施行した．術後6カ月にてDIP上，左尿管拡張の改善を認め，自他覚所見の正常化をみた．

症例5　42歳，女子

主訴　血尿

現病歴　40歳頃より血尿をときどきみていた．精査のため当科を受診した．

検査成績　DIPにて右尿管の高度拡張と右水腎症を認めた（Fig. 4 A）．

経過　右尿管交叉部以下の縫縮（内径6 mm）をおこない右尿管膀胱新吻合術を施行した．術中所見にて右尿管は膀胱頸部に異所開口していた．術後7カ月にてDIP上，尿管拡張，水腎症の改善を認め（Fig. 4B），自他覚所見の正常化を認めた．

症例6　60歳，女子

主訴　血尿，発熱

既往歴　33歳時，急性腎炎．55歳時，高血圧

現病歴　1982年8月，血尿と発熱を認めたため当科を受診した．

現症　右側腹部に圧痛あり．

検査成績　DIPにて右腎尿管は明確に造影されず．右逆行性腎盂造影にて右尿管の高度拡張と右水腎症を認め，尿管口より2 cmの所で著明な狭窄を確認した．

経過　抗生剤の投与にて自他覚所見は改善した．手術療法を勧めるも本人が強く拒否したため抗菌剤の投与のみで経過観察している．

症例7　24歳，女子

主訴　再発性尿路感染．発熱

現病歴　20歳頃より膀胱炎を繰り返していた．23歳時，腎盂腎炎となる．精査のため当科を受診した．

検査成績　DIPにて右尿管下部の拡張，右水腎症，右腎結石(2～3 mm，3コ）および両腎下垂を認めた．

経過　右尿管膀胱新吻合術施行．術中，右尿管膀胱移行部において尿管のadynamic segmentを認めた．術後1年にてDIP上，右尿管拡張の改善，右腎結石の消失を認め，自他覚所見の正常化をみた．

考　　察

高度尿管拡張（massive ureteral dilatation）は通常尿管径が2 cm以上ある場合を指すが[10]，この状態に対する用語は現在混乱状態にあり巨大尿管，巨大水尿管などとさまざまに呼ばれている．巨大尿管をfunctionally obstructed megaureterに限定し，閉塞性病変にともなう病型は水尿管と命名する意見も一部にあるが，一般的に巨大尿管という用語は原因のいかんを問わず単に巨大に拡張した尿管およびその状態に対して適用されている[1,3~5]．この事実をふまえ1976年の国際小児泌尿器科学会で用語委員会が開かれ，巨大尿管の分類が推薦された（Fig. 5）．これによると巨大尿管は拡張の原因によって1）reflux 2）obstructed 3）nonreflux-nonobstructedの3群に分類され，さらにこの3群は基礎疾患に従いそれぞれprimaryとsecondaryに細分化されている[6]．つぎに，

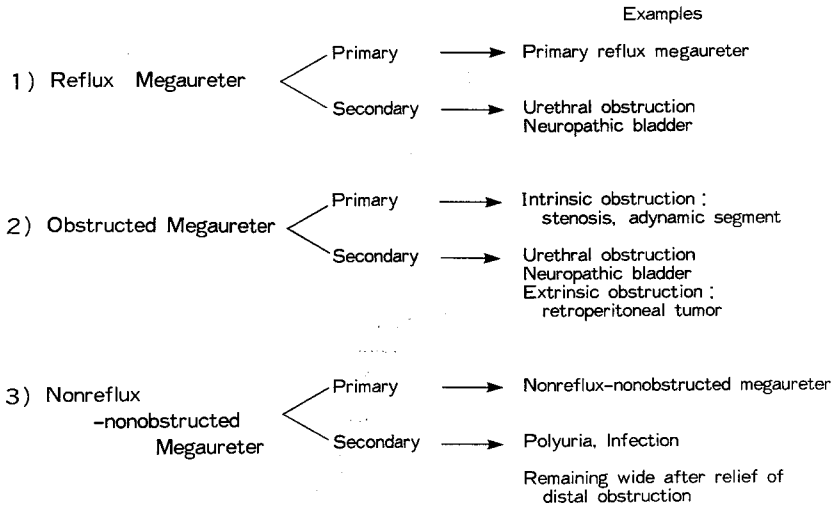

Fig. 5. A proposed classification of megaureter. Based on a report by the working committee to establish an international nomenclature for the large ureter

Table 1.　成人巨大尿管の7症例
臨床所見および治療法

症例	1	2	3	4	5	6	7
性	M	F	M	M	F	F	F
年齢	48	30	35	48	42	60	24
主訴	血尿	発熱	発熱	血尿	血尿	血尿発熱	発熱
腎盂撮影所見							
最大尿管径cm	左5	右4	右4	左 2.5	右 3.8	右3	右2
腎杯拡張	−	++	−	−	+++	+++	++
結石	+	−	−	+	−	−	+
MCU所見							
VUR	−	−	−	−	−	−	−
排尿障害	−	−	±	−	−	−	−
RP・術中所見							
UVJ	stenosis	stenosis	stenosis	stenosis	stenosis	stenosis	adynamic segment
尿管口	NP	NP	側方へ偏位	NP	膀胱頸部異所開口	NP	NP
尿管組織所見							
非特異的炎症	+	+	+	+	+		+
筋層	NP	NP	線維化	NP	NP		NP
治療法							
尿管膀胱新吻合	○	○	○	○	○		○
尿管縫縮		○	○	○	○		
その他	切石		内尿道切開	切石			
保存的						○	

われわれの7症例（7尿管）を検討してみた（Table 1）．いずれも尿管径は2cm以上あり，高度尿管拡張が認められた．排尿時膀胱尿道造影（MCU）にて，いずれの尿管にもVURを認めなかった．逆行性腎盂造影または術中所見にて尿管膀胱移行部においてadynamic segmentを1尿管に認めstenosisを残りの6尿管に証明できた．以上の所見よりこれら7尿管は上記の巨大尿管の定義，分類に従えばすべてobstructed megaureterに分類されると結論づけられた．

一般に閉塞にともなう小児の巨大尿管は拡張部において筋の肥大，増生をともなうことが知られている[7]．しかし，今回の成人症例の尿管拡張部の組織所見にて検索しえた6尿管のいずれにも筋層の肥大，増生はみられず，1尿管に筋層の線維化がみられた．また6尿管すべてに非特異的炎症所見を認めた．閉塞性でありながら尿管筋の肥大，増生がみられなかったことはおそらく成人の場合，慢性反復性の感染により筋細胞が損傷され，組織像が変化したためではないかと推定される[8]．

巨大尿管の治療に関して尿路再建，尿路変更，腎尿管摘除などが施行されている．最近，拡張した尿管を縫縮し尿輸送能力を高め，尿管を膀胱へ再移植して逆流と閉塞を除く尿路再建術の優れた治療成績が小児例において報告されている[9,10]．われわれは成人の巨大尿管6症例（6尿管）に対し，全例尿管を膀胱へ再移植し，さらにそのうちの4尿管に関して同時に交叉部以下の拡張尿管を縫縮する尿路再建術を施行することによって全例にきわめて良好な結果を得た．とくに症例1，7において，尿管膀胱新吻合術のみで水腎症，尿管拡張は著明に改善した．しかし腎機能が著明に低下した症例および神経因性膀胱を合併した症例に対するこのような尿路再建は困難な問題を含んでいると考えられる．

結　　語

巨大尿管は従来尿管単独の疾患として理解されがちであったが，その大部分は尿路の系統的な発生異常の1形態として理解される．したがって，下部尿路を含めた尿路全体の系統的検査とそれに基づく積極的な治療が必要であると考える．

本論文の要旨は第32回泌尿器科中部連合総会において発表した．

文　　献

1) Hendren WH: Megaureter. In Campbell's Urology, 4th.ed., Vol. 2, p. 1697, Saunders Co., Philadelphia, 1979
2) Ranjan B, Rao P, Rautray B and Kumar M: Large ureters in adults. Ind J Radiol **32**: 133, 1978
3) Lockhart JL, Singer AM and Glenn JF: Congenital megaureter. J Urol **122**: 310, 1979
4) Perlmutter AD, Retik AB and Bauer SB: Anomalies of the upper urinary tract. In Campbell's Urology, 4th. ed., Vol. 2, p. 1309, Saunders Co., Philadelphia, 1979
5) 櫻井　勗：水尿管症．小児医学 **14**: 414, 1981
6) Smith DE: Report of working party to establish an international nomenclature for the large ureter. in Bergsma, D. and Duckett, J. W., Jr. (eds.): Urinary system malformations in children. Birth Defects: Original article series, Vol. 13, p. 3. Alan R. Liss, New York, 1977
7) Stephens FD: Idiopathic dilatations of the urinary tract. J Urol **112**: 819, 1974
8) Hanna MK, Jeffs RD, Sturgess JM, et al:

Ureteral structure and ultrastructure. Part 3. The congenitally dilated ureter (megaureter). J Urol **117**: 24, 1977

9) Bjordal R, Eeek S and Knutrud O: Early reconstruction of wide ureter in children. Urology **11**: 326, 1978

10) Rabinowitz R, Barkin M, Schillinger JF, et al: The influence of etiology on the surgical management and prognosis of the massively dilated ureter in children. J Urol **119**: 808, 1978

(1983年2月14日受付)

アレルギー性疾患
慢性肝疾患に……

■グリチルリチン製剤
強力ネオミノファーゲンシー
健保略称 強ミノC

●作用
抗アレルギー作用，抗炎症作用，解毒作用，インターフェロン誘起作用，および肝細胞障害抑制・修復促進作用を有します。

●適応症
アレルギー性疾患（喘息，蕁麻疹，湿疹，ストロフルス，アレルギー性鼻炎など）。食中毒。薬物中毒，薬物過敏症，口内炎。
慢性肝疾患における肝機能異常の改善。

●用法・用量 1日1回，1管（2ml，5ml，または20ml）を皮下または静脈内に注射。
症状により適宜増減。
慢性肝疾患には，1日1回，40mlを静脈内に注射。年齢，症状により適宜増減。

包装 20ml 5管・30管，5ml 5管・50管，2ml 10管・100管
※使用上の注意は，製品の添付文書をご参照下さい。

●内服療法には グリチロン錠二号
包装 1000錠，5000錠

健保適用
合資会社 ミノファーゲン製薬本舗 (〒160)東京都新宿区四谷3-2-7