泌尿紀要29巻9号
1983年9月

成人女子尿管瘤の2例

倉敷中央病院泌尿器科（部長：町田修三）
寺地敏郎
大森孝平
町田修三

新潟県立中央病院泌尿器科
瀧洋二

大津市民病院泌尿器科
林正

URETEROCELES IN ADULT WOMEN: REPORT OF TWO CASES

Toshiro TERACHI, Kohei OHMORI and Shuzo MACHIDA
From the Department of Urology, Kurashiki Central Hospital (Chief: S. Machida, M. D.)

Yoji TAKI
From the Department of Urology, Niigata Prefectural Chuo Hospital

Tadashi HAYASHI
From the Department of Urology, Otzu City Hospital

Two cases of ureteroceles are reported.

Case 1: Transurethral prolapse of a simple ureterocele was seen in a 27-year-old woman. Bilateral vesicoureteral neostomy was carried out, and she has been living with no vesicoureteral reflux or complaints.

Case 2: An ectopic ureterocele was seen in a 51-year-old woman. She had right complete double renal systems, neither of which was dilated. There were three stones in the ureterocele and several stones in the upper renal system. Ureterocelectomy and plasty of the ureteral orifices were performed, and a complete cure was achieved.

Key words: Ectopic ureterocele, Ureterocele in adult women

はじめに

尿管瘤は，尿路感染症の基礎疾患として，多くの報告をみる．なかでも，異所性尿管瘤は，1954年，Ericsson[1]が，膀胱頸部または尿道まで瘤壁がおよぶものを異所性尿管瘤として，単純性尿管瘤と区別して考えることを提唱して以来，小児の難治性尿路感染症の基礎疾患として，注目されてきた．その後，Tanagho[2]は，膀胱頸部ないし後部尿道に開口する尿管末端の嚢状拡張を，異所性尿管瘤と定義したが，藤沢ら[3]，棚田ら[4]は，手術によっても瘤口の位置が確認できない場合，瘤壁が尿道におよんだものは，異所性尿管瘤として扱って，あまり問題はないだろうと述べている．

異所性尿管瘤は，幼少時に発見されることが多い

が，われわれは，最近，51歳女性の異所性尿管瘤と考えられる症例を経験したので，簡単に報告する．また，それに先立って経験した，27歳女性の，単純性尿管瘤の尿道外脱出例についても，合わせて報告する．

症　　例

症例1：28歳，女性

主訴：会陰部腫瘤

家族歴・既往歴：13歳で虫垂切除

現病歴：10年前より，ときに両側腰背部痛あり，3年前より，膀胱炎を繰り返していた．1979年6月，外尿道口からピンポン玉大の腫瘤の脱出あり，近医受診し，当科紹介さる．

入院時現症ならびに検査所見：膀胱炎症状を訴えるも，外尿道口は異常なく，他にも身体的所見においては異常は認めなかった．血膿尿を認めたが，血液生化学的検査は，すべて正常であった．IVP では，右尿管の拡張と，膀胱像に蛇頭様陰影欠損，さらに，それに重なる左尿管下端の拡張を認めた（Fig. 1）．膀胱鏡検査では，径数 cm におよぶ右尿管瘤と径約 1 cm の左尿管瘤を認めた．左尿管口は瘤壁に認めるも，右尿管口は確認できなかった．

治療経過：両側尿管瘤切除術と，両側膀胱尿管新吻合術を施行した．術後，VUR も認めず，尿路感染からも開放されている．

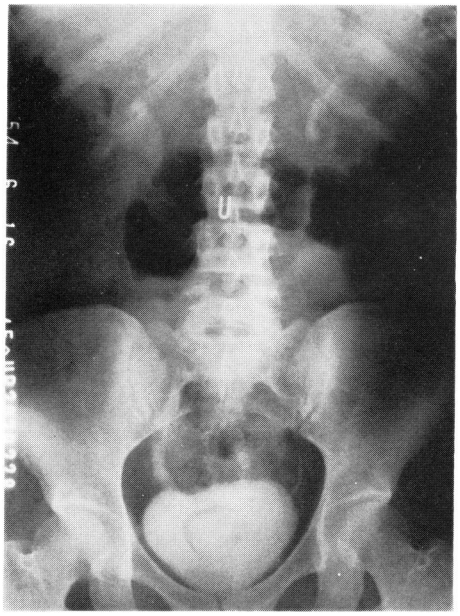

Fig. 1. Excretory pyelogram showing right hydroureter and cobra head-like shadow defect in the cystogram

症例2：51歳，女性

主訴：排尿終末時痛

家族歴・既往歴：特記すべきことなし

現病歴：3カ月にわたり，治療に抵抗する膀胱炎を繰り返し，1982年3月，精査目的で当科紹介さる．

入院時現症および検査所見：膀胱炎症状あり，尿中白血球多数を認めた．血液生化学的所見では，異常を認めなかった．IVP では，右重複腎盂尿管，上極腎盂腎杯内に数個の結石，3個の膀胱結石およびそれをとり囲む陰影欠損を認めた（Fig. 2）．膀胱鏡検査では，右尿管瘤と，その瘤壁に尿管口を1個確認するも，結石は認めず，尿管瘤内の結石と考えられた（Fig. 3）．

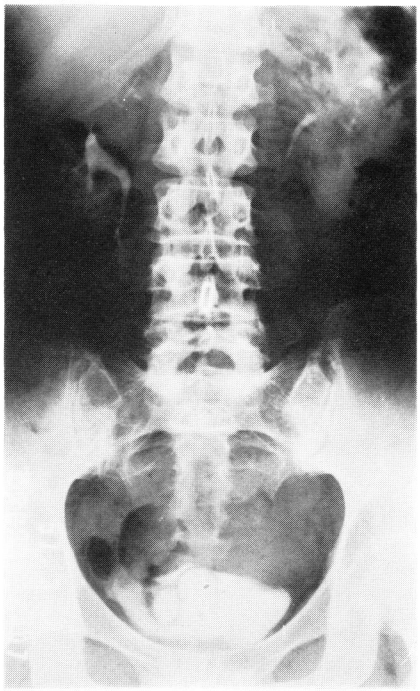

Fig 2. Excretory pyelogram showing right double renal systems, several stones in the upper pole kidney and three stones with shadow defect around the stones in the bladder

治療経過：手術は，まず膀胱外より右尿管を剝離したが，完全重複腎盂尿管であった．膀胱高位切開を加えたのち，インジゴ試験を試みたが，やはり，尿管口は1個しか認められなかった．インジゴの流出をみた，瘤壁に開口している尿管口から，尿管カテーテルを挿入すると，カテーテルは瘤壁内を走り，一方の尿管へと通じた（Fig. 4）．残る一方の，上腎盂由来と考えられる尿管に縦切開を加え，尿管カテーテルを遠

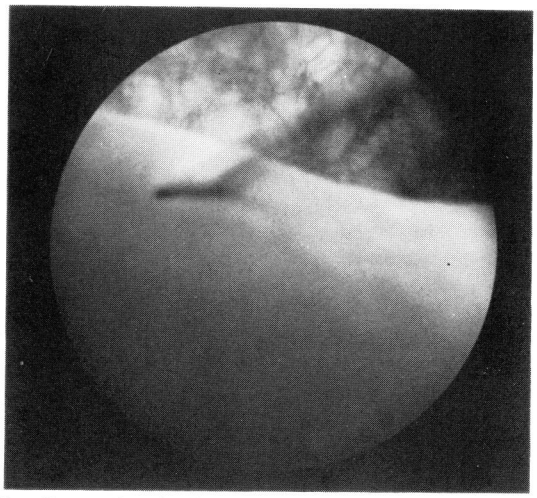

Fig. 3. One urine jet is seen on the wall of the ureterocele

Fig. 4. Ureteral catheter is introduced into the ureteral orifice, which opens in the wall of the ureterocele

位側に挿入すると，その先端を瘤内に触知した．瘤壁を切開し，3個の結石を除去するも，瘤を形成する尿管の尿管口は確認できなかった．尿管瘤は尿道まで達しており，カテーテルの先端を尿道内尿管瘤に挿入すると，その先を，外尿道口より，瘤内に透見できた．こうした所見により，この症例を異所性尿管瘤と診断したが，術前の尿道鏡検査を怠ったことを，反省している．その後，瘤壁内を走行するカテーテルの周囲を残し，可能な限り，内尿道口から遠位側まで，瘤壁を切除した．下腎盂由来と考えられる尿管の，膀胱内の長さが 2 cm 以上あったため，新吻合術はおこなわず，上腎盂由来と考えられる尿管にスプリントカテーテルを留置し，これを，もう一方の尿管および膀胱粘膜で覆う形で，新しい尿管口を形成した（Fig. 5）．右腎結石に関しては，放置した．

術後経過良好で，VUR も認めず，尿路感染からも開放されている．

考　　察

1982年，蝦名ら[5]が，尿管瘤の本邦報告例の統計的観察をおこなっているが，現在までに，347 例の報告をみると述べている．

異所性尿管瘤は 34 例を認め，男性 6 例，女性 28 例で，82%が女性である．（これは，Johnston ら[6]の74%，Roylee ら[7]の79%など，欧米のデータとあまり変わりない．）

しかし，単純性尿管瘤での女性の占める割合は56%であり，異所性尿管瘤との大きな差異を認める．これは，女性の場合，尿管の異所性開口が，ほとんどの場合重複腎盂尿管にともなうのに対し，男性の場合，尿管の異所性開口そのものが少なく，また，重複腎盂尿管にともなうものが少ないためだろう．

年齢分布は，5 歳以下23例，6～10歳 3 例，21歳以上 5 例で，50歳を超えるものは，黒田ら[9]の57歳の症例を 1 例みるのみである．

尿管瘤の尿路結石の合併は，118 例にみられ，加齢とともに，合併率が高くなる．これは，蝦名ら[5]，今野ら[8]の指摘するように，尿貯留の時間的経過に比例するのであろう．

尿管瘤の尿道外脱出は，25例にみられ，すべて女性

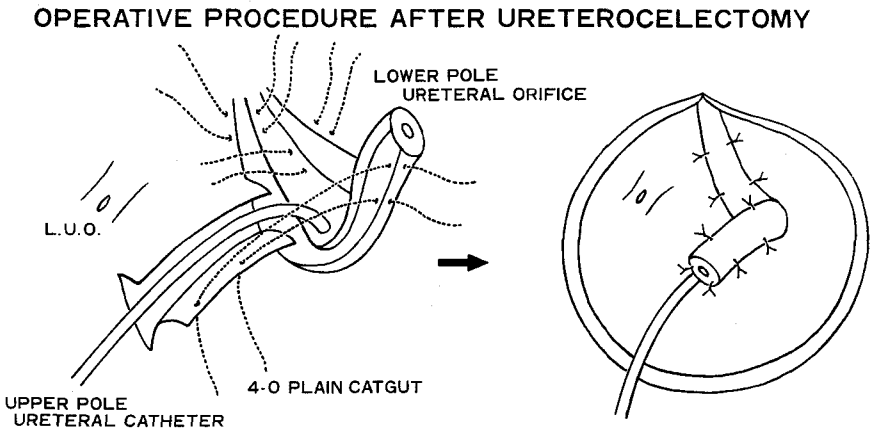

Fig. 5. Illustration of the operation

である．これは，解剖学的差によるものであろう．

つぎに，尿管瘤の治療については，単純性尿管瘤と異所性尿管瘤とでは，異なる部分も多い．

単純性尿管瘤では，経尿道的瘤切開切除と，経膀胱的瘤切除，瘤切除＋尿管口形成，瘤切除＋膀胱尿管新吻合が主に考えられる．今野ら[8]が，術後 VUR の発生について，TUR 群では20%，形成術施行群では11.5%，形成術非施行群では43.8%と報告しており，経膀胱的処置をおこなう場合は，瘤切除のみにとどまらず，必ず，形成術を追加すべきと考える．

異所性尿管瘤では，瘤所属腎尿管摘除と経膀胱的瘤切除をおこなうのが一般的であるが，瘤所属腎尿管の障害程度，対側腎機能，感染の有無など，あらゆる要素が術式にかかわってくる．瘤所属腎保存の目的で，下半腎への尿管腎盂吻合，腎盂腎盂吻合も考えられるべき術式であり，また，対象が幼少児が多いため，瘤切除と瘤所属腎尿管摘除を，2期に分けることも言われている．さらに Williams ら[10]は，膀胱頸部，三角部の再建も必要とすると述べているが，小松ら[11]は，必ずしも全例に必要なわけではなく，Williams らの示した，術前の VCG における，いわゆる "poor backing" という所見が，膀胱頸部，三角部再建術の適応の判定に参考になる，と指摘している．

われわれの経験した異所性尿管瘤の症例は，瘤内と瘤所属腎内に結石を合併していたが，瘤所属腎盂尿管の拡張もなく，瘤切除と尿管口形成術をおこなうにとどめたが，尿道内残存瘤壁による尿道の閉塞もなく，術後経過も良好である．

おわりに

27歳女性の，尿道外脱出を起こした単純性尿管瘤の症例と，51歳女性にみられた．結石を合併する異所性尿管瘤の症例を報告した．

本稿の要旨は，日本泌尿器科学会第34回西日本総会において発表した．

文　献

1) Ericsson NO: Ectopic ureterocele in infants and children. Acta Chir Scand Suppl: 197, 1954

2) Tanagho EA: Anatomy and management of ureteroceles. J Urol **107**: 729～736, 1972

3) 藤澤保二・平塚義治・有吉朝美・坂本公孝・横山譲二・瀬田仁一：異所性尿管瘤の2例．西日泌尿 **83**：403～409, 1976

4) 棚田敏文・永友和之・新川　徹・斉藤　康・長田幸夫・石沢靖之：異所性尿管瘤の2例．西日泌尿 **44**：303～307, 1982

5) 蝦名謙一・和田郁生・阿部良悦・加藤哲郎：尿管瘤の4例ならびに本邦症例の統計的観察．西日泌尿 **44**：1007～1010, 1982

6) Johnston JH and Johnson LM: Experiences with ectopic ureteroceles. Brit J Urol **41**: 61～70, 1969

7) Roylee MG and Goodwin WE: The management of ureteroceles. J Urol **106**: 42～47, 1971

8) 今野　繁・野田進士・江藤耕作：両側尿管瘤．西日泌尿 **41**：399～403, 1979

9) 黒田一秀・藤村　誠・伊達智徳：尿管瘤合併重複尿管（異所性尿管瘤）の2症例．日泌尿会誌 **61**: 725, 1970

10) Williams DI, Fray R and Lillie JG: The functional radiology of ectopic ureteroceles. Brit J Urol **44**: 417～423, 1972

11) 小松洋輔・江部洋一郎：異所性尿管瘤の尿道外脱出例．泌尿紀要 **19**：751～756, 1973

（1983年2月23日受付）