泌尿紀要29巻11号
1983年11月

# $^{123}$I-orthohippurate を用いた renoscintigram および functional image, ことに水腎症における応用

京都大学医学部泌尿器科学教室（主任：吉田　修教授）
伊藤　坦・川村　寿一・吉田　修

京都大学医学部放射線核医学科学教室（主任：鳥塚莞爾教授）
玉木　長良・阪原　晴海・向井　孝夫
山本　和高・藤田　透・鳥塚　莞爾

# REGIONAL RENOGRAM AND FUNCTIONAL IMAGE WITH I-123-ORTHOIODOHIPPURATE IN OBSTRUCTIVE NEPHROPATHY

Hitoshi ITHO, Juichi KAWAMURA and Osamu YOSHIDA
*From the Department of Urology, Faculty of Medicine, Kyoto University*
*(Director: Prof. O. Yoshida, M.D.)*

Nagara TAMAKI, Harumi SAKAHARA, Takao MUKAI,
Kazutaka YAMAMOTO, Toru FUJITA and Kanji TORIZUKA
*From the Department of Nuclear Medicine and Radiology, Faculty of Medicine, Kyoto University*
*(Director: Prof. K. Torizuka, M.D.)*

Renal scintigraphy and regional renography using I-123-orthoiodohippurate were performed in 26 cases of obstructive nephropathy.

After 1 mCi of I-123-orthoiodohippurate was given intravenously, serial renal scintigrams were obtained for 25 minutes and regional renogram curves were derived from the whole kidney, the cortical and pelvic areas. At the same time, renal functional images with $T_{max}$ as the peak arrival time were processed. $T_{max}$ in normal cases ranged from 2 to 3 minutes in the cortex and from 4 to 5 minutes in the pelvis, while there was some delay in $T_{max}$ in the obstructive nephropathy. In the case of acute ureteral obstruction by stones, most of the regional renograms in the cortex and pelvis improved soon after the removal of the obstruction. On the contrary, in the case of chronic obstructive nephropathy obstructive patterns on renogram curves was usually observed postoperatively.

However, in some cases, functional images in cortical and/or pelvic areas showed marked recovery before improvement of findings on renograms or IVP.

I-123-orthoiodohippurate renoscintigraphy is a useful adjunct for assessing pre- and post-operative renal function in obstructive nephropathy. Particularly, the analysis of regional renogram curves enables early prediction of postoperative recovery, and the functional image enables early detection of the functional recovery of the hydronephrotic kidney.

**Key words:** I-123-orthoiodohippurate, Regional renogram, Functional image

## はじめに

$^{131}$I-orthohippurate は尿細管細胞に選択的に取り込まれ，近位尿細管より沪過される性質を有し有効腎血漿流量を反映するため，レノグラムとして頻用されている[1~3]．しかし，$^{131}$I は β 線放出核種で γ 線の線量も 364 keV と高く，画像描出目的には使用しにくい．

最近，$^{131}$I にかわり，サイクロトロンの開発により容易に入手できるようになった $^{123}$I を標識した $^{123}$I-orthohippurate の臨床応用の報告が散見される[4~8]．$^{123}$I は $^{131}$I にくらべ，半減期が13時間ときわめて短く，β 線も放出しない．また，γ 線の線量は 159 keV で，高分解能コリメーターを使用し良好な画質の像が描出可能である．

すでに著者は正常人9例を含む20例の症例に $^{123}$I-orthohippurate によるレノグラム，経時的腎イメージ，functional image を作成し，その臨床的有用性を報告しているが[7]，今回，水腎症例を対象として $^{123}$I-orthohippurate による検査を施行し，腎機能および腎の形態的変化の推移を手術前後で検討したので報告する．

## 対象および方法

対象症例は1981年10月～1982年12月まで京大病院泌尿器科を受診し，排泄性腎盂造影（以下 IVP）にて水腎症と診断され，外科的治療を目的に入院した症例のうちの26症例である．男女比は15：11で，年齢は平均35.2歳であった（Table 1）．水腎症の原因を除去したのちに再度検索をおこなった症例は10例あった．また，大部分の症例では，別に $^{99m}$Tc-DMSA を用いた腎シンチグラフィー[13~16]を施行した．

検査開始30分前に 300 ml の飲水による水負荷をおこなって，排尿後，腹臥位で肘静脈より $^{123}$I-orthohippurate を 1 mCi 急速静注し，背側より高分解能コリメーター（Searle Radiographics）を装着してデーター収集をおこなった．静注直後より on-line で情報処理装置（Dec PDP 11/60）に 1 フレーム 5 秒間隔で25分間収録すると同時に，micro dot imager にて 1 分間隔で 16 分間経時的腎イメージを撮影した．つぎに，収録したデーターを再現し，background を cut off した像を12フレーム集積し，その腎イメージについて cut off level: 10-30%にてマニアルで関心領域（ROI）を設定し，同部より経時的カウントを計測し，レノグラム曲線として描出させた．排泄遅延症例では，経時的腎イメージより腎盂像が描出される時間を測り，この時間に相当するフレームを選びだし関心領域を設定し腎盂レノグラムとして描出させた．皮質レノグラムは腎全体の関心領域と腎盂の関心領域を over-lap させ，これより皮質に関心領域を設定することによりえられた．

Table 1. Cases in $^{123}$I-orthohippurate renoscintigraphy study

| | |
|---|---|
| No. of cases：26. (Male：15, Female：11) | |
| Range of years：7 to 59 yr. | Average of years：35.2 |
| Items of cases： | |
| 1. Uretero-pelvic junction stenosis | ：13 (*4) |
| 2. Renal and/or ureteral stone | ：11 (*4) |
| 3. Ureterocele | ：1 (*1) |
| 4. Ovarian cyst | ：1 (*1) |

＊Either pre- or postoperatively examined cases

つぎに，レノグラム曲線描出の場合と同様に background をcut off したのち，1画素の排泄曲線カーブについて時間スムージングをおこなって補正した曲線より，maximum count に達する時間（$T_{max}$）を計測させ，すべての画素の $T_{max}$ を集積することにより functional image を描出した．$T_{max}$ に相当する時間は16色の colour scale にて表現し，functional image と同じ画面にえられるように設定した．

今回のプログラムでは情報処理量と画像の鮮明度との比較により $T_{max}$ を10分までに制約したため，排泄遅延が高度の症例では $T_{max}$ がえられない例も認められた．

なお，レノグラム曲線の解析は，初期循環による高濃度の I-orthohippurate の腎血漿流量としての血流相を第Ⅰ相，初期循環で上昇したあとピークに達するまで緩徐に上昇を続ける有効腎血漿流量あるいは糸球体沪過などによる蓄積をあらわし，分泌相ともいう相を第Ⅱ相，ピーク点より腎からの排泄を反映し下り勾配で下っていく相を第Ⅲ相（Fig. 1）として検討した[9]．

また，すでに報告した正常人症例9例についての functional image の $T_{max}$ は皮質では平均 2～4 分で，腎盂部では 4～6 分であったが，これら $T_{max}$ はレノグラム曲線のⅡ相のピーク時間よりも遅れて出現していた．

## 成　　績

外科的治療をおこない水腎症の原因を除去したのちに再度検索をおこなった10例の，レノグラムおよび局所レノグラム所見の改善度と，functional image よりえられた皮質および腎盂の $T_{max}$ の改善度を

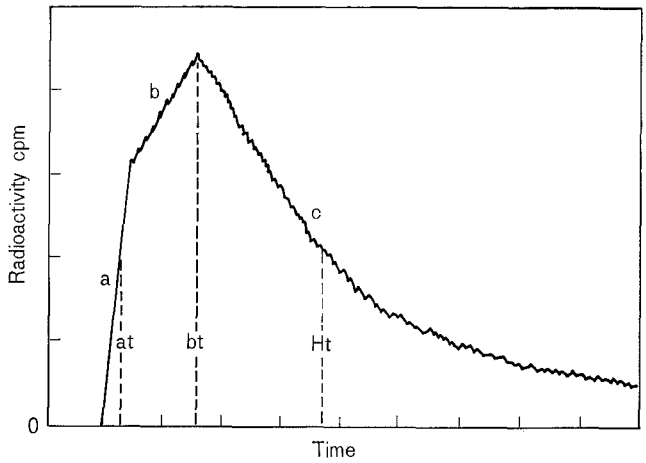


Fig. 1. Schematic representation of renogram curve. a: initial phase, b: accumulation phase, c: excretion phase

Table 2. Results of $^{123}$I-orthohippurate renoscintigraphy study after surgical treatment

| Case | | Age | Sex | Diagnosis | Renogram and regional renogram | Functional image |
|---|---|---|---|---|---|---|
| 1. | F.A. | 45. | F. | Ovarian cyst | Improved | Improved |
| 2. | M.F. | 58. | F. | Rt. ureteral stone | Improved | Improved |
| 3. | E.M. | 7. | F. | Lt. ureterocele | Improved | Improved |
| 4. | N.H. | 38. | M. | Bil. UPJ stenosis | Mildly improved | Mildly improved |
| 5. | Y.T. | 37. | M. | Rt. UPJ stenosis | Unchanged | Unchanged |
| 6. | S.T. | 52. | M. | Lt. UPJ stenosis | Unchanged | Partly improved |
| 7. | K.H. | 59. | F. | Rt. renal stone | Unchanged | Improved |
| 8. | M.T. | 41. | F. | Lt. ureteral stone | Moderately improved | Improved |
| 9. | T.I. | 22. | F. | Lt. UPJ stenosis | Unchanged | Partly improved |
| 10. | Y.O. | 29. | M. | Rt. ureteral stone | Improved | Improved |

Table 2 に示す．手術前後でレノグラム，functional image ともに改善を示したのは症例1～4，8，10であった．レノグラムでは変化を認めず，functional image のみ改善したのは症例6，7，9で，両者とも改善を認められなかったのは症例5であった．レノグラムのみ改善し，functional image に変化を認めなかった症例はなかった．

以下，おもな症例を供覧する．

1　症例8（M.T.）41歳，女性，左尿管結石

術前の IVP，経時的腎イメージ，レノグラム（Fig. 2A）では右腎は良好な排泄状況で，レノグラム，局所レノグラムもまったく異常を認めない．いっぽう，左腎は IVP より第Ⅲ腰椎横突起下部に結石（矢印）を認め，腎杯の拡張が著明で尿管像はえられていない．レノグラムでも血流相，分泌相，排泄相は判然とせず著明な尿流停滞を示し，腎血流量の減少が生じていると考えられる．

左尿管切石術を施行し，2週間後再度検索をおこなった．IVP，経時的腎イメージ，レノグラム（Fig. 2B）を見ると，IVP では腎杯の拡張は残在しているが，尿管像が描出されるようになっている．経時的腎イメージでも6～7分で腎盂尿管像が描出されている．レノグラム上，左腎は血流相の立ち遅れが目立つが，排泄相は著明に改善されている．なお，本症例では Furosemide 20 mg を検査開始後7分で投与しているが，健側ではレノグラム上あまり影響がなく，患側では，分泌相，排泄相が著明に反応して急峻な下降を示している．

術前，術後の functional image の対比像（Fig. 2C）を見ると，これらの変化は視覚上より鋭敏に読

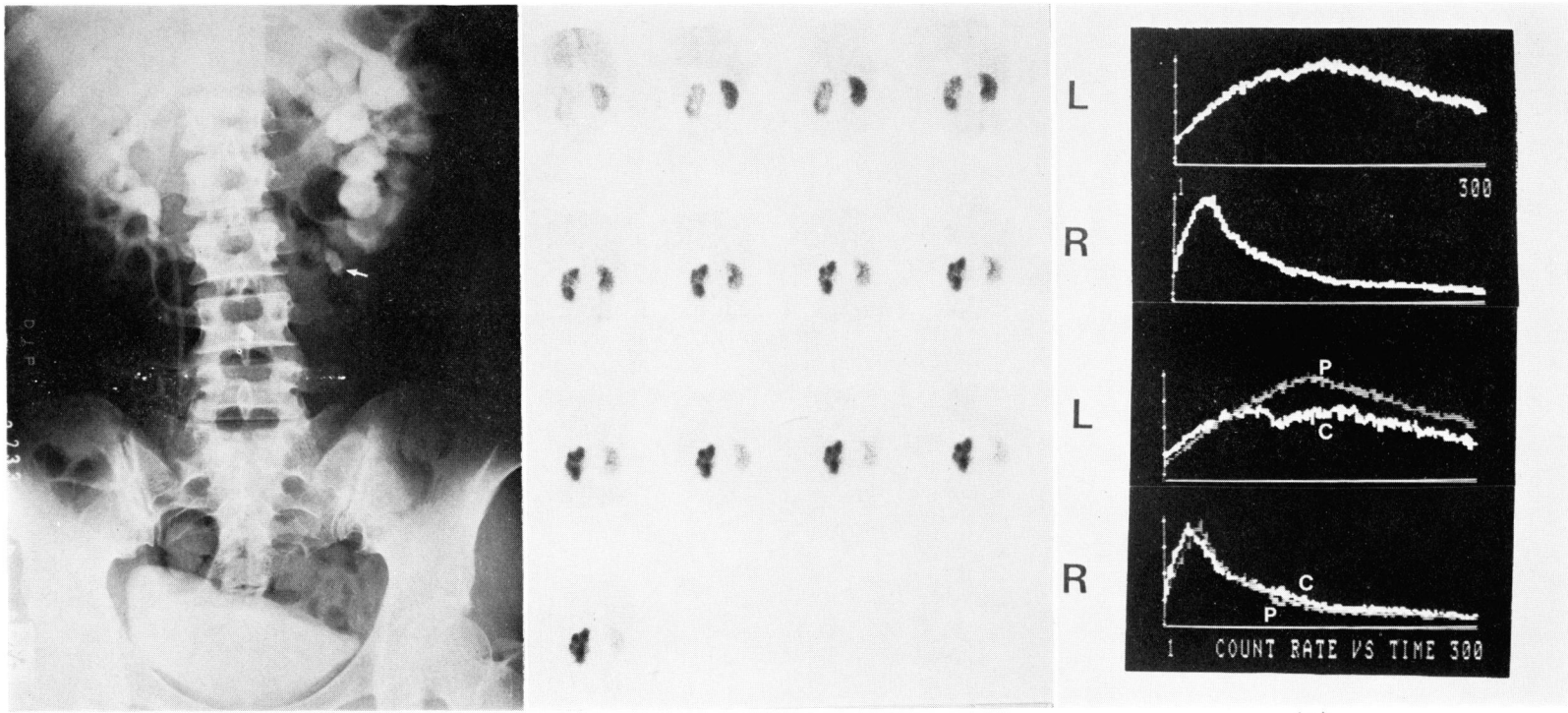


(a) (b) (c)

Fig. 2A. Case 8. M.T., 41-year-old female, left ureteral stone. a: Pre-operative IVP, b: Pre-operative serial renoscintigram, c: Pre-operative renogram and regional renogram curves, P: pelvic curve, C: cortical curve

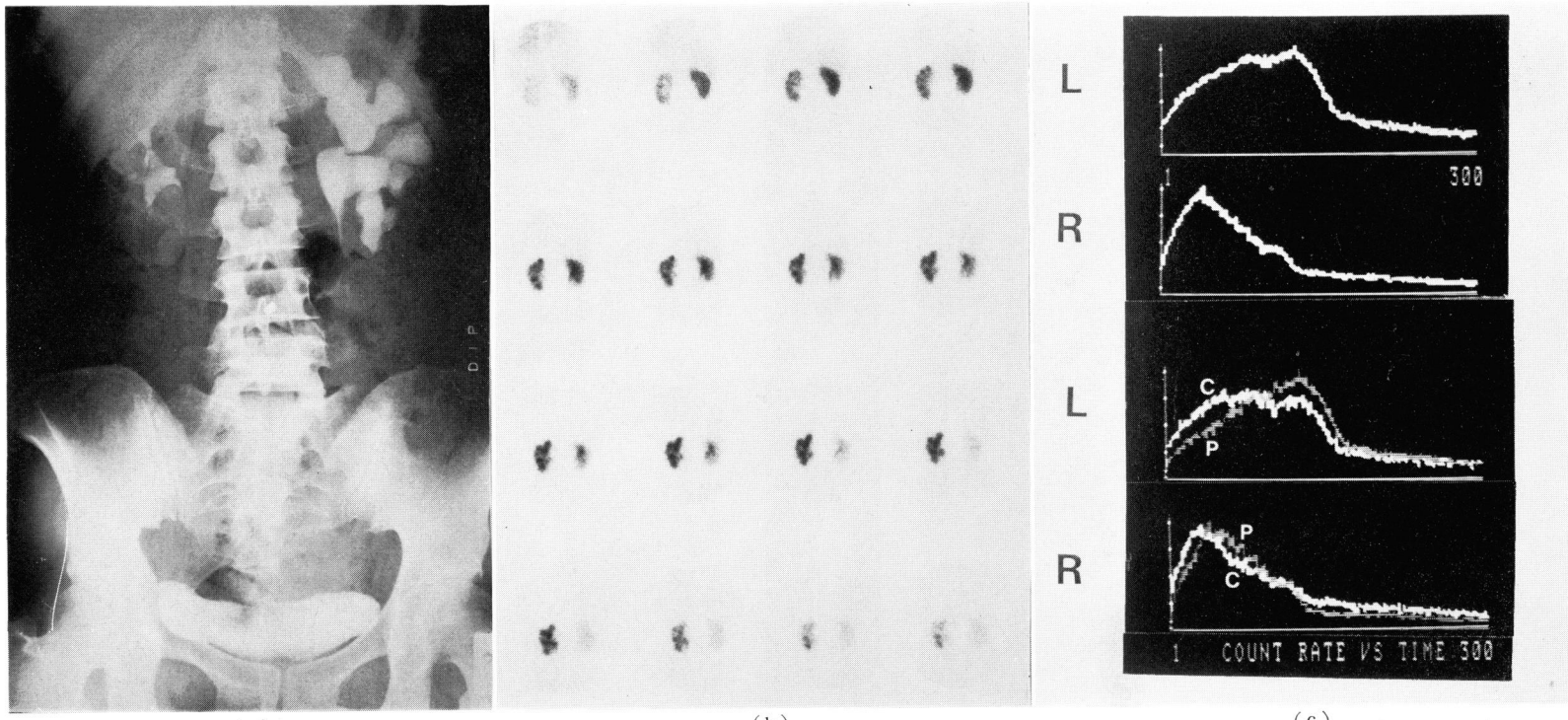


(a) (b) (c)

Fig. 2B. Case 8. M.T., 41-year-old female, left ureteral stone, 2 weeks after operation. a: Post-operative IVP, b: Post-operative serial renoscintigram, c: Post-operative renogram and regional renogram curves, P: pelvic curve, C: cortical curve

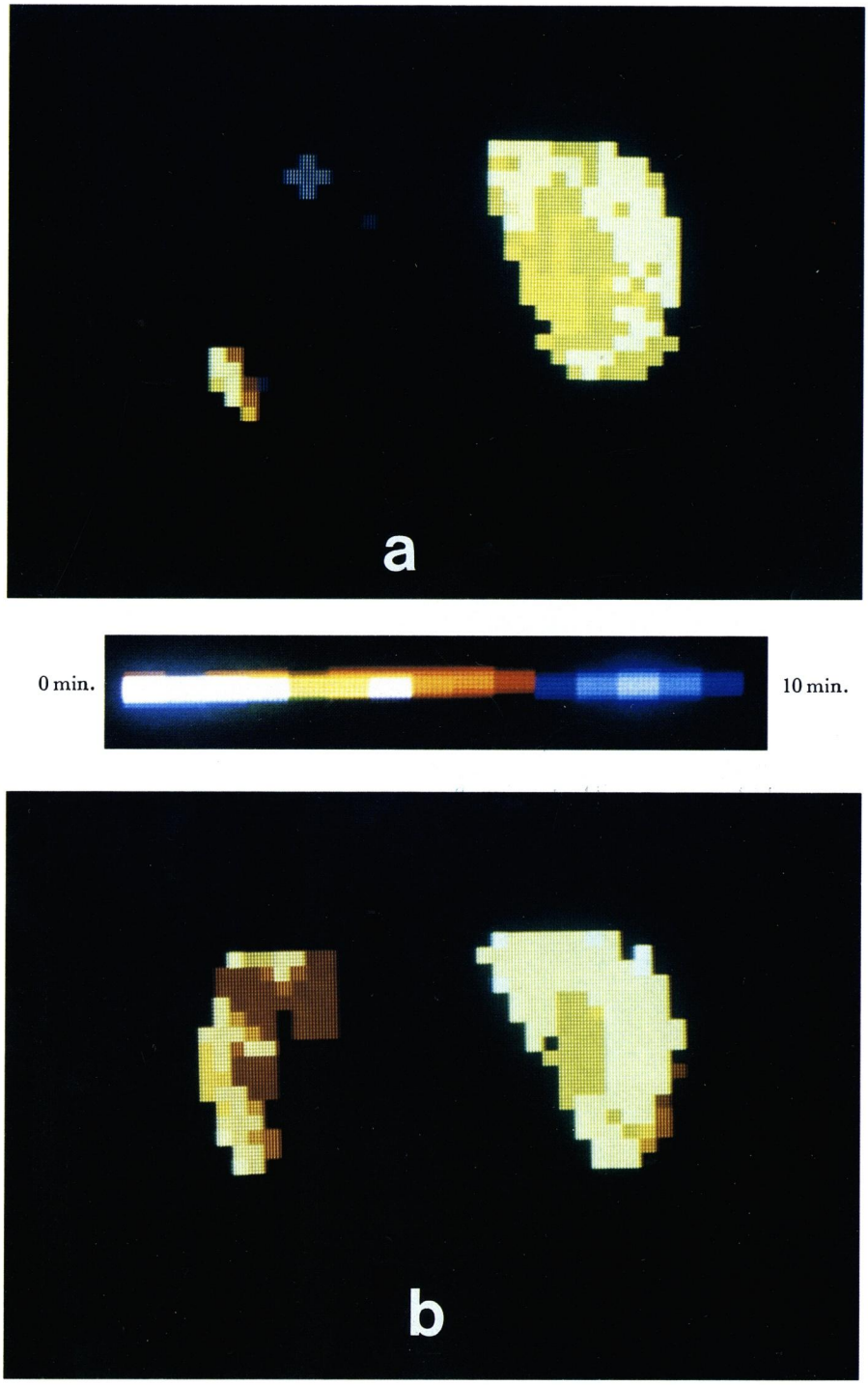


Fig. 2C. Functional image ($T_{max}$) of case 8.
a: Pre-operative, b: Post-operative

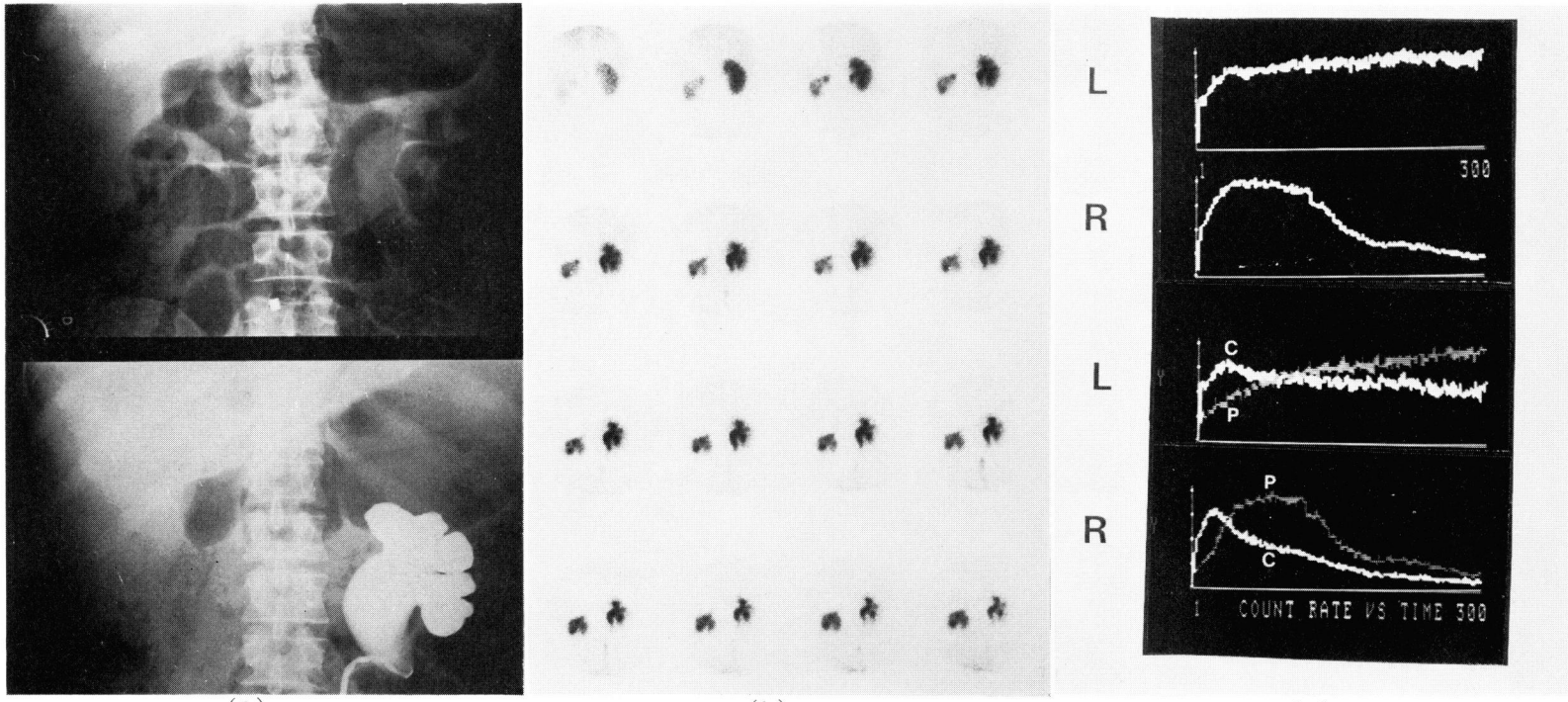


(a) (b) (c)

Fig. 3A. Case 5. S.T., 52-year-old male, left ureteropelvic junction stenosis. a: Pre-operative IVP and retrograde pyelography, b: Pre-operative serial renoscintigram, c: Pre-operative renogram and regional renogram curves, P: pelvic curve, C: cortical curve

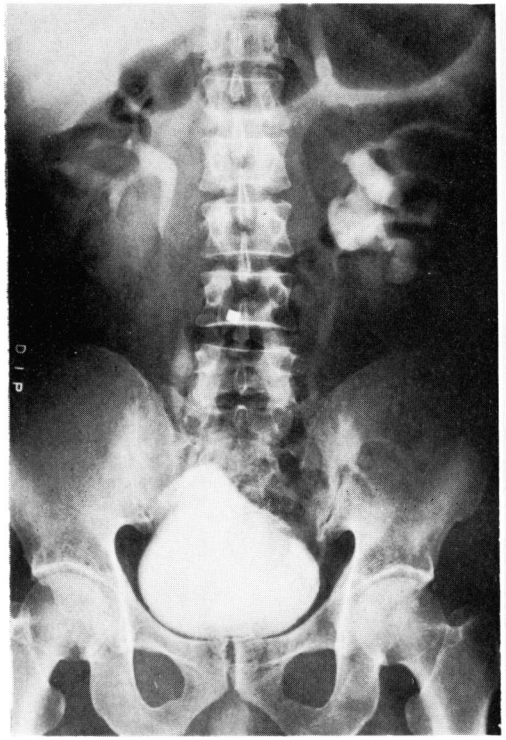


(a)

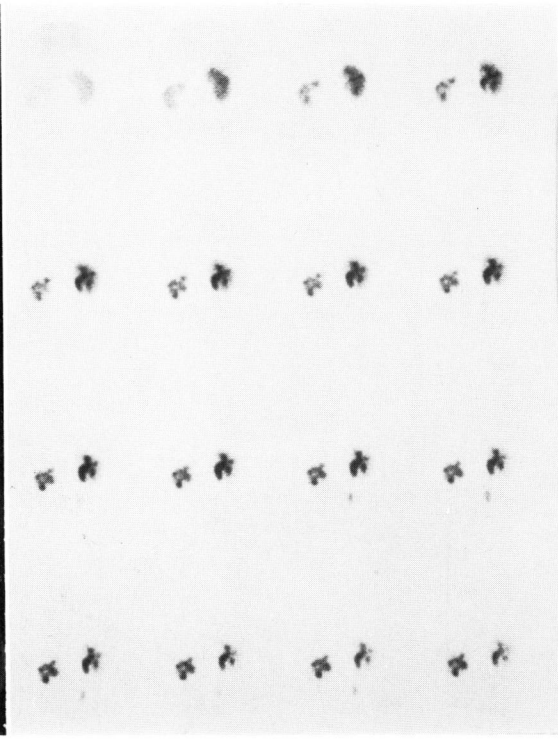

(b)

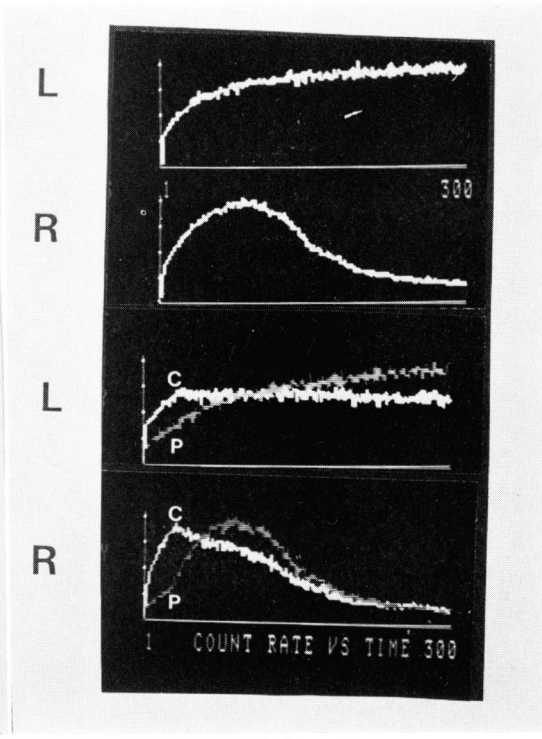


(c)

Fig. 3B. Case 5. S.T., 52-year-old male, left ureteropelvic junction stenosis, 5 months after operation. a: Post-operative IVP, b: Post-operative serial renoscintigram, c: Post-operative renogram and regional renogram curves, P: pelvic curve, C: cortical curve

(a)

(b)

Fig. 3C. Case 5. S.T., 52-year-old male, left ureteropelvic junction stenosis.
a: Pre-operative $^{99m}$Tc-DMSA renoscintigram,
b: Post-operative $^{99m}$Tc-DMSA renoscintigram

み取ることができる．すなわち，右腎においては皮質の $T_{max}$ は2～3分，腎盂の $T_{max}$ は4～5分であり，正常人の結果と一致している．左腎の術前像では，皮質のごく一部が描出されているものの，ほとんどの部分は $T_{max}$ が10分以上かかり，腎の輪郭としてはまったく認識できない．術後像ではほぼ均等になり，皮質の $T_{max}$ は3～6分で描出されている．なお，左腎が改善されることにより右腎の $T_{max}$ もより早くなっていることも判明した．時間のパラメーターにおいて腎機能の改善が示された症例といえる．

2　症例6（S.T.）52歳，男性，左腎盂尿管移行部狭窄症

術前の IVP，逆行性腎盂造影，経時的腎イメージ，レノグラム（Fig. 3A）を見ると右腎に軽度の尿流停滞を認め，左腎は腎盂腎杯の拡張が著明で，経時的腎イメージにおいても尿管像は描出されていない．また，左腎の輪郭は萎縮している．レノグラム上，左腎では分泌相，排泄相の区別がつかず，25分間の計測にても腎盂内に尿が停滞するのみであった．術後の IVP，経時的腎イメージ，レノグラム（Fig. 3B）より，術前には認められなかった尿管像が IVP で認められるようになっている．経時的腎イメージ，レノグラムで

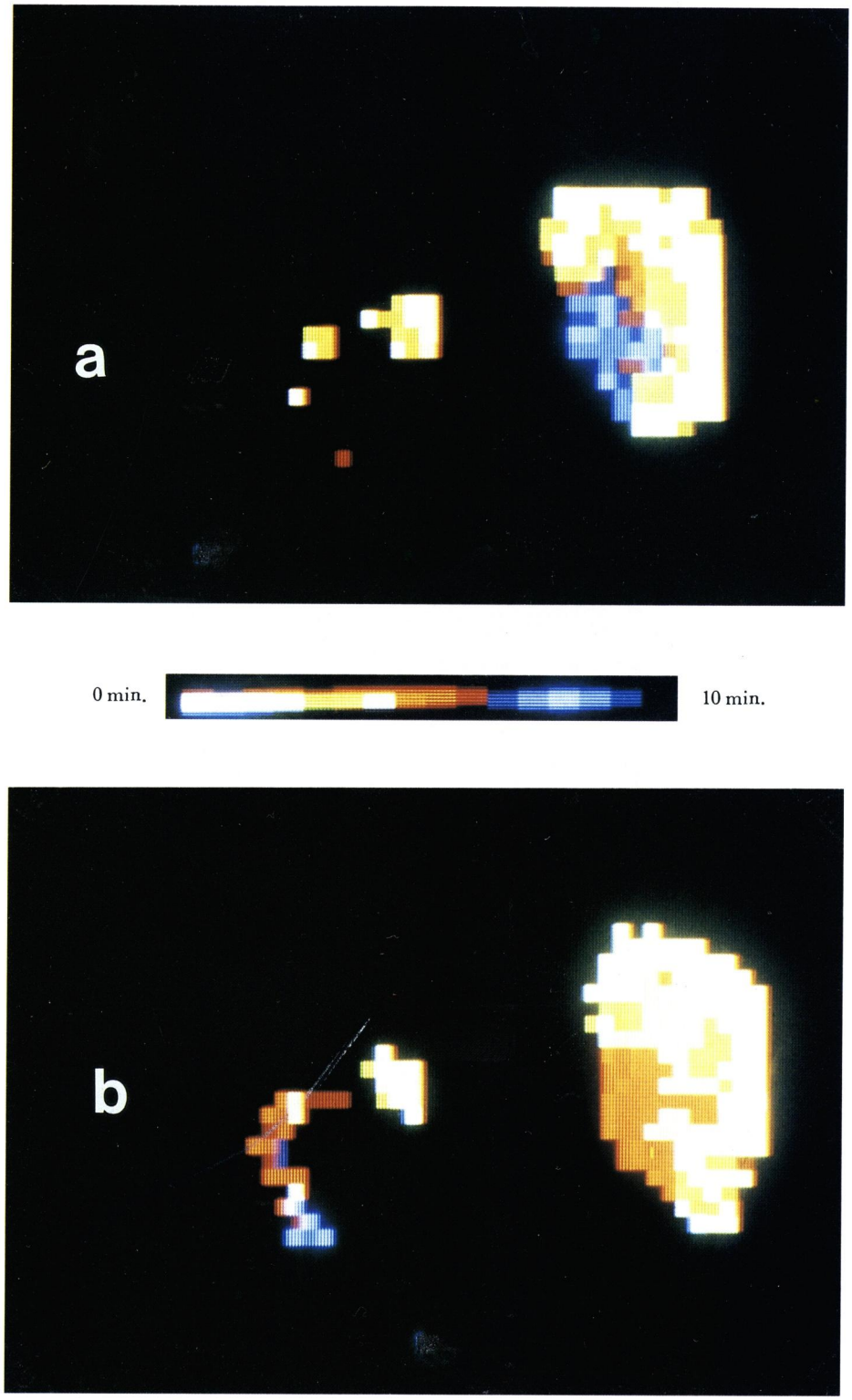


Fig. 3D. Functional image ($T_{max}$) of the case 5.
a: Pre-operative, b: Post-operative

は術前と較べほとんど変化を認めない．

いっぽう，術前，術後の $^{99m}$Tc-DMSA による腎イメージ（Fig. 3C）を見ると，左腎は術後，皮質の DMSA の取り込みが増加し，腎の輪郭もやや大きくなっている．術前認められた拡張した腎杯による実質の欠損像も術後には減少し，手術による腎機能の改善および形態的改善がうかがわれる．

術前，術後の functional image（Fig. 3D）を見るとこれらの変化はよりあきらかになっている．術前の左腎の皮質部はごく一部分に $T_{max}$ が3～6分で描出されているが，術後ほとんどの皮質部分が $T_{max}$ が3～8分に描出され，腎輪郭も明確に描出されてきている．

本症例においては，術後5カ月目に術後の検索をおこなっていて，functional image とともに，$^{99m}$Tc-DMSA による腎イメージ像でも腎機能の改善を知ることができた．

## 考　　察

外科的治療により水腎症がどの程度改善されるかは，その腎機能の予後を判定するうえに重要な意味をもっている．従来から，$^{131}$I-orthohippurate によるレノグラム[1~3]や $^{99m}$Tc-DTPA による経時的腎イメージ[10~11]は尿路排泄腔の閉塞状態の把握に用いられ，また，$^{99m}$Tc-DMSA による腎皮質イメージ[12~15]や皮質血流量を反映した $^{99m}$Tc-DMSA 腎摂取率などは水腎症における残存腎機能の測定[13,15~16]に用いられてきた．いずれの方法も，定性的にしろ，定量的にしろ，術後の腎機能の改善度の判定に用いられてきたものである．

DTPA は糸球体から沪過されるが，尿細管からは排泄も再吸収もされない糸球体沪過物質であり，DMSA は皮質の血流量を反映するものの近位尿細管細胞に取り込まれ沪過されない物質である．いっぽう，orthohippurate は1回の腎循環ののち，尿細管の active transport によってほとんど尿中に排泄される性質を有し，腎の有効血漿流量をあらわす物質である[1~2]．したがって，同位元素によって標識した orthohippurate を投与し，これを継続的に計測することによりえられるレノグラムを解析することにより有効腎血漿流量を求めることもできるし，尿の排泄状況を知ることもできる．このレノグラム検査と同時に，情報処理装置にて補正をおこなって任意の functional image を描出することにより，レノグラムよりも鋭敏に腎の局所的な機能を把握することができる．

$^{131}$I-orthohippurate は標識物質である $^{131}$I の物理的性質より，半減期が8日もあり，$\gamma$ 線エネルギーも 364 KeV と高い．また，$\beta$ 線放出核種であり，被験者に非侵襲的に検査をおこなうためにはイメージング剤としては不適当である．この $^{131}$I に対し，サイクロトロンの開発により最近容易に作成可能となった $^{123}$I は，半減期が13時間で，$\gamma$ 線エネルギーも 159 KeV であり，$\beta$ 線も放出しない．このため $^{123}$I-orthohippurate は mCi 単位で被験者に投与することができ，この結果良好な画質とデーター処理上精度の良いレノグラムをえることが可能となった．

$^{131}$I-orthohippurate と $^{123}$I-orthohippurate の生化学的な性質を比較検討した報告をみると，動物実験の結果をみても[17]，また，ヒトにおける臨床試験結果をみても[18]，両者はきわめて高い相関性を示していて，$^{123}$I-orthohippurate レノグラムの信頼性は確立されてきていると考えられる．しかしながら，レノグラムは，演算したデーターを連続性に曲線として描出し，その立ち上り，ピーク到達時間，排泄曲線の変化，などを見ることにより腎機能を測定するため，緩徐な変化はとらえきれないことが多い．ことに，慢性閉塞性疾患を対象にして手術により尿流の改善をおこなった場合など，手術前後の腎機能の改善度を比較的早期より明確に把握することは，しばしば困難である．

いっぽう，functional image は1画素の maximum count に達する時間を演算し，これらを集積した像を colour display するため，尿流の改善は腎内貯留時間を減少させ，それが皮質機能の改善に結びついて，個々の画素あたりのわずかな変化も全体的に見ると鋭敏に改善度を把握できるようになる．この結果，早期に腎機能の変化を画像として描出することが可能である．また，個々の画素の集積は腎輪郭を描出することになるので，functional image は腎の機能部分を形態的に描出することができ，腎の部分的な機能を視覚上把握することも可能となった．

慢性閉塞性腎疾患においては，術後の機能回復は緩徐であるため，本検査を施行しても腎機能の改善度を明確に把握するには，閉塞を解除後充分な期間が必要である．川村[19]は腎切石術における術後の腎機能の回復性にかかわる因子として，術後の観察期間をあげ，少なくとも6カ月の間隔が必要であると報告しているが，今回の著者の症例でも手術直後に施行した検査では腎機能の改善度の判定は，しばしば困難であった．

この $^{123}$I-orthohippurate は製品価格の高いことを除けば，被験者に与える侵襲は少なく，再現性も高いので，今後，臨床上，広く用いられるようになると考えられる．

## ま と め

26例の手術対象の上部尿路閉塞性疾患に，$^{123}$I-orthohippurate による経時的腎イメージ，レノグラム，局所レノグラム，functional image を作成し検討した．functional image はレノグラムよりも鋭敏に腎機能の改善度を描出，把握することが可能で，腎機能を形態的情報とともに知ることができた．

$^{123}$I-orthohippurate は，今後，$^{131}$I-orthohippurate に代って頻用されるようになると考えられた．

なお，本稿の一部は第22回日本核医学会総会（1982 東京）にて口演した．

## 文 献


1) Burbank MK, Tauxe WM, Maher FT, et al: Evaluation of radioiodinated Hippuran for the estimation of renal plasma flow. Staff Meetings of the Mayo Clin **36**: 372～385, 1961
2) Ram MD, Evans K and Chisholm GD: A single injection method for measurement of effective renal plasma flow. Brit J Urol **40**: 425～428, 1968
3) Shames DM and Korobkin M: A simple technique for measuring relative renal blood flow. J Nucl Med **17**: 876～879, 1976
4) Short MD, Glass HI, Chisholm GD, et al: Gamma camera renography using $^{123}$I-hippuran. Brit J Radiol **46**: 289～294, 1973
5) Zielinski FW, Holly FE, Robinson GD Jr, et al: Total and individual kidney function assessment with iodine-123 ortho-iodohippurate. Radiol **125**: 753～759, 1977
6) 宍戸文男・館野之男・福土 清・ほか：$^{123}$I-hippuran 経時的腎シンチグラフィーによる局所レノグラムおよび機能イメージの臨床的意義．核医学 **18**：1425～1429, 1981
7) 玉木長良・阪原晴海・向井孝夫・伊藤 坦・川村寿一・ほか：$^{123}$I-orthoiodo hippurate (OIH) によるレノグラフィー．核医学 **19**：1061～1067, 1982
8) 石根正博・村瀬研也・浜本 研・ほか：$^{123}$I-orthoiodohippurate ($^{123}$I-OIH) による腎機能検査の臨床的意義．核医学 **19**：1483～1492, 1982
9) 鳥塚莞爾・平川顕名：レノグラムの解析．新核医学 p. 399, 金芳堂，京都，1982
10) Piepsz A, Ham HR, Dobbeleir A, et al: Comments on $^{99m}$Tc DTPA scintilation camera renography. J Nucl Med **18**: 1041～1042, 1977
11) Diffey BL, Hall FM and Corfield JR: $^{99m}$Tc-DTPA dynamic renal scan with deconvolution analysis. J Nucl Med **17**: 352～355, 1976
12) Bringham JB and Maisey MN: An evaluation of the use of $^{99m}$Tc-dimercaptosuccinic acid (DMSA) as a static renal imaging agent. Brit J Radiol **51**: 599～607, 1978
13) Kawamura J, Hosokawa S, Yoshida O, et al: Validity of 99m-Tc-DMSA renal uptake for an assessment of individual kidney function. J Urol **119**: 305～309, 1978
14) 川村寿一・伊藤 坦・王 本欽・ほか：腎シンチグラフィーによる閉塞性腎疾患（Obstructive Nephropathy）の残存腎機能の評価．泌尿紀要 **26**：967～977, 1980
15) Kawamura J, Itoh H, Yoshida O and Torizuka K: Residual cortical functioning mass in obstructive nephropathy assessed by Tc-99m DMSA renal scintigraphy. Radionuclides in Nephrology p. 173～177 Academic Press Inc., London, 1982
16) 川村寿一：DMSA 腎摂取率，腎シンチグラフィー p. 43, 南江堂，東京，1981
17) Stadalnik RC, Vogel JM, Jansholt AL, et al: Renal clearance and extraction parameters of ortho-iodohippurate (I-123) compared with OIH (I-131) and PAH. J Nucl Med **21**: 168～170, 1980
18) Elliot AT and Britton KE: A review of the physiological parameters in the dosimetry of $^{123}$I and $^{131}$I-labelled hippuran. Int J Radiat Isot **29**: 571～573, 1978
19) 川村寿一：手術方法と術後の腎機能．泌尿紀要 **28**：1027～1039, 1982


（1983年5月25日受付）