

腎盂造影剤 iothalamate (Conray) の糸球体
濾過と点滴静注性腎盂撮影 (DIP)

大阪大学医学部泌尿器科学教室 (主任：園田孝夫教授)

桜井 勲
中新井 邦夫
園田 孝夫THE GLOMERULAR FILTRATION OF UROGRAPHIC CONTRAST
MEDIUM, IOTHALAMATE (CONRAY) AND DRIP INFUSION
PYELOGRAPHY (DIP)

Tsutomu SAKURAI, Kunio NAKAARAI and Takao SONODA

From the Department of Urology, Osaka University Medical School, Osaka, Japan
(Chairman: Prof. T. Sonoda, M. D.)

Analytical studies of renogram and renal clearance study of ^{131}I -sodium iothalamate were carried out. The latter was measured by conventional procedures employing the urinary volume/plasma relationship as well as by a single injection and external counting method. It was confirmed that the urographic contrast medium, iothalamate, was excreted from kidney by glomerular filtration.

Two hundred milliliters of 35 per cent solution of meglumin iothalamate (Conray) was infused into 206 patients, 218 times, and urographic quality obtained by this drip infusion pyelography was analyzed. The results were as follows: (1) Short-term fluid deprivation was of value for patients with adequate renal function. (2) Eighty per cent of patients with bilateral non-visualizing kidney and 86.3 per cent with unilateral on routine IVP were opacified by DIP. (3) Patients with renal insufficiency, over 1.5 mg/dl of serum creatinine level, obtained satisfactory pyelogram in 20/27 (74%). (4) Because of the marked diuretic action and excellent opacification, DIP was valuable to evaluate the state of hydronephrosis. (5) The other clinical advantages were also confirmed. (6) No significant side reaction was observed in this series.

Relationship between administration of large amounts of contrast medium and roentgenologic visualization of urinary tract was discussed from the standpoint of renal excretory function.

静脈性腎盂撮影 (IVP) の改良法として Schencker (1964)¹⁾ が点滴静注性腎盂撮影 drip

infusion pyelography (DIP) を報告して以来、すでに数多くの追加報告でその有用性が認識されつつある。

* 第一製薬の提供をうけた。本剤の成分は 5-acet-amido-2,4,6-triiodo-N-methyl-isophthalamic acid (以後 iothalamate と省略する) の methylglucamine salt (以後 meglumin と省略する) で、1バイアル中に 35 w/v% 溶液 200 ml 含まれている。

著者は大阪大学泌尿器科学教室で DIP を施行された症例の中から、DIP 造影剤として開発された点滴静注用 コンレイ* を使用した症例を選んで、(1) 造影剤の腎からの排泄機構、(2)

造影成績、および DIP 適応上の問題点をまとめた。対象症例は1966年12月13日から1970年1月31日までの期間で206例（男子129例、女子77例）、施行回数218回である。

I. 腎盂造影剤と腎排泄機能

DIP の造影剤として開発された meglumin iothalamate (Conray)* が腎臓から排泄される機構を分析するために、 ^{131}I -アンギオコンレイ (^{131}I -sodium iothalamate)** を追跡子 tracer としてレノグラム、心臓部での体外計測法および標準法によるクリアランスを求めて検討した。同時に ^{131}I -hippuran を対照として用いた。

方法

i) ラジオアイソトープ (RI)

^{131}I -アンギオコンレイ (^{131}I -sodium iothalamate)** と ^{131}I -hippuran の原液を生食水で 50~100 $\mu\text{Ci}/\text{ml}$ に希釈して用いた。

ii) 記録装置

島津製レノグラム装置 (Spectrometer SPM-1B, Recorder Type A-521, Collimeter Slit Type S-130) を用いて、range 100 または 200, time constant 1.0 sec, recorder の paper speed 10 mm/sec の条件で記録した。

iii) 測定方法

レノグラムを必要とした入院患者を被検者として仰臥位または坐位をとらせ、RI 50 μCi を肘静脈より急速に静注した (1回静注法)。detector が2コしかないので、左右いずれかの腎臓部と、胸骨左縁II肋間を中心とした心臓部を指向したシンチレーション検出器 scintillation counter をおいて、RI の量的変化を経時的に記録した。すなわち腎臓の RI 排泄機能 (レノグラム) と、RI が血中から消失する動態 (血中消失曲線) を求めた (Fig. 1, 2)。曲線は放射能を counts/sec (cps) で記録したものであるが、同時に counts/min (cpm) で任意の時間に測定して後述の片対数グラフ上の作図の便を図った。

血液からの RI 消失を直接測定する目的と、標準法による RI クリアランス測定のため、静注後5分間隔で35分まで対側肘静脈から採血した。血漿を分離する場合は 3 ml, 全血を用いる場合は 1 ml 採血した。膀胱内に留置したネラトシカテーテルを通じて静注後10分間隔で採尿し、尿量を測定してから放射能濃度測

定用におおの 1 ml 分離した。

各試料 1 ml (全血または血漿、尿および標準液の 50-100 倍希釈液) の放射能を島津製 well type scintillation counter で1分間、2回測定し、その平均値から back ground のカウント数を差引いて cpm/ml を求めた。

iv) 体外計測法によるクリアランス測定

a) 片対数グラフ上の作図

心臓部での対外計測で得た放射能 (cpm または cps) を対数座標に、時間 (分単位) を整数座標にとった片対数グラフへ血中消失曲線を移した。曲線の10分前後から直線的に下降する部分に接線を引き (曲線の傾斜をあらわす)、これを20分採血で求めた血液放射能濃度 (cpm/ml) にまで平行移動させ、外挿法により0時間 ($t=0$) における血液放射能濃度を求めた。つぎに接線が50%の線を切るまでの時間 $T_{1/2}$ を求めて血液 RI の半減期とした (Fig. 2)。

直接血液の放射能濃度の変化を連続採血で測定して得た血中消失曲線の傾斜も同じグラフ上で求め、体外計測法の結果と比較した。

b) 計算

^{131}I -hippuran のクリアランス測定は Gott ら (1962)²⁾、Pritchard ら (1965)³⁾ の単一拡散系 one compartment system のモデルを採用し、次式により計算した。

$$F = mV$$

F は ^{131}I -hippuran のクリアランス (RPF, ml/min) をあらわし、 m は片対数グラフ上の曲線の傾斜によって決まり ($m = 0.693/T_{1/2}$)、 V は RI の拡散容積をあらわすもので、外挿法によって得た零時間 ($t=0$) における血液放射能濃度 (cpm/ml) で投与した総放射能 (cpm) を除した値 (ml) である。

^{131}I -sodium iothalamate のクリアランス測定も同じ原理に従って求めたが、測定値は GFR をあらわす。

v) 標準法によるクリアランス測定

RI 一回静注後20分から30分の尿量を測定して分時尿量 (ml/min) と尿の放射能濃度を求め、その中間時点25分で採血した血液の放射能濃度を測定して、 $C = \frac{UV}{P}$ に従って RI のクリアランスを計算した。

成績

i) レノグラム

^{131}I -hippuran のレノグラムは静注後急速に上昇する血管相、続いて最高点まで緩徐に上昇する分泌相、最後にゆるく下降する排泄相の3相に区別されるが (Fig. 1)、 ^{131}I -sodium iothalamate の場合は著者が記録した症例7例中後述の腎移植症例の1例を除いて、全例ともこの分泌相を欠如し、静注後急速に上

* iothalamate の methylglucamine salt, 第一製薬提供。

** iothalamate の sodium salt, 第一化学薬品提供。

Table 1 1 回静注・心臓部計測法と標準法で求めた sodium iothalamate および hippuran のクリアランス

Patient	¹³¹ I-sodium iothalamate				¹³¹ I-hippuran			
	Measured flow (ml/min)	Calculated flow (ml/min)	Volume (L)	T _{1/2} (min)	Measured flow (ml/min)	Calculated flow (ml/min)	Volume (L)	T _{1/2} (min)
Y. I. 21						40.2	16.7	29.0
					35.4	33.2	13.9	29.0
	26.6	28.3	9.81	158	73.8	78.9	37.3	32.6
	21.0	38.8	22.2	57.5	64.9	88.5	9.56	74.9
K. O. 34*	98.1	86.3	2.41	19.3	344	363	6.92	13.4
H. K. 16**	78.0	91.6	3.05	23.1	288	327	7.40	15.7

* CTHIO 109 ml/min, CPAH 410 ml/min
 ** CTHIO 99.6 ml/min, CPAH 419 ml/min

昇したのち直ちにゆるやかな減衰曲線へ移行した (Fig. 1). クリアランスを同時に測定するため、記録時の尿量は 1.0 ml/min 前後またはそれ以上になるよう水分摂取させていた。レノグラムの相異は ¹³¹I-sodium iothalamate と ¹³¹I-hippuran が腎臓から排泄される機構の差を示唆するものと思われる。

ii) クリアランス

RI の 1 回静注法と心臓部での体外計測法によって ¹³¹I-sodium iothalamate と ¹³¹I-hippuran の両クリアランスを測定した症例 (腎移植 1 例, 腎石灰化症 1 例, 慢性腎盂腎炎 1 例) の成績のみまとめた (Table 1). それぞれの測定値について標準法によるクリアランス値と比較すると, ¹³¹I-sodium iothalamate は平均 1.23 (0.87—1.81), ¹³¹I-hippuran は平均 1.13 (0.94—1.37) とよく一致した。ただし例数が少ないため相関係数を求められなかった。標準法は全例で 20~30 分間のクリアランスを求めたが, ¹³¹I-sodium iothalamate の場合は 30~40 分間のクリアランス値のほうがよく一致し (平均 1.14), 肘静脈から採血して測定した血中消失曲線の傾斜も 30 分以後のほうがよく一致した。

症例 K. O. と H. K. について同時に測定した CTHIO, CPAH の値と比較すると, それぞれ 0.90, 0.92 および 0.84, 0.78 と近似して, それぞれの RI クリアランスが GFR, RPF をあらわすことを裏づけた。

考案

腎機能検査として重要な RPF, GFR の測定には従来パラアミノ馬尿酸 (PAH), イヌリンが用いられてきたが, これらの化学的定量法が繁雑であるため, 測定の容易な RI を用いた検査方法が開発されつつある。今回著者が行なった ¹³¹I-sodium iothalamate と ¹³¹I-hippuran

の体外計測法によるクリアランス測定の原理と方法が導入されるに至った経過を述べる。

¹³¹I-hippuran のクリアランス値が PAH のクリアランスに近似することが持続的静脈内投与のもとで同時に両者のクリアランスを測定した結果認められた (Burbank ら, 1961; Schlegel ら, 1962; Schwartz & Madeloff, 1961)^{4,5,6)}. ¹³¹I-hippuran の腎以外からの排泄がきわめて微量であることが証明されて (Biaufox ら, 1963; Magnusson, 1962)^{7,8)}, ¹³¹I-hippuran を RPF 測定に用いる条件が満たされた。

Briggs & Boyle (1965)⁹⁾ は静脈内に 1 回投与された ¹³¹I-hippuran の血中からの消失を連続採血による放射能の測定で追跡して, その半減期がクレアチニン・クレアランスより劣るが血清 urea-N レベルより鋭敏な腎機能の指標であることを見いだした。

さきに Sapirstein ら (1955)¹⁰⁾ は静脈内へ 1 回投与したクレアチニンの血中消失曲線を解析して体内に 2 つの拡散系を想定し, 血中濃度の経時的な変化を 2 コの指数関数の和であらわした。体内に投与された ¹³¹I-hippuran は混合・希釈・拡散と一部腎からの排泄を経て動的平衡に達する。その後は腎の排泄機能により RI の拡散容積から一定の割合で消失していく。血中消失曲線 (Fig. 2) のうえでは初期の急速下降部分は動的平衡に達するまでの変化をあらわし, 緩降下降部は腎の排泄機能を反映していると考えられ, この時期では実測された血中消失曲線は直線的に下降している。したがって動的

平衡に達したあとは1つの拡散系を仮定して1コの数関数であらわすことが可能である。この考えに基づいて Gott ら (1962)²¹ が ¹³¹I-hippuran のクリアランスを算出した結果が CPAH とよく相関することを見いだした。Pritchard ら (1965)³ はイヌの実験で、1回静注法と1コの数関数を適応して求めた ¹³¹I-hippuran のクリアランス値が Fick の原理、すなわち持続的静脈内投与のもとでの ¹³¹I-hippuran の腎動・静脈濃度差とその尿中排泄量を測定して算出したクリアランス値とよく一致することを認め、Dabaj ら (1966)¹¹ は臨床症例でこの一致を確認した。

一方 Blaufox & Potchen (1965)¹² は生体内に投与された RI の経時的な変動を体外から計測することが可能であって、血液貯蔵部位である心臓と頭部が体外計測に適した部位であることを示した。Blaufox ら (1967)¹³ はさらにこの心臓部での体外計測を用いて ¹³¹I-hippuran の血中消失曲線を求め、頻回に採血する繁雑さを解消した。Ram ら (1968)¹⁴ も同じ方法で求めたクリアランス値が、連続採血で測定した血中消失曲線に基づくクリアランス値との一致を認めて、体外計測法の適応を強調した。

以上① ¹³¹I-hippuran の②1回静注後の血中消失曲線を③心臓部での体外計測で求め、1回採血して RI の血中濃度を測定してから、④1コの数関数から導いた公式に従ってクリアランスを計算する RPF 測定法が導入された過程をまとめた。

一方腎盂造影剤として開発された iothalamate や diatrizoate の ¹³¹I- または ¹²⁵I- 標識

化合物のクリアランス値がインサリンのそれに近似することがわかり、Sigman ら (1965)¹⁵、Sigman ら (1966)¹⁶、Elwood & Sigman (1967)¹⁷ は ¹³¹I-sodium iothalamate を用いて、Tauxe ら (1964)¹⁸、Denneberg (1965)¹⁹ は ¹³¹I-sodium diatrizoate を用いて、持続的静脈内投与のもとで GFR を測定した。

検査方法を簡便にするため Stokes & Ter-Pogossian (1964)²⁰、Farmer ら (1967)²¹ は ¹³¹I-sodium diatrizoate の1回静注法を導入したが、さらに Eberstadt ら (1968)²² は心臓部での体外計測法を用いて頻回の採血を省略した。Ram & Holroyd (1969)²³ は ¹³¹I-sodium diatrizoate の1回静注後の血中消失曲線を心臓部での体外計測で求め、1コの数関数から導いた公式に従って計算した ¹³¹I-sodium diatrizoate のクリアランス値が、標準法 (UV/P) に従って測定したクリアランス値およびクレアチニン・クリアランス値によく一致することを確認した。

以上 ¹³¹I-hippuran を用いた RPF 測定法と全く同じ原理・方法で、¹³¹I-sodium iothalamate または diatrizoate を用いた GFR 測定法が確立された過程を述べた。従来の GFR・RPF 測定方法に比較して、①一定速度で持続的に静脈内投与をする操作、②繁雑な化学的定量操作、③導尿または自然排尿による尿採取の各操作を省略できることは本測定法の利点であり、短時間内にクリアランス測定の結果を得ることは臨床上非常に有用である。測定法が簡便となり、患者の負担が少なくなったことは決して測定値の精度を減ずるのではなく、著者の測

Table 2 DIP の利尿効果と水分制限

	撮影前水分摂取 (4例)			12時間水分制限 (5例)		
	尿量 (ml)	尿滲透圧 (mOsm/kg H ₂ O)	尿滲透圧 × 分時尿量	尿量 (ml)	尿滲透圧 (mOsm/kg H ₂ O)	尿滲透圧 × 分時尿量
撮 影 前		313 (200—410)			1055	
30 分	154	402 (307—414)	2060	91	608 (440—826)	1850
60 分	73	430 (327—513)	1050	52	698 (473—914)	1220

Table 3 両側 non-visualizing kidney 症例

1 腎実質障害	16例	男子	女子	17回
		9例	7例	
囊胞腎	6	5	1	6
腎結石	3	1	2	3
萎縮腎	4		4	5
腎静脈血栓症	2	2		2
急性腎不全	1	1		1
2 尿路通過障害	17例	男子	女子	24回
		10例	7例	
尿管狭窄	2	1	1	2
尿管瘤	1		1	1
馬蹄腎	2	2		2
腎盂尿管 接合部狭窄	1	1		1
膀胱腫瘍	3	3		3
子宮癌	5		5	12
3 腎結核	4例	男子	女子	4回
		3例	1例	
合計	37例	22例	15例	45回

Table 4 腎機能障害と DIP の尿路造影率

腎機能障害の程度		症例数 合計37例	造影率 (%)
urea N (mg/dl)	20以下	15	15/15(100)
	21—40	17	13/17(77)
	41以上	5	3/ 5(60)
血清クレ アチニン	1.4 以下	10	10/10(100)
	1.5—3.9	19	16/19(84)
	4.0—7.9	8	4/ 8(50)

Table 5 片側 non-visualizing kidney 症例

1 腎実質障害	31例	男子	女子	33回
		21例	10例	
腎結石	8	6	2	8
腎腫瘍	2	2		2
腎結核	21	13	8	23
2 尿路通過障害	63例	男子	女子	63回
		40例	23例	
水腎症	12	9	3	12
尿管狭窄	17	13	4	17
尿管結石	21	15	6	21
尿管腫瘍	1	1		1
尿管瘤	1		1	
膀胱腫瘍	4	2	2	4
子宮癌	7		7	7
合計	94例	61例	33例	96回

定の結果が腎機能を正確に反映することを認めた。

Table 6 下部尿路通過障害症例

膀胱腫瘍	6	男子	女子
		6	
子宮癌(含尿管腔瘻)	5		5
萎縮膀胱	1		1
神経因性膀胱	9	6	3
尿管膀胱逆流	7	1	6
膀胱頸部硬化症	2	2	
前立腺肥大症	3	3	
前立腺癌	1	1	
尿道狭窄	4	3	1
尿道下裂	2	2	
外尿道口狭窄	1	1	
合計	41例	25例	16例

Table 7 尿路変更術施行症例

回腸導管造設術	7	男子	女子
		4	3
尿管結腸膀胱吻合術	2	1	1
尿管回腸膀胱吻合術	3	2	1
尿管皮膚瘻術	1		1
合計	13例	7例	6例

同一症例で、全く同じ方法で測定した結果、¹³¹I-hippuran と ¹³¹I-sodium iothalamate のクリアランスがそれぞれ RPF, GFR をあらわすことを確認した。両者のレノグラムの差とともに iothalamate は腎糸球体濾過物質であることを裏づける成績と考えられる。

II. DIP の尿路造影の特徴と臨床的適応

静注性腎盂撮影 intravenous pyelography (IVP) でじゅうぶんに尿路像が描出されなかった症例のなかから、点滴静注用コンレイ (meeglumin iothalamate) を用いて DIP を施行した206例(男子129例, 女子77例)を Table 2~7 に示すように分類し、各群について DIP の造影内容を分析して DIP の尿路造影の特徴およびその臨床的適応を検討した。

方法

DIP 施行前夜に下剤(ヒマン油)を服用させてから、(1)翌日午前の撮影まで水分制限を行なり、(2)当日午前中のみ水分制限をする、(3)撮影前じゅうぶんに水分を摂取させる、のいずれかの処置を行なった。

造影剤は meeglumin iothalamate の 35 w/v% 溶液 200 ml を使用し、一部ブドウ糖または生食水を添

加して使用した。造影剤を室温（15～23°C）で 19-gauge 注射針を通じて肘静脈から平均 8 分間に点滴静注した。高齢者や心疾患のある症例では速度を任意にゆるくした。すべて水平仰臥位の体位で、撮影は点滴開始後 10, 20, 30, 45, 60, 90, 120 分のうち任意の時間が選ばれた。症例により最後に排泄性尿道撮影を行なった。腹部圧迫帯は原則として用いなかった。

DIP による尿路像の鮮明度を 2 人または 3 人の肉眼により判定した。判定基準を以下に示す：

- (1) 逆行性腎盂・尿管撮影と同程度（点数 4）。
- (2) 普通の IVP と同程度（点数 3）。
- (3) 尿路像の判読可能な程度（点数 2）。
- (4) かりうじて尿路像の認められる程度（点数 1）。
- (5) 全く尿路像の認められないもの（点数 0）。

造影剤の尿中排泄の割合を測定するために追跡子 tracer として ^{131}I -sodium iothalamate 100 μCi をバイアルの中へ注入し、よく混合してから DIP を施行した。点滴静注開始後任意の時間に 1 ml 採血し、30分、60分に採尿して尿量を測定した後 1 ml 分離した。各試料 1 ml の放射能を前述の方法で測定した。

成績

1. 正常腎機能症例と DIP

初期の片側腎盂腎炎 5 例と腎結核 3 例、本態性腎出血 7 例、子宮全摘除術前 2 例および重複尿管 1 例の合計 18 例（男子 12 例、女子 6 例）を正常腎機能症例として DIP による尿路像描出と（1）撮影前の水分制限、（2）撮影時間との関係を検討した。対象例はいずれも IVP で良好な腎盂像を得たが、さらに詳細な腎杯構造の描出と下部尿管の描出を期待して DIP が行なわれた症例である。

(i) 7 例が撮影当日の午前中水分制限を受けた。DIP 10分で輪郭明瞭・濃厚なネフログラムが出現し、20分から30分にかけて腎盂と尿管の全走行が造影され、30分でじゅうぶんに充満した膀胱像も描出された (Fig. 3)。全尿路像が描出された時点で DIP は IVP よりすぐれたが、腎盂、腎杯の微細構造の描出については 1 例のみ IVP よりすぐれ、他は IVP と DIP で優劣をつけることはできなかった。

(ii) 撮影前水分摂取をした 6 例では造影剤の尿路からの排泄はすみやかで、DIP 10分ではすでに 6 例とも腎盂像が淡く、30分で 4 例の腎盂尿管像が消失した (Fig. 4)。30分で拡大された膀胱が淡く造影され、著明な尿量の増加を示している。60分撮影までに全例とも尿意を訴えた。腎盂像の鮮明度は全例 IVP より劣った。

(iii) 12時間以上の水分制限を受けた 5 例では、全

例ともに尿路が濃厚に造影された (Fig. 5)。しかしネフログラムも濃度を増して 20分、30分と時間の経過とともにさらにバックの他の臓器も造影されてきたため、尿路像の鮮明度に重要なコントラストがそれだけ悪くなり、IVP の腎盂像の鮮明度より劣った (Fig. 5)。

(iv) 造影剤の大量投与による利尿効果を撮影前水分摂取（4 例）と 12 時間水分制限（5 例）の異なった条件下で比較した (Table 2)。尿量は水分摂取群と脱水群のいずれも最初の 30 分間に著明に増加した。尿量の増加は水分摂取群でより著明であったが、分時尿量と尿浸透圧の積であらわされる浸透圧活性物質の排泄量 osmolar excretion は両群であまり差がみられなかった。このことは水分摂取をすればそれだけ尿中造影剤の濃度が希釈されることを意味し、両群の尿路像の濃度に一致する成績である。

(v) 当日水分制限を受けた症例から選んだ 1 例について、 ^{131}I -sodium iothalamate を追跡子として造影剤の尿中排泄の状態を調べた (Fig. 6)。投与された造影剤の 50% は 30 分間で排泄されたが、60 分における血中 RI 濃度はなお低くなく、正常腎機能者でも大量に投与された造影剤の排泄にかなりの時間がかかることを示している。

小括：

(1) DIP の尿路像は撮影前数時間の水分制限で最も良好に描出される例が多かった。12 時間以上の水分制限は像を過度に濃厚にしてコントラストを悪くし、水分摂取は DIP の利尿効果を強めて尿路像を淡くし、すみやかに影像を消失させた。

(2) 撮影前数時間の水分制限の条件では 10 分で最高濃度のネフログラムを、20～30 分で腎盂・尿路の全走行を、30 分ではじゅうぶん拡張した膀胱像を得た。

(3) DIP は全尿路系を描出する点で IVP より優れたが、腎盂・腎杯像の鮮明さでは両者に優劣はなかった。

2. 両側 non-visualizing kidney

IVP で両側腎盂像が描出されなかったいわゆる non-visualizing kidney の症例 37 例 (Table 3) について、DIP による尿路造影と (i) 腎機能障害の程度、(ii) 至適撮影時間との関係を検討した。

(i) 腎機能障害と DIP

37 例の腎機能障害の程度を urea N、血清クレアチニンのレベルで分類した (Table 4)。37 例中 30 例 (81%) が DIP によって腎の大きさの測定可能なネフログラムと、尿路通過障害の判読可能な尿路像が描出された (Fig. 7, 8)。5 例の尿路像はかりうじて認めら

れ、両側腎静脈血栓症と子宮全摘除術後の急性無尿症の2例は造影されず、ようやく識別できる程度にネフログラムが描出された。いずれも対象症例の中では腎機能障害の程度は高度であった (Table 4)。

DIPによる腎盂像の鮮明度と腎機能障害との間には相関関係を見いだせなかった。ただ濃厚な腎盂像は尿路通過障害のグループよりも、DIPで造影された腎実質障害症例に多かった。撮影前の下剤の投与、水分制限の条件が対象症例間で一定していなかったこと、60分以後の撮影を全例には行っていないので、腎盂像の鮮明度についてこれ以上結論できない。

(ii) 至適撮影時間

全例とも造影が遅れて、30分以後に最も濃厚な尿路像が描出された。DIPの撮影時間とネフログラム・腎盂像・尿管像・膀胱像の鮮明度との関係を任意に選んだ13例について Fig. 9 にまとめた。上部尿路像は30分では描出されたが、下部尿管像の描出には60分要した。尿路通過障害の証明された1例では120分でもようやく判読できる尿路像を得た。腎機能障害のほかに尿路通過障害の予想される症例では特に120分以後の遷延性撮影を欠かすことはできない。

Fig. 10 は子宮全摘除術後 IVP で造影されなくなった症例で、術前後の DIP を比較した。尿路通過障害による尿路像描出の遅れは明らかである。腎盂・尿管は30分で濃厚に造影されたが、¹³¹I-sodium iothalamate を追跡子 tracer とした測定では30分までの造影剤の尿中排泄はわずか11%である (Fig. 11)。この間の尿量は54 ml と正常腎機能者群に比較して多くなく、造影剤の尿中濃度が相対的に高くなったことが濃厚・鮮明な像を描出した一因と考えられる。60分までの造影剤の尿中排泄量は少なく、その血中濃度は高い。正常腎機能症例のすみやかな排泄 (Fig. 6) と対照的な成績で、腎機能障害の場合造影剤が長時間体内に停滞することを示している。

小括：

(1) 両側 non-visualizing kidney 症例37例中30例 (80%) が DIP により尿路像が描出された。血清クレアチニン 1.5 mg/dl 以上の腎機能障害症例では27例中20例 (74%) が造影された。

(2) 腎盂像の鮮明度と腎機能障害の程度との間には相関はみられなかった。

(3) DIP 30分で上部尿路像が、60分で下部尿管、膀胱像が描出された。高度の腎機能障害症例では造影剤の排泄が遅延するため、120分の遷延性撮影が不可欠である。

3. 片側 non-visualizing kidney

IVP で一側腎盂像の描出されなかったいわゆる片側 non-visualizing kidney の症例と、拡張した腎盂像の描出が不鮮明なため尿路通過障害の原因が不明であった症例に施行した DIP の造影成績を検討した。対象症例は腎実質障害31例、尿路通過障害63例の合計94例 (96回) (Table 5) である。

(i) DIP の片側 non-visualizing kidney

DIP でなお判読可能な腎盂尿管像を得られなかった症例は、腎結核3例 (いずれも膿腎症)、発育不全腎に併発した腎結石1例、高度に腎実質の萎縮した水腎症3例、尿管結石2例、子宮全摘除術後の尿管閉塞2例、膀胱腫瘍による尿管閉塞2例の合計13例である。DIP の造影率はしたがって81/94 (86.3%) である。

腎結核、発育不全腎および水腎症の症例はいずれも腎血管撮影で血管樹枝の腎内分布の粗疎化と血管の狭小化が証明された。膀胱腫瘍の1例は DIP のネフログラムと薄い腎杯像 (Fig. 12) から高度の腎萎縮が認められた。以上は高度の腎実質障害と尿路通過障害が証明された症例である。いま1例の膀胱腫瘍、尿管結石および子宮全摘除後の各症例には腎萎縮が証明されなかった。尿路の急激な通過障害がその一因と考えられるが、原因は不明である。後述の健側腎の腎機能との関係、DIP 撮影条件からも検討されねばならない。

(ii) 原因疾患と DIP 造影

IVP で尿路像が描出されなかった“片側 non-visualizing kidney” 81例を腎実質障害群 (27例) と尿路通過障害群 (54例) に分け (Table 5)、DIP の至適撮影時間および影像の鮮明度を検討した。尿路通過障害の中には腎実質障害を伴う症例が含まれ、腎結核のように両者が複雑に混合した症例もあるので、non-visualizing kidney の厳密な意味での原因分類ではない。urea N、血清クレアチニンのレベルは全例正常範囲であった。

a) 腎実質障害群では健側と患側ほぼ同時に腎盂像が出現した。ただし鮮明度は患側で劣り、その差は時間が経過しても変わらず、60分以後の遷延性撮影時でも濃厚な腎盂像の得られた例は少なかった。腎結核は特異的で、18例中3例は上述と同じ造影の傾向を示したが、10例はつぎに述べる尿路閉塞症例と同様造影が遅れた。残りの5例の腎盂像は出現が遅れてしかも不鮮明で、いずれも高度の結核性病変が手術的に証明された。典型的な腎結核症例の DIP 像を Fig. 13 に示す。

b) 尿路通過障害群では患側の腎盂像・尿管像の出現が遅れる傾向を示した。任意に選んだ8例について

DIPによる患側尿路造影の鮮明度の経時変化をFig. 14に示す。ネフログラムの出現は早く、10分ですでに最高濃度に造影される例が多かったが、最も鮮明な腎盂像・尿管像の描出はほとんどの例で30分以後に得られた。30分でネフログラムと拡張した腎杯像のみ認められ、120分でもようやく濃厚な腎盂像を得た症例もある。微細構造の描出という意味では患側腎盂像は必ずしも健側より鮮明ではなかったが、健側より濃厚に描出される傾向があり、中には逆行性腎盂撮影に匹敵する例が少なくなかった (Fig. 15, 16, 17)。

尿路通過障害群の1例について¹³¹I-sodium iothalamateを追跡子 tracerとして造影剤の尿中排泄を測定した (Fig. 18)。30分で約30%、60分で約45%と排泄は比較的すみやかであるが、60分での血中 RI 濃度がまだ高く、点滴静注時のレベルとほぼ等しい。その減衰曲線は正常腎機能症例と両側 non-visualizing kidney 症例の中間型に相当した。60分以後の遷延性撮影で患側はもちろん健側の腎盂像も依然として鮮明に描出された例が多かった事実とともに、一側腎の尿排泄障害があればそれだけ造影剤の排泄が遅延することを示す成績である。

(iii) DIP と腎盂拡張

IVP で正常な腎盂像を示した症例では DIP の大量造影剤負荷に伴って尿量が著明に増加したにもかかわらず、腎盂・腎杯像は拡大しなかった (Fig. 4)。ところが尿路通過障害の証明された本対象群では、それが軽度でも DIP で上部尿路が拡大して造影される傾向があった (Fig. 10, 13, 16)。

水腎症の場合すでに拡張している腎盂は、DIP でさらに拡大されたが、その拡大される程度は必ずしも内径であらわした閉塞の程度と相関しなかった。水腎症の進行状態を規定すると考えられる腎実質の厚さ・腎盂腎杯拡張の程度・閉塞の部位と程度などの解剖学的な各因子を DIP は non-visualizing kidney でも描出したが、例数が少ないため DIP の腎盂拡張の程度と関連づけることはできなかった。ただ Fig. 16 の症例で示されるように、造影剤投与後の患腎の尿量増加の程度、したがって水腎の腎機能と、腎盂からの尿排泄の状態、したがって腎盂の運動性を推定できた。

DIP の利尿効果と長時間造影の性質を利用して連続撮影またはテレビジョンで長時間観察すれば、水腎症の腎機能および腎盂・尿管の運動性を総合的に判定する重要な所見が得られると考えられ、したがって DIP は水腎症の手術適応を決めるうえで有用な検査となる可能性を示唆している。

小括：

(1) 片側 non-visualizing kidney 症例94例中81例

(86.3%) の尿路像が DIP で描出された。不造影の13例中10例は高度の腎実質障害が認められたが、のこり3例の原因は不明である。

(2) 腎実質障害を原因とした non-visualizing kidney 症例の DIP 像は不鮮明なものが多かった。尿路通過障害症例の尿路造影は遅れる傾向があり、60分以後の遷延性撮影を必要とする例もあった。ただし影像是濃厚で、逆行性腎盂撮影を省略できた。

(3) DIP の利尿効果のため通過障害の介在部より上部尿路は拡張して造影された。腎盂拡張の程度と腎盂からの尿排泄の状態から水腎症の進行状態の判定に DIP は有用であることを示唆した。

4. 下部尿路通過障害

IVP の腎盂像が不鮮明な症例の中から下部尿路通過障害が原因と考えられる症例を選び出し、DIP の尿路造影を検討した。対象は膀胱および膀胱以下の閉塞性疾患34例と、膀胱尿管逆流に基因した両側腎盂腎炎7例の合計41例で、いずれも全尿路系の造影を必要とした症例である (Table 6)。

腎盂像は全例とも30分以内に描出され、30~40分で膀胱までの尿路もじゅうぶんに造影されたが、最も鮮明な尿路像は60分以後に得られた例が多い。任意に選んだ10例の下部尿路通過障害の症例について尿路造影の鮮明度と撮影時間との関係を Fig. 19 に示す。

¹³¹I-sodium iothalamate を追跡子 tracerとして膀胱腫瘍症例で造影剤排泄の状態を測定した (Fig. 20)。60分までの造影剤排泄は30%で、血中濃度は依然として高い。造影剤排泄の遅延を示すこの成績は60分以後に濃厚な像を得た結果を裏づけるものと考えられる。

尿路通過障害が上部の場合ほど著明ではなかったが、下部の場合でも DIP で腎盂・尿管が拡張された。膀胱尿管逆流に基因した腎杯拡張は DIP で7例とも拡大されなかったため、DIP のうえで両者を区別する一つの所見と考えられる。

Fig. 21 の症例は上部尿路拡張の原因が前部尿道の通過障害であったことが DIP で判明したが、逆行性尿道膀胱撮影の不可能な症例でも DIP で下部尿路の描出が可能であることを示した1例である。

5. その他の DIP 適応

(i) 尿路変更術後に尿流の円滑さ・通過障害の有無と部位を描出する目的で DIP を施行した。対象は13例 (Table 7) で、いずれも IVP では全尿路を描出できなかった。

術前腎機能が正常であった症例はいずれも30分で全尿路が鮮明に描出された (Fig. 22)。腎実質障害の認められた症例では鮮明な尿路描出は遅れる傾向にあっ

たが、像そのものは濃厚になった。

術後短期間内の回腸導管の運動は充進しているため、造影剤で充満された回腸導管の描出には撮影のタイミングがむずかしかった。Fig. 22 は30分撮影時に偶然回腸導管が描出されて、尿管との吻合が明確に認められたが、他の症例 (Fig. 23) では回腸導管の充満像を得られなかったため、吻合部の状態は不明である。

(ii) 上部尿路の撮影に続いて行なった排尿時膀胱撮影で、良好な膀胱・尿道像が描出された (Fig. 24)。ただしこの方法では充満した膀胱像のため、膀胱頸部が遮蔽されて判読できない。

(iii) “drip infusion nephrotomography”

DIP に よって描出されたネフログラムは濃厚、明瞭で、長時間持続することが206例の症例で証明された (Fig. 9, 14, 19)。この性質を利用すれば注射後撮影までの時間の制約をうけることなく断層撮影を行なうことが可能で、Fig. 25 の症例は DIP 30分撮影後30分経過して断層撮影を行なった。腎実質の造影がなお濃厚であるため、それに囲まれた囊胞の部分は明瞭に描出された。

Fig. 26 は DIP のネフログラム描出能力を示す1例で、被膜様に薄くなった腎実質が描出された結果、囊腫状に拡大した腎盂が認められ、断層撮影を省略できた。

副作用

腎機能障害の1例に高度の悪心嘔吐、3例に蕁麻疹、数例に熱感と悪心の訴えがあった以外著明な副作用はみられなかった。

考案

腎盂造影剤が腎臓から排泄される機序を明確にした研究はまだみあたらないが、3ヨード化合物のひとつとして新たに開発された iothalamate (Conray) はつぎに述べる理由から主として腎糸球体から濾過されて尿路系に排泄されると考えられる。1) 標準法で測定した ^{131}I -sodium iothalamate のクリアランス値がイヌリンのそれに近似する (Sigman ら, 1965; Sigman ら, 1966; Elwood & Sigman, 1967)^{15,16,17}。2) 1回投与後の血中消失曲線と単一拡散系を適応して分析するいわゆる1回静注法で求めた ^{131}I -sodium iothalamate のクリアランスは GFR をあらわす (Eberstadt ら, 1968; 著者 Table 1)²³。3) ^{131}I -sodium iothalamate のネフログラムは尿細管分泌に関係すると

考えられる b 点を欠如している (Fig. 1)。4) 同じ3ヨード化合物の腎盂造影剤である sodium diatrizoate (Hypaque, Urografin, Renografin) のクリアランス値はイヌリンのそれに近似し (Tauxe ら, 1964; Denneberg, 1965)^{18,19}、大量に投与された場合の尿中排泄量は GFR と造影剤の血漿濃度の相乗した値に相関する (Cattell ら, 1967)²⁴。大量に投与した場合でも糸球体の濾過のみで排泄されるのかは不明であるが、尿細管分泌または再吸収があったとしても (Woodruff & Malvin, 1960; Stokes ら, 1962; Whitesel & Heller, 1964; Denneberg, 1965)^{25,26,27,19} Cattell ら (1967)²⁴ の成績からその割合は少ないと考えられる。

腎盂造影剤が糸球体濾過物質であることは、腎内に機能する糸球体が存在するがぎり造影剤が尿路系に排泄されて、フィルム上に尿路を描出する可能性が残されていると考えられる。尿路の造影濃度は造影剤の尿中濃度で規定され、尿中濃度は①造影剤の尿中排泄量、②尿量、③尿路の容積の各因子により左右される。そのなかで最も重要な因子である造影剤の尿中排泄量は GFR と造影剤の血漿濃度の積に相関するので、投与量を増加して血漿濃度を高めればそれだけ尿中排泄量が増加し、GFR の低下は血漿濃度の上昇で代償させることが可能である (Cattell ら, 1967)²⁴。ここに IVP で腎盂像を描出できなかった高度の腎機能障害症例でも、DIP のような造影剤の大量投与で描出に成功する例が多かった (Table 4) 理由が求められる。

造影剤の投与量を増せばその尿中排泄量が増加するのみでなく尿量も増加することはよく知られており、記録もされているが (Keates, 1953; Harrow, 1955; Benness, 1965; Schenker, 1966; Cattell, 1967; 著者, Table 2)^{23,29,30,31,24}、糸球体を濾過した多量の造影剤が尿管内の滲透圧をたかめる結果、尿細管での水分の再吸収が妨げられて生じた滲透圧利尿である (Cattell ら, 1967)²⁴。別名 diuresis pyelography (McCavana, 1965)³² と呼ばれるように DIP のもつ利尿効果が全尿路を造影剤で充満させて、IVP の欠点である腹部圧迫帯を用い

ずに生理的な条件で腎杯、腎盂、尿管像をじゅうぶんに描出し、さらに下部尿路の良好な造影をも可能にするという DIP のいまひとつの特徴、利点となった。

DIP の利尿効果は意図的に造影剤に水分を添加してもあまり増強されず (Schencker, 1966; Cattell ら, 1967)^{31,24)}、撮影前の水分制限の状態の影響を受ける。水分制限をしなかった場合の尿量の増加は著明であるが、脱水状態の症例でも強力な浸透圧利尿がつく (Table 2)。いずれの場合も最初の30分間の尿量の増加は著明で (Cattell ら, 1967; 著者ら, Table 2)²⁴⁾、造影剤の尿中排泄の経時的変化に関係していると考えられる。Cattell ら (1967)²⁴⁾ は正常人に造影剤を大量に投与した場合の尿中排泄の割合は最初の10~20分間で最高になり、その後は血漿濃度の低下に平行して減少することを観察した。著者も腎機能のそれぞれ異なる4症例について最初の30分間に造影剤が最も多量に排泄されることを認めた (Fig. 6, 11, 18, 20)。水分負荷と脱水の条件の差によって尿量は異なったが、分時尿量と尿浸透圧の積であらわされる浸透圧活性物質の排泄量 osmolar excretion は条件が異なってもあまり差がなかった。このことはすでに述べたように造影剤の尿中排泄量は GFR と血漿濃度の積できまり、尿量の変化に左右されないことを裏づけている。しかし尿路造影の鮮明度には造影剤の総排泄量よりもその尿中濃度が重要であることはすでに述べた。排泄量が血漿濃度できまれば尿量が尿中濃度を、したがって影像の鮮明度を左右することになり、正常腎機能症例では撮影前水分負荷をした場合の腎盂像は淡く (Fig. 4)、12時間脱水を行なった場合の腎盂像が過度に濃厚になった (Fig. 5) 理由は以上述べたことから明らかである。濃厚なネフログラムがかえって腎盂・腎杯像の鮮明さを悪くしたことは注意されなければならない。すなわち尿路の微細構造の描出にはコントラストが最も重要であって、正常腎機能症例では著者は撮影前数時間の脱水で最も良好な腎盂像を得た。ただし必ずしも IVP よりは優れていなかった。

高度の腎機能障害の症例では造影剤を大量に

投与した腎盂撮影前後での尿量あるいは浸透圧活性物質の排泄量にあまり変化がない (Sherwood, 1968)³³⁾ ので、尿路像の描出には尿量とはあまり関係なく造影剤の大量投与が重要となる。

DIP でしばしば濃厚なネフログラムが得られ、造影率も高い。著者の症例では206例中12例 (5.8%) 描出されなかったにすぎず、これは DIP を適応した症例の中での造影率である。ネフログラムは一部毛細血管に (Edsman, 1957)³⁴⁾、大部分は糸球体から濾過された造影剤が尿細管内に蓄積されて造影される (Edling & Helander, 1959; Harrow & Sloane, 1965)^{35,36)} ので、その濃度は (1) 腎内血管の分布密度、(2) 機能する糸球体の密度、したがって GFR で規定され、(3) 尿細管内での水分再吸収の量で左右されることになる。造影剤を大量に投与した結果は尿路造影の場合と同様である。毛細血管相も造影に関係していることは、DIP のさいにしばしばバックの諸臓器も造影されて、ときに尿路像のコントラストを悪くする (Fig. 5) ことから示されている。

以上造影剤が大量に投与された場合の腎からの排泄と尿路造影の関係を腎生理の立場から考察した。尿路像の鮮明度はいろいろな因子により左右されるので、一枚のフィルムのうえでは尿路の形態を把握できても、像の濃度から直ちに腎機能を判定できないことは明白である。

DIP の臨床上的適応について諸家の報告をつぎのようにまとめることができる。

- (1) IVP で両側または1側腎が造影されない場合、またはじゅうぶん読影できない場合。
- (2) 全尿路の描出を必要とする場合。
- (3) 腎機能障害の症例に腎盂撮影を行なう場合。
- (4) ネフログラム、とくに腎断層撮影を必要とする場合。

IVP で両側または1側腎が造影されないいわゆる non-visualizing kidney に DIP を施行した著者の症例では、尿路通過障害の有無および部位の判読できる尿路像が描出された率は腎実質障害の有無にかかわらず高く (Table 4)、腎の大きさを測定できるネフログラムの得られ

る率はさらに高い。その尿路像が鮮明であるので、苦痛を伴いかつ尿路感染の危険のある逆行性腎盂・尿管撮影をしばしば省略できる利点からも、まず試みるべき方法である。さらに DIP のもつ利尿効果と長時間造影の性質は IVP で造影されなかった水腎症の腎障害の程度と腎盂・尿管の運動性を判定するうえで有用であるので、水腎症の手術適応の決定のさいの重要な検査となる可能性がある。

血清クレアチニン 1.5 mg/dl 以上を腎機能不全の指標とすれば、著者の症例 206 例中 27 例が該当し、うち 20 例 (74%) が DIP で尿路が描出された。クレアチニン 4.0 mg/dl 以上では 8 例中 4 例 (50%) 描出されたが、60 分以後の遷延性撮影を全例に行なっていたら、造影される率は上昇したと考えられる。判読するのにじゅうぶんな尿路像を描出できる腎機能の下限については例数が少ないため決定できないが、高度の腎機能障害症例で造影に成功した報告は少なくない (Schwarz ら, 1963; Schencker 19-64; Neal ら, 1965; Wendth, 1965; Sussman ら, 1967; Ensor ら, 1969)^{37,1,88,89,40,41}。

膀胱以下の下部尿路疾患の症例に DIP を施行した結果、①腎杯の拡張と鈍円化、②尿管下端部の閉塞、③膀胱頸部またはそれ以下の通過障害、④尿路結石のいずれかを合併していることが明瞭に描出された。また DIP の利尿効果のため通過障害があれば腎盂尿管が拡張して造影される所見からも、膀胱尿管逆流に基因した腎盂腎炎による腎杯拡張の区別が容易になった。膀胱以下の下部尿路疾患にルーチンに DIP を施行することは問題があるとしても、膀胱鏡検査その他の検査所見を参考にして最初から DIP を適応することも必要であると考えられる。

腎断層撮影や膀胱・尿道撮影への応用についてはすでに述べた。

著者は一律に meglumin iothalamate の 35% 溶液 200 ml 入バイアルを使用した。適応者の体重の幅を考慮してもこれは必要量と考えられる。特別な装置と技術を必要としないで、患者への負担も少なくして確実に全尿路を造影する DIP は臨床上重要な、高く評価すべき検査法

である。

結 語

(1) ¹³¹I-sodium iothalamate のレノグラムと標準法および体外計測法によるクリアランスの分析から、腎盂造影剤 iothalamate は腎糸球体から濾過されて尿中に排泄されることを認めた。

(2) meglumin iothalamate の 35% 溶液 200 ml を用いて 206 例、218 回行なった点滴静注性腎盂撮影 (DIP) を分析してつぎの結果を得た。

(i) 正常者の尿路造影は撮影前数時間の脱水で最も鮮明であった。水分負荷は像を淡くし、12 時間以上の脱水は像のコントラストを悪くした。

(ii) 両側 non-visualizing kidney の 80% が DIP で造影され、片側 non-visualizing kidney の 86.3% が DIP で造影された。

(iii) 血清クレアチニン 1.5 mg/dl 以上の腎機能障害症例 27 例中 20 例 (74%) が DIP で造影された。

(iv) DIP の利尿効果と造影能力は水腎症の進行状態判定に有用であることを示唆した。

(v) その他の臨床上の有用性も確認した。

(vi) 本シリーズでは著明な副作用を認めなかった。

(3) 造影剤の大量投与と尿路造影の関係を腎排泄機能から考察した。

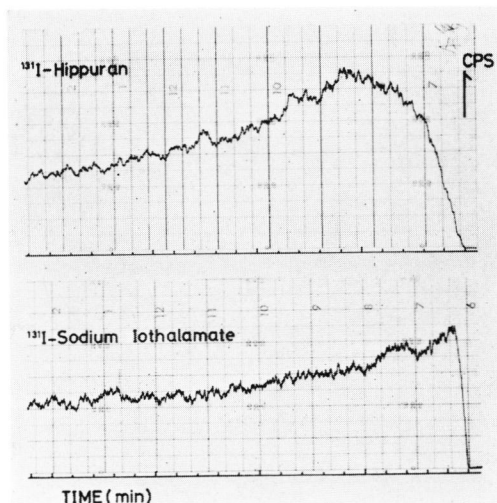
稿を終るにあたり、検査にご協力いただいた本学泌尿器科学教室の各位と、アイソトープ検査室技師細見孝吉氏に感謝いたします。

文 献

- 1) Schencker, B.: Radiology, 83: 12, 1964.
- 2) Gott, F. S., et al.: J. Nucl. Med., 3: 480, 1962.
- 3) Pritchard, W. H., et al.: Am. Heart J., 70: 789, 1965.
- 4) Burbank, M. K., et al.: Proc. Staff Meet. Mayo Clin., 36: 372, 1961.
- 5) Schlegel, J. U., Smith, B. G. and O'Dell, R. M.: J. Appl. Physiol., 17: 80, 1962.
- 6) Schwartz, F. D. and Madeloff, M. S.: Clin. Res., 9: 208, 1961.

- 7) Blafox, M. D., Orvis, A. L. and Owen, C. A., Jr. : Am. J. Physiol., **204** : 1059, 1963.
- 8) Magnusson, G. : Acta Med. Scand. Suppl., **378** : 68, 1962.
- 9) Briggs, J. D. and Boyle, J. A. : J. Clin. Path., **18** : 369, 1965.
- 10) Sapirstein, L. A., et al. : Am. J. Physiol., **181** : 330, 1955.
- 11) Dabaj, E., Menges, H. and Pritchard, W. H. : Am. Heart J., **71** : 79, 1966.
- 12) Blafox, M. D. and Potchen, J. : Clin. Res., **13** : 302, 1965.
- 13) Blafox, M. D., et al. : J. Nucl. Med., **8** : 77, 1967.
- 14) Ram, M. D., Evans, K. and Chisholm, G. D. : Brit. J. Urol., **40** : 425, 1968.
- 15) Sigman, E. M., et al. : Invest. Urol., **2** : 432, 1965.
- 16) Sigman, E. M., Elwood, C. M. and Knox, F. : J. Nucl. Med., **7** : 60, 1966.
- 17) Elwood, C. M. and Sigman, E. M. : Circulation, **36** : 441, 1967.
- 18) Tauxe, W. N., et al. : Proc. Staff Meet. Mayo Clin., **39** : 761, 1964.
- 19) Denneberg, T. : Acta Med. Scand., Suppl. **175** : 442, 1965.
- 20) Stokes, J. M. and Ter-Pogossian, M. M. : J. A. M. A., **187** : 120, 1964.
- 21) Farmer, C. D., et al. : Am. J. Clin. Path., **47** : 9, 1967.
- 22) Eberstadt, P., Alvarez, J. and Ungay, F. A. : J. Nucl. Med., **9** : 582, 1968.
- 23) Ram, M. D. and Holroyd, M. : Lancet, **1** : 397, 1969.
- 24) Cattell, W. R., et al. : Brit. J. Radiol., **40** : 561, 1967.
- 25) Woodruff, M. V. and Malvin, R. L. : J. Urol., **84** : 677, 1960.
- 26) Stokes, J. M., Conklin, J. W. and Huntley, H. C. : J. Urol., **87** : 630, 1962.
- 27) Whitesel, J. A. and Heller, E. : J. Urol., **92** : 224, 1954.
- 28) Keates, P. G. : Brit. J. Urol., **25** : 366, 1953.
- 29) Harrow, B. R. : Radiology, **65** : 265, 1955.
- 30) Bennes, G. T. : J. Coll. Radiol. Australasia, **9** : 78, 1965.
- 31) Schencker, B. : Radiology, **87** : 304, 1966.
- 32) McCavana, J. : Lancet, **1** : 440, 1965.
- 33) Sherwood, T., et al. : Clin. Radiol., **19** : 296, 1968.
- 34) Edsman, G. : Acta Radiol. Suppl., **155** : 1-141, 1957.
- 35) Edling, N. P. and Helander, C. G. : Acta Radiol., **51** : 17, 1959.
- 36) Harrow, B. R. and Sloane, J. A. : J. Urol., **93** : 340, 1965.
- 37) Schwarz, W. B., Hurwit, A. and Ettinger, A. : New Eng. J. Med., **269** : 277, 1963.
- 38) Neal, M. P., Howell, T. R. and Lester, R. G. : J. A. M. A., **193** : 1017, 1965.
- 39) Wendth, A. J. : Am. J. Roentgenol., **95** : 269, 1965.
- 40) Sussman, M. L., Jacobson, G. and Howard, E. J. : Urologic Roentgenology, Williams & Wilkins Co. 1967.
- 41) Ensor, R. D., et al. : Annual Meeting, Am. Urol. Ass, 1969.

(1970年4月21日特別掲載受付)



a (上), b (下)

Fig. 1 症例 K. H. 16才男子, 両側腎盂腎炎. aは ^{131}I -hippuran $50\ \mu\text{Ci}$ を静注して測定したレノグラムで, 血管相, 分泌相, 排泄相が明瞭に区別できる. bは ^{131}I -sodium iothalamate $50\ \mu\text{Ci}$ 静注して測定したレノグラムで, hippuranの場合のピークが認められずに直ちに血管相から排泄相へ移行している.

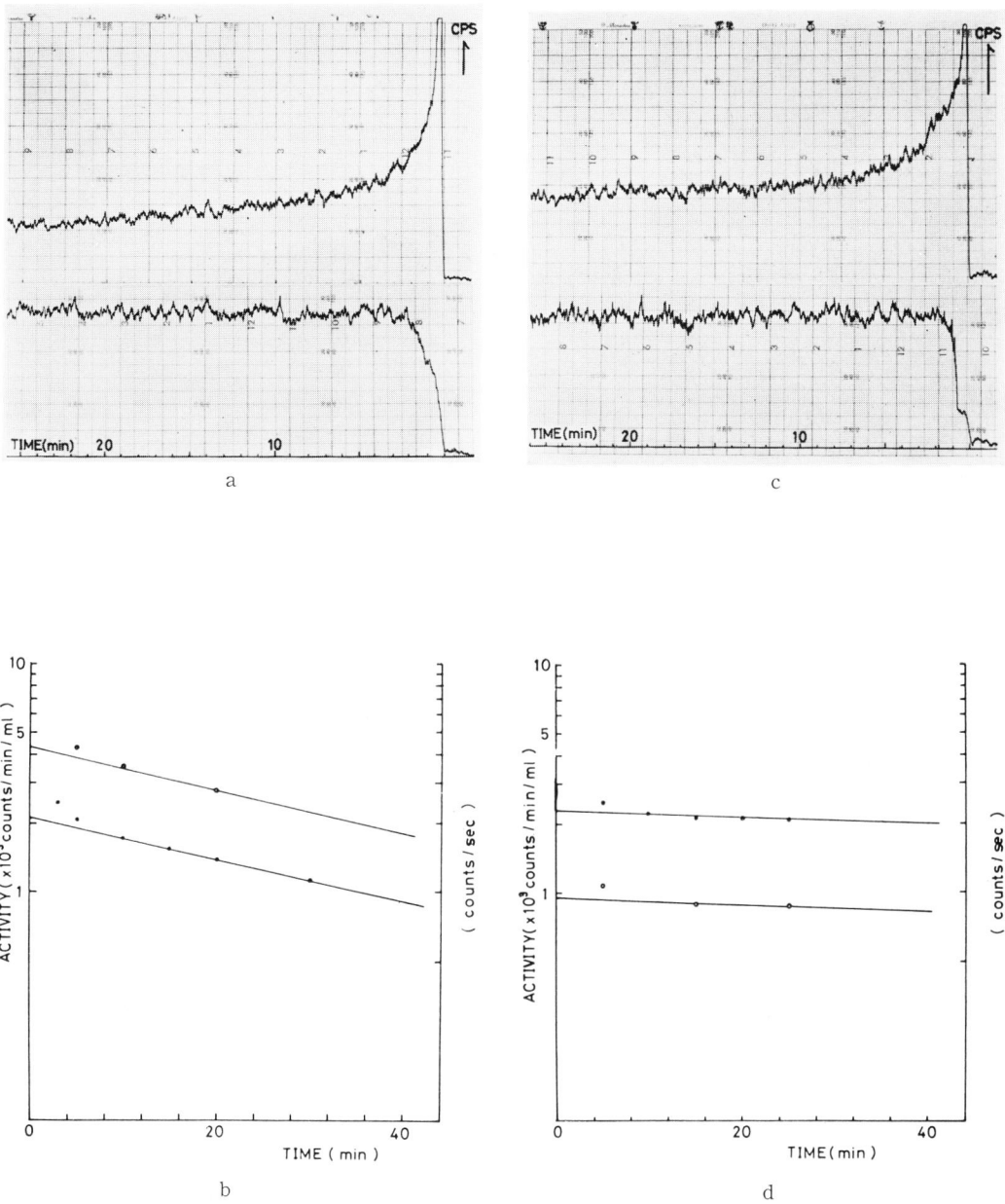


Fig. 2 症例 Y. I. 20才男子, 腎移植術後. a の上段は ^{131}I -hippuran の心臓部計測による血中消失曲線, 下段はそのレノグラム. b は血中消失曲線を片対数グラフに移してその傾斜(半減期)を求め, これを20分時血漿 RI 濃度に平行移動させて外挿法により0時間における血漿 RI 濃度を求める操作を示した. c, d は同一症例の ^{131}I -sodium iothalamate の血中消失曲線とレノグラム, および片対数グラフ上の操作を示す.

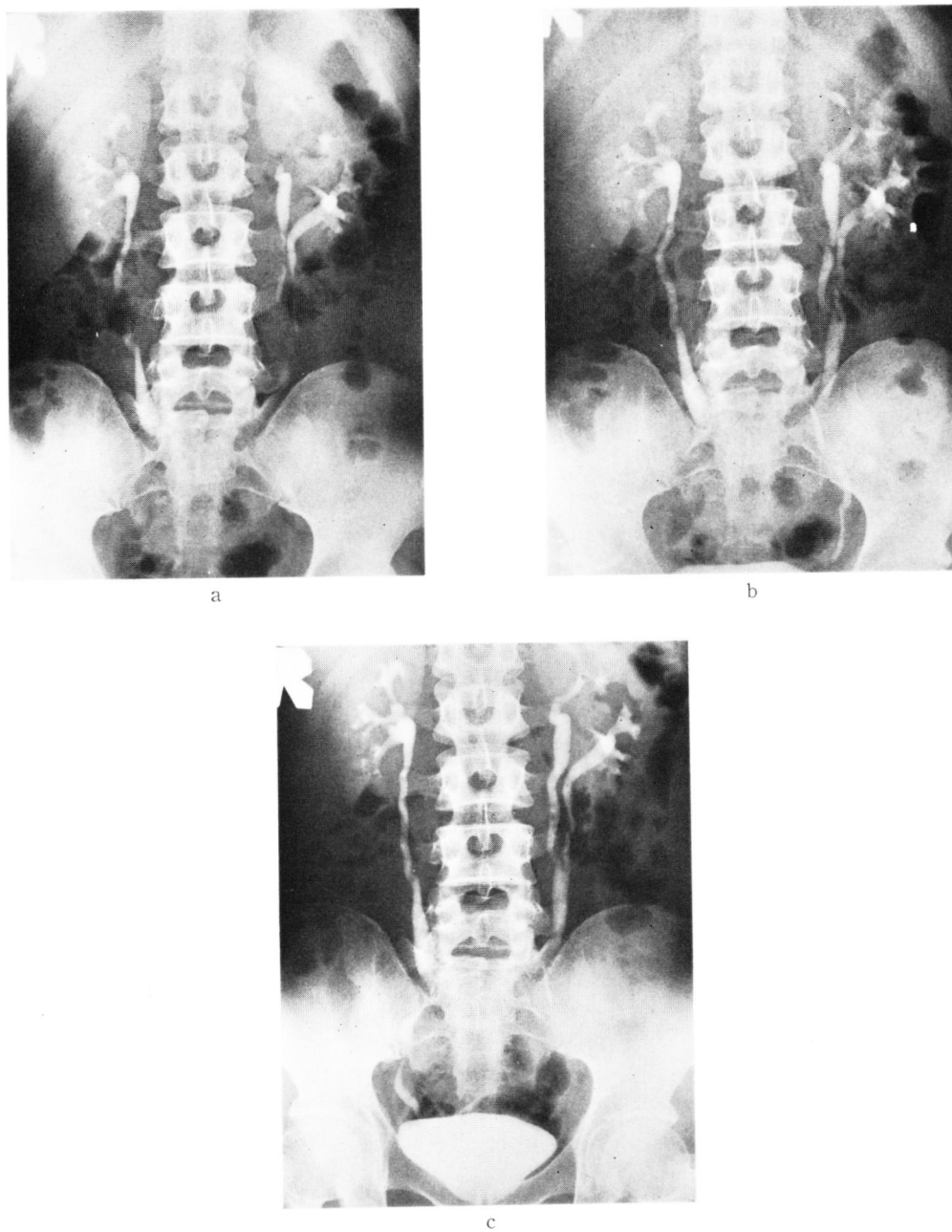
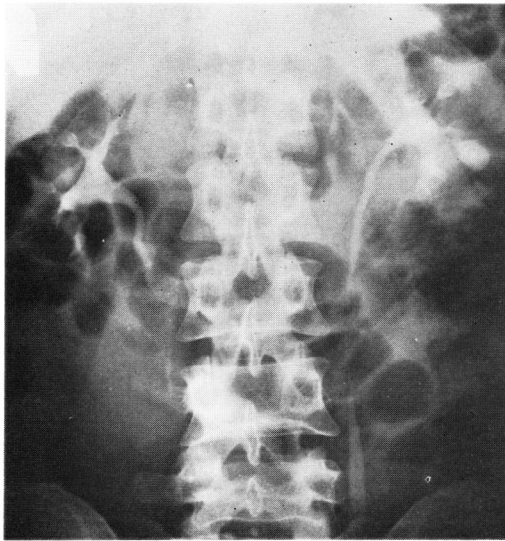
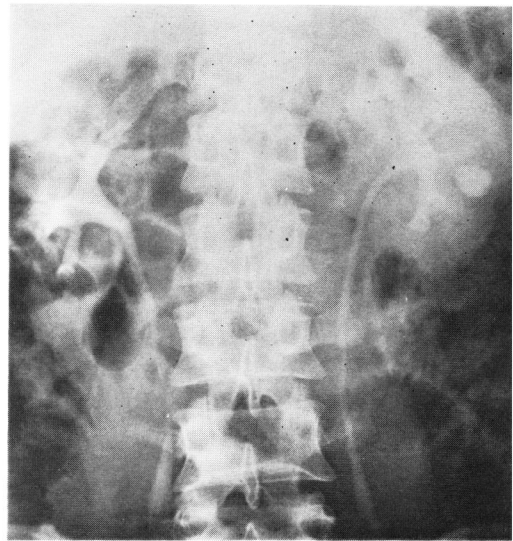


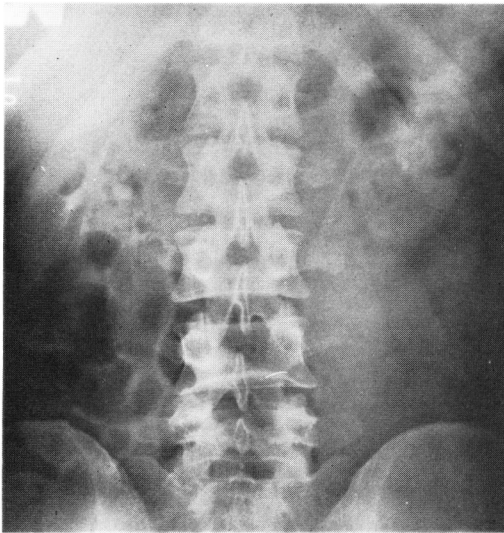
Fig. 3 症例 K. K. 24才男子, 左不完全重複尿管. DIP 10分 (a), 20分 (b), 30分 (c) に撮影. 濃厚なネフログラム, 鮮明な腎盂・尿管像, さらに尿管の全走行が描出されて重複尿管が明瞭に認められる. 膀胱は DIP の利尿効果でじゅうぶんに充満され, 輪郭は明瞭に描出されている.



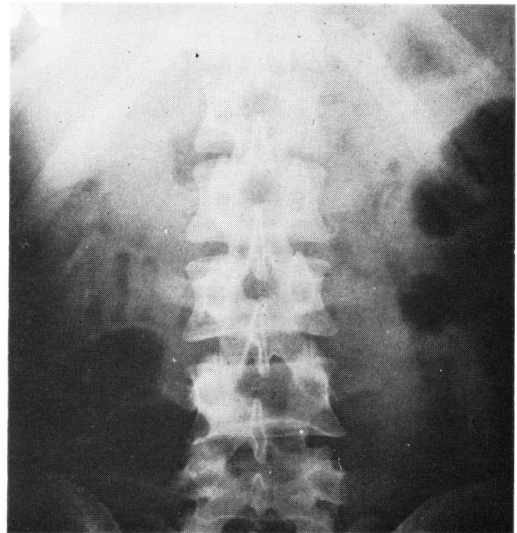
a



b

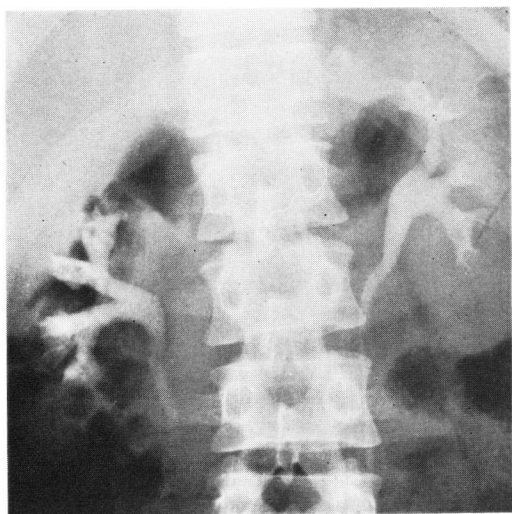

c

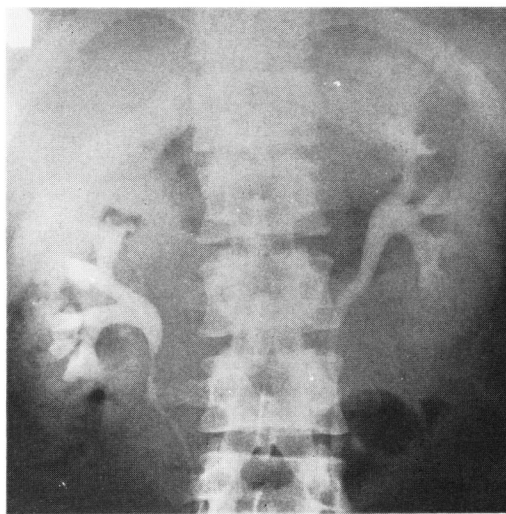

d

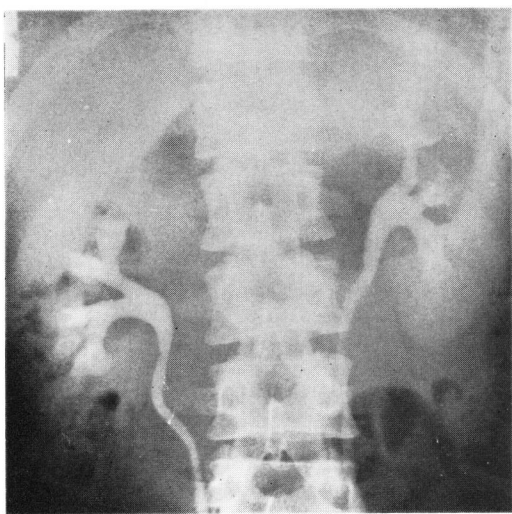Fig. 4 症例 T. I. 27才男子, 左腎結核. IVP 10分 (a)で左腎の空洞が描出され, 上極を除いて腎盂腎杯の描出は鮮明である. double dose pyelography 10分 (b)ではネフログラムが濃厚になり, それだけ腎盂腎杯像のコントラストが悪くなっている. 撮影前水分制限を行わずに施行した DIP 10分 (c)の腎盂像は淡く, 30分 (d)ですでに消失している.



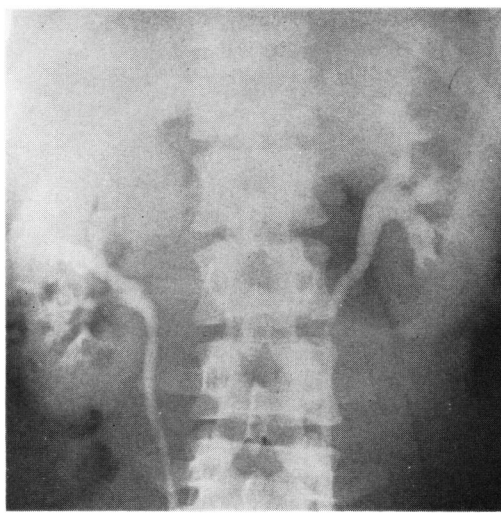a



b



c



d

Fig. 5 症例 K. T. 32才男子, 腎出血. double dose pyelography (a) で腎盂・腎杯は濃厚に描出されたが, 腸内ガスのため右下腎杯はやや不鮮明である. 12時間以上の水分制限で施行した DIP 10分 (b) でネフログラム・腎杯・腎盂は a と同程度の濃さで描出されたが, 20分 (c), 30分 (d) と時間の経過とともにネフログラムを含めたバックが過度に濃厚になり, それだけ腎盂腎杯像のコントラストが悪くなっている.

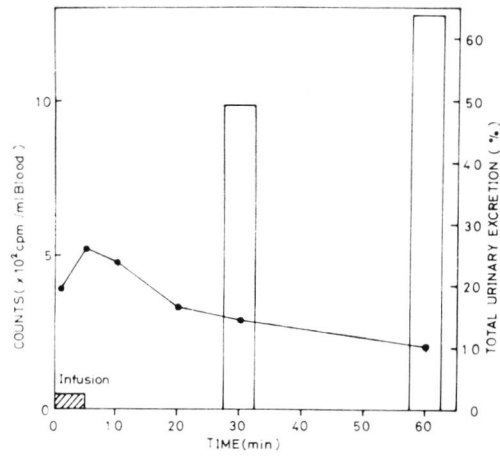
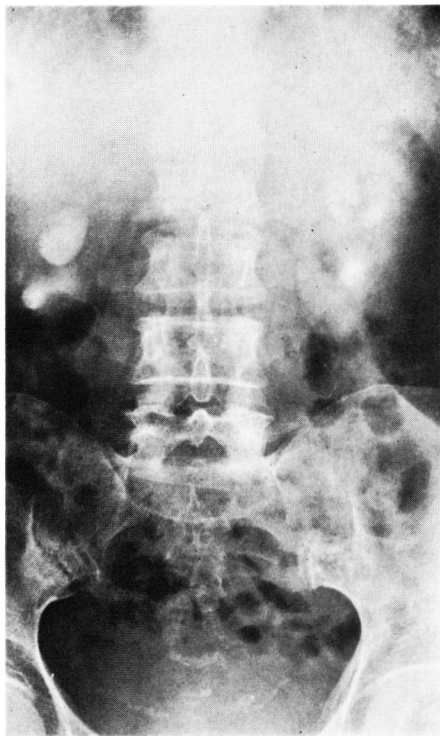
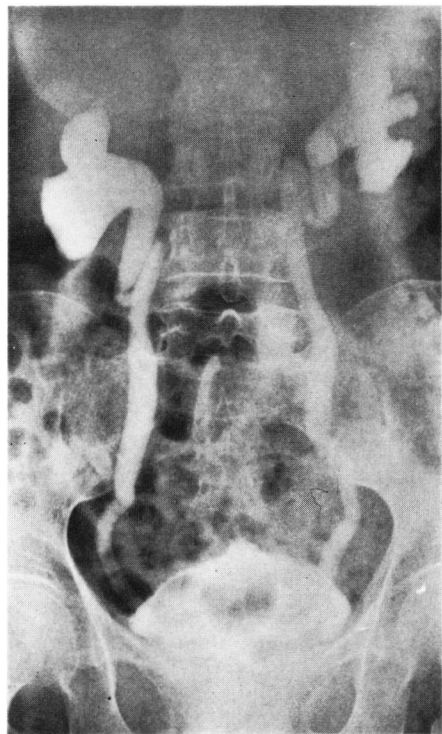


Fig. 6 正常腎機能症例における造影剤の尿中排泄



a



b

Fig. 7 症例 T. I. 79才女子, 腎盂腎炎性萎縮腎. IVP 30分 (a) では萎縮腎の輪郭と拡大した腎杯の一部しか造影されていない. DIP 60分 (b) で腎盂・尿管・膀胱の全尿路が濃厚に描出された. 膀胱像は小さく, DIP の利尿効果は著明でない.

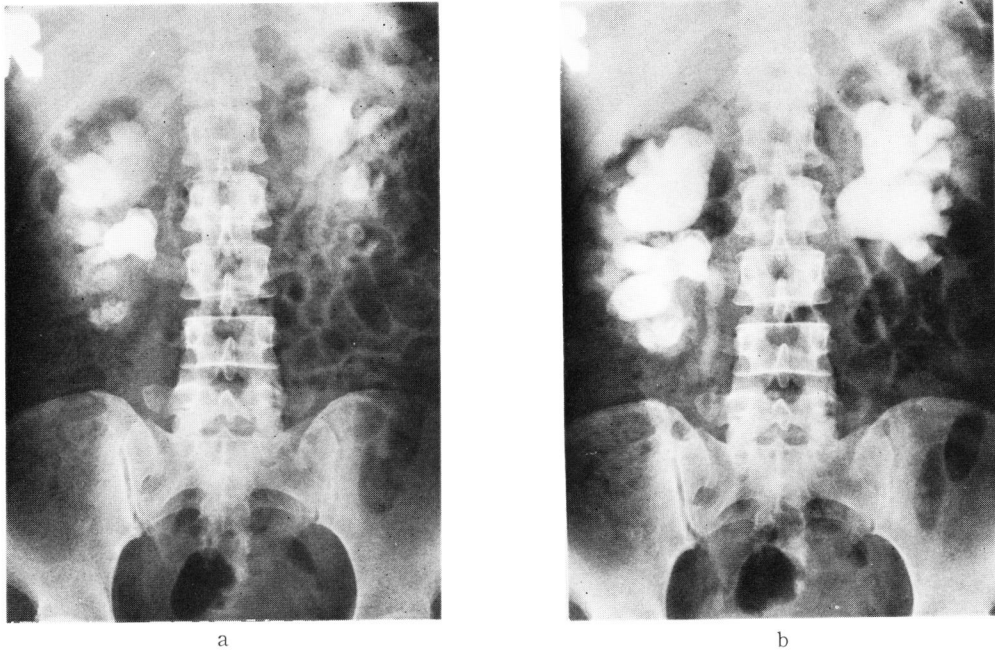


Fig. 8 症例 S. J. 37才女子, 右腎結石・左術後尿管狭窄による両側水腎症. DIP 20分 (a) で不鮮明ながらネフログラムと拡張した腎杯像が出現した. DIP 60分 (b) で著明に拡張した腎盂・腎杯が逆行性腎盂像 (c) と同程度の濃さに造影された. DIP の利尿効果で尿管が拡張して造影されたため左水腎症の原因は DIP 像から判読できない. 逆行性腎盂撮影 (c) は明瞭に左尿管狭窄を描出した.


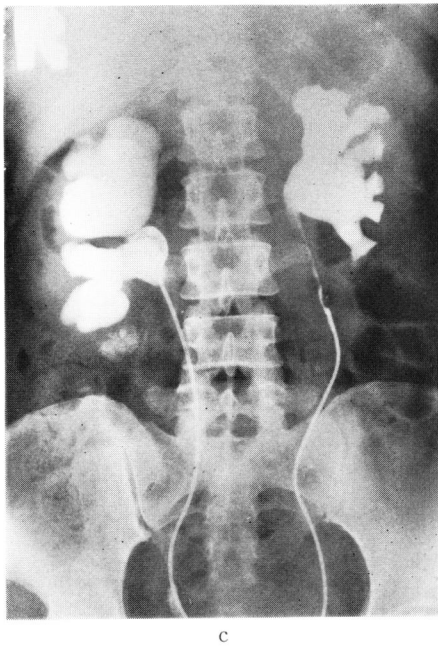
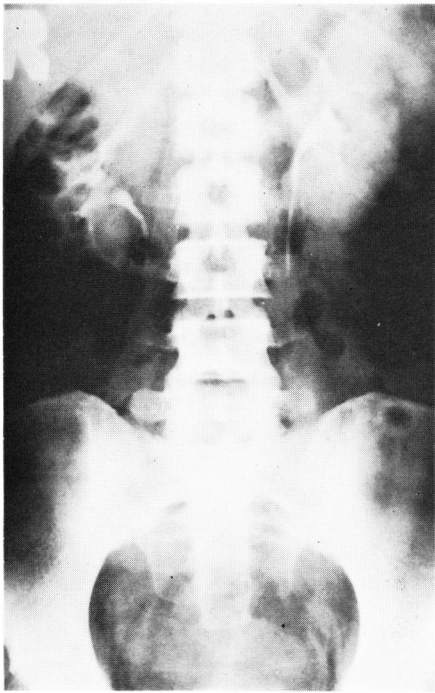
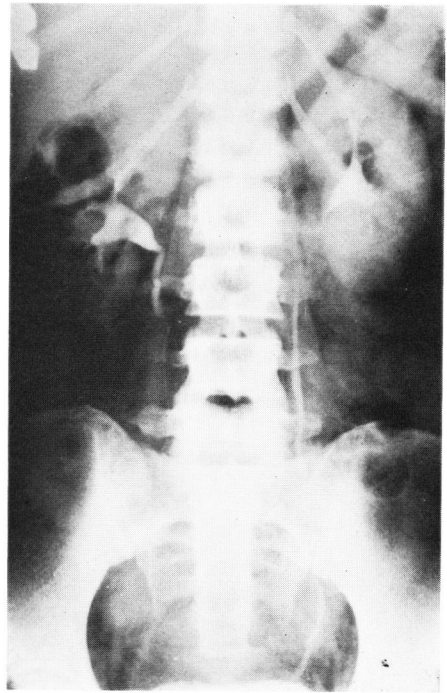


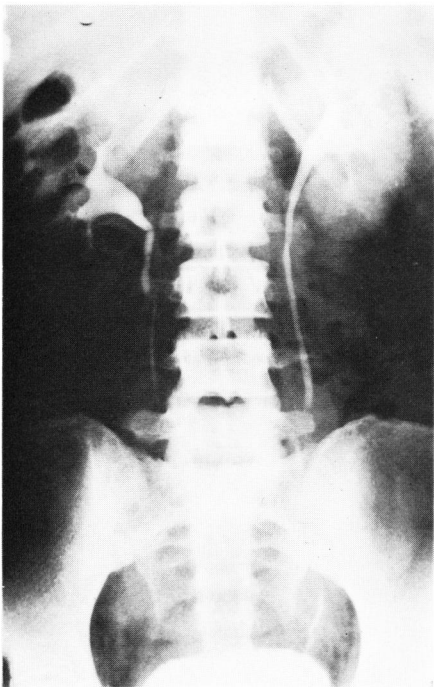
Fig. 9 両側 non-visualizing kidney 症例における DIP 撮影時間と尿路像各部の鮮明度



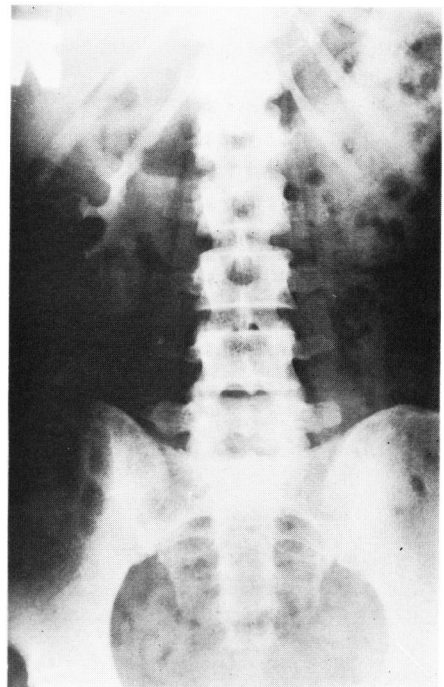
a



b



c



d

Fig. 10 a ~ f

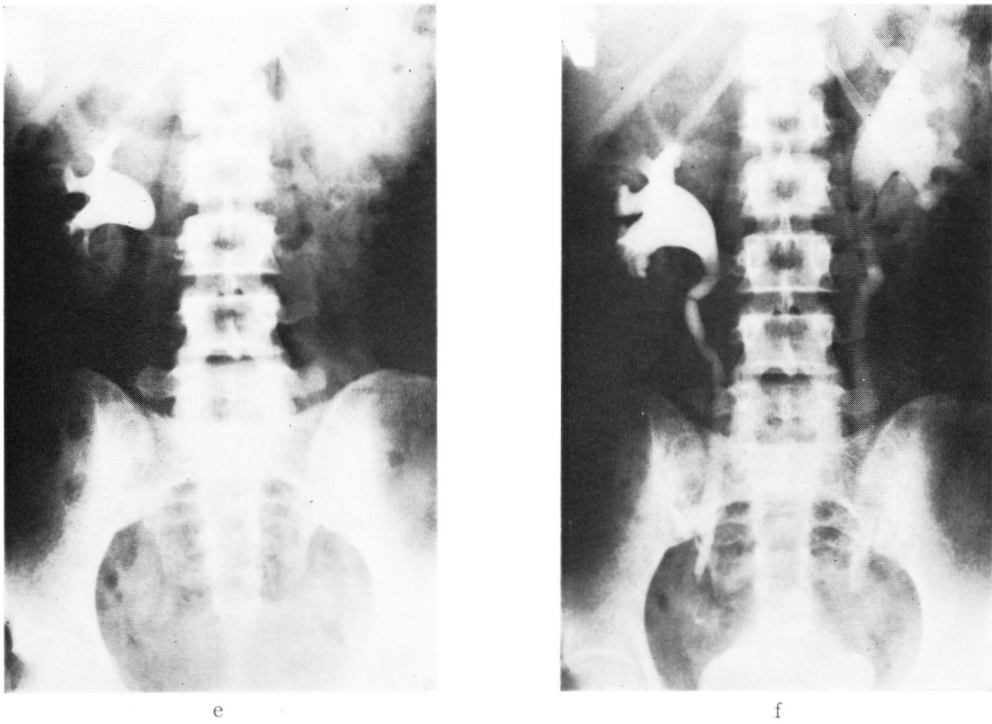


Fig. 10 症例43才女子，子宮全摘除術後の両側尿管狭窄．手術前の DIP では腎盂・尿管の形態は正常である．10分（a）でネフログラム，20分（b）から30分（c）にかけて尿管の全走行，30分（c）で膀胱像が描出された．手術後1カ月の DIP では尿路像の描出が遅れ，10分（d）で淡いネフログラムと右腎の腎杯，20分（e）で右腎の腎盂と左腎の拡張した腎杯，30分（f）でようやく拡張した腎盂・尿管が造影された．両側下部尿管の狭窄が明瞭である．尿量が少なくて30分での膀胱像は小さく，全尿路像は濃厚である．

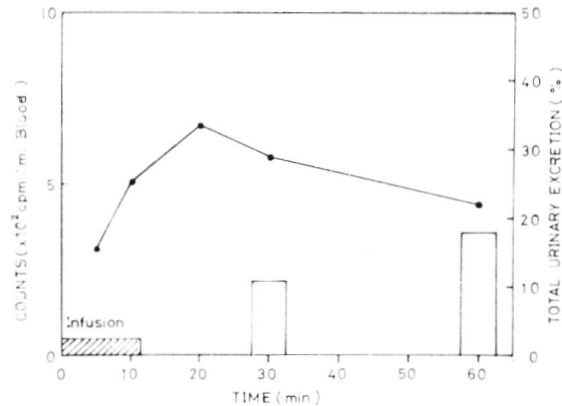


Fig. 11 両側 non-visualizing kidney 症例における造影剤の尿中排泄

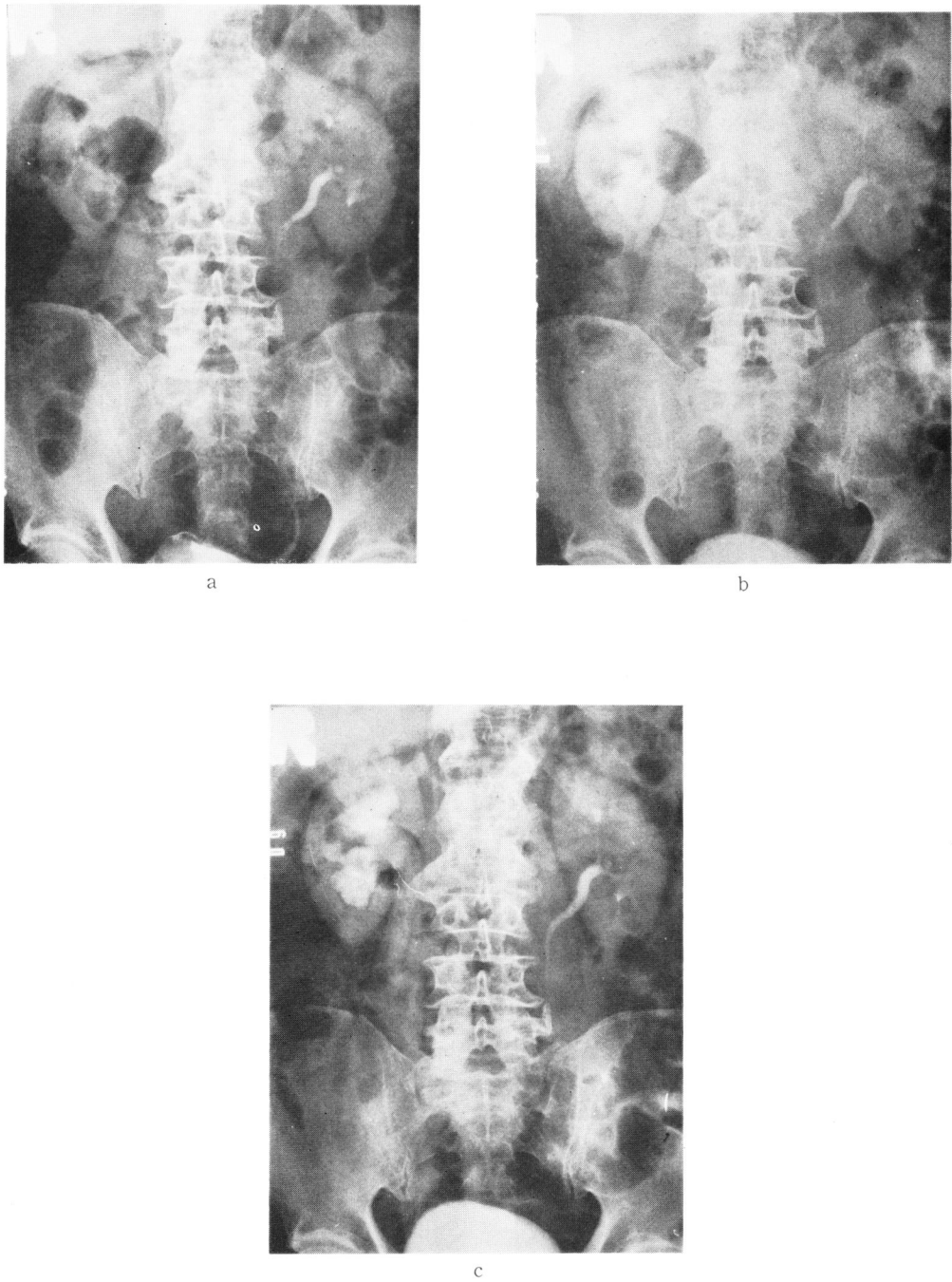


Fig. 12 症例 T. K. 73才男子, 膀胱腫瘍. IVP (a) で右腎盂は造影されず, ネフログラムから腎萎縮が認められた. DIP 30分 (b) での右腎盂像は淡く, 60分 (c) でようやく拡張した右上部尿路が描出された. 下部尿管は造影されていない.

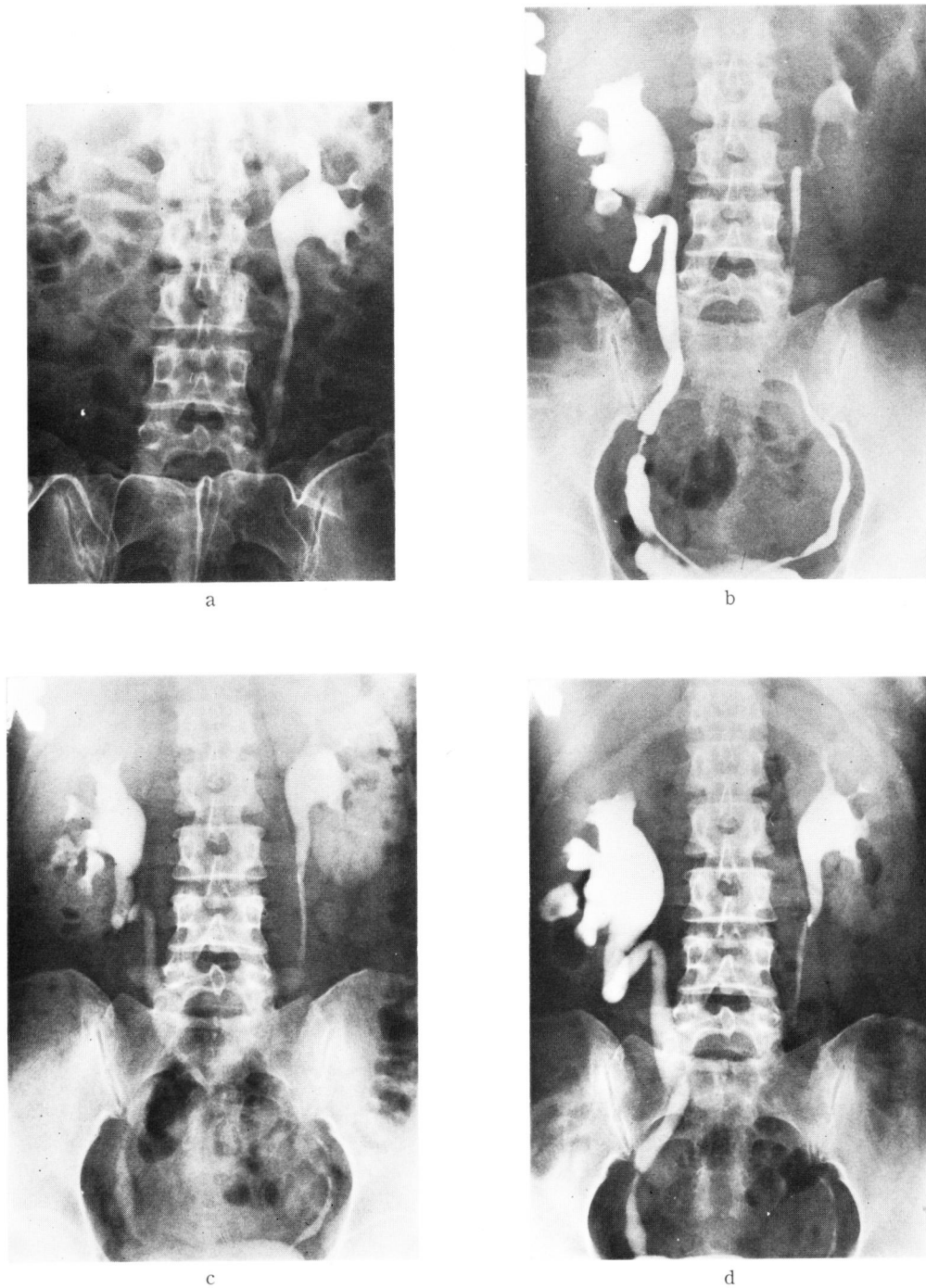


Fig. 13 症例 K. K. 39才女子, 右腎結核. IVP (a) で右腎が造影されないいわゆる片側 non-visualizing kidney. 逆行性腎盂撮影 (b) で右尿管の癒痕性狭窄とそれより上部尿路の拡張が明瞭に描出された. DIP 20分 (c) で空洞形成, 尿管狭窄の結核性病変の判読が可能となり, 60分 (d) では逆行性腎盂撮影と同程度に濃厚な像が得られた. DIP の利尿効果で狭窄部より上部尿路は拡張されている.

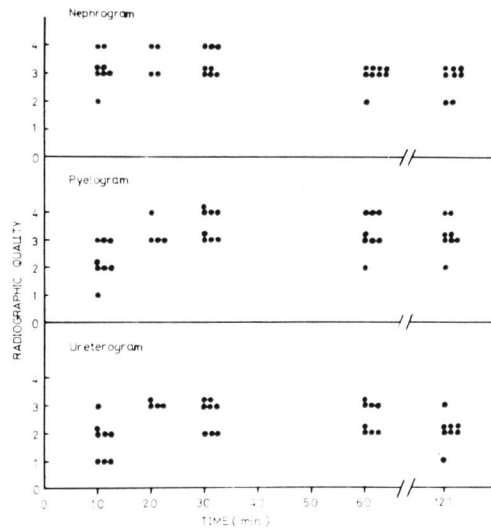


Fig. 14 尿路通過障害による片側 non-visualizing kidney 症例における DIP 撮影時間と患側尿路像の鮮明度

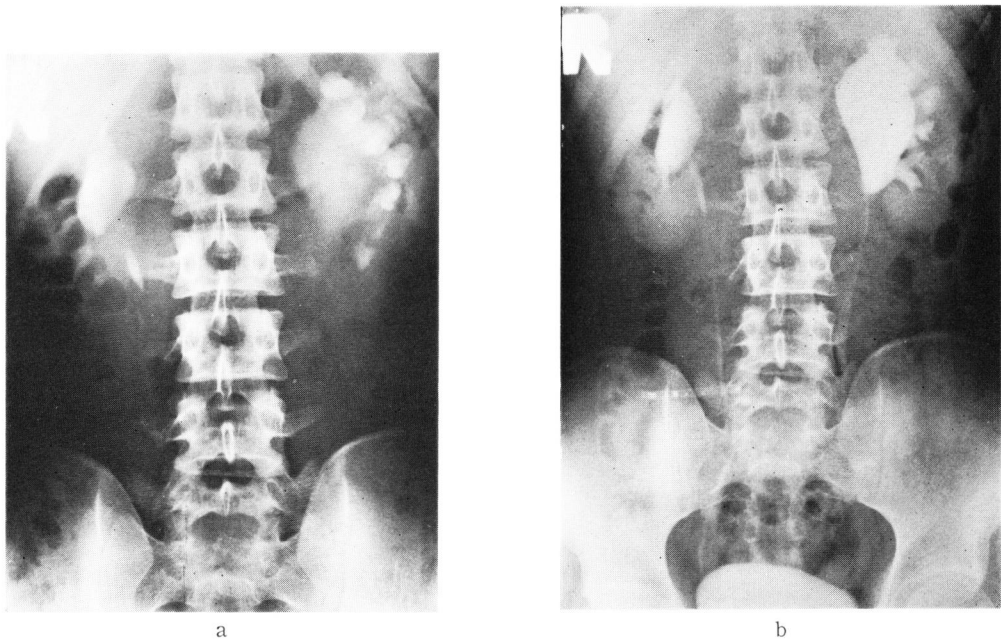


Fig. 15 症例 S. U. 22才男子, 左水腎症. IVP 13分 (a) で拡張した腎盂腎杯が造影されたが, 尿路通過障害の原因は不明である. DIP 60分 (b) で腎盂・尿管移行部の狭窄が明瞭に描出されて, 逆行性腎盂撮影を必要としない. 濃厚なネフログラムから厚い左腎皮質が容易に認められる. 右腎内腎盂の軽度拡張が認められる.

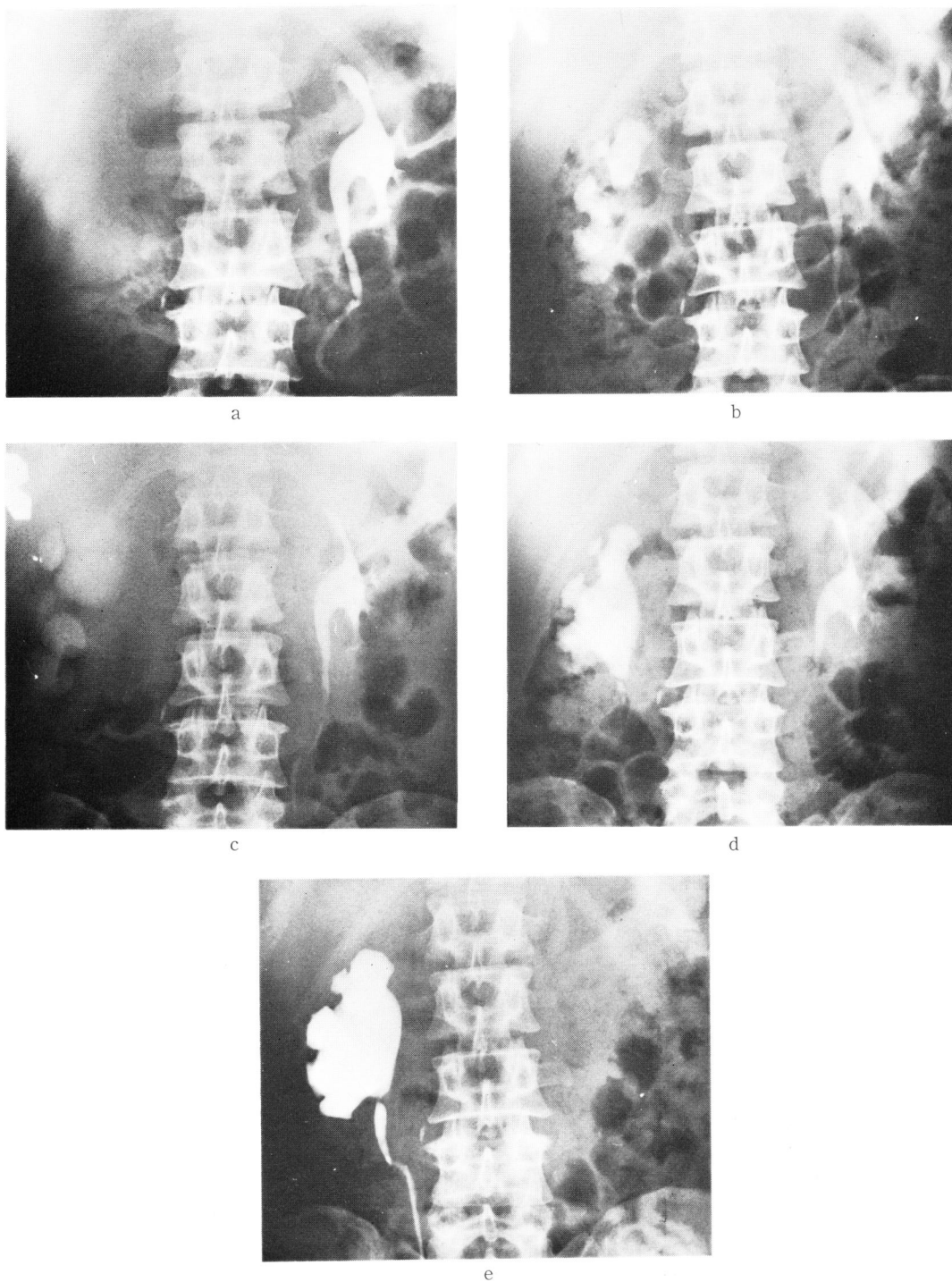


Fig. 16 症例 S. K. 57才男子, 右水腎症. double dose pyelography 30分 (a) でも右腎盂は造影されず, DIP 30分 (b) でようやく拡張した腎杯が濃厚に描出された. 60分 (c) では DIP の利尿効果で腎杯, 腎盂は著明に拡大されて, 造影が不鮮明になっている. 135分の遷延性撮影でふたたび小さな腎盂像が得られ, この間に腎盂が収縮して尿が排泄されたことがわかる. 異所性血管による腎盂・尿管移行部の圧迫が認められ, 逆行性腎盂撮影 (e) で確認された. 健側腎盂像は135分 (d) でまだ鮮明である.

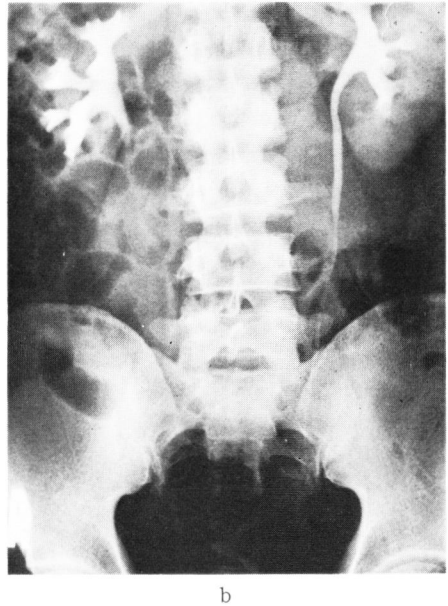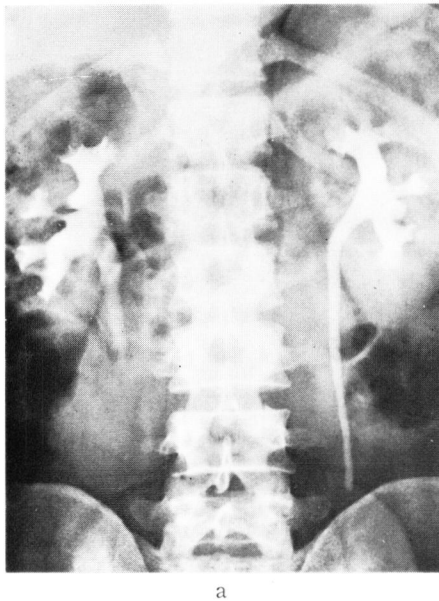


Fig. 17 症例 H. S. 29才男子, 右尿管結石. double dose pyelography (a) では右腎盂・尿管像は明瞭であるが, 腹部圧迫帯のため結石介在部の尿管は造影されていない. 圧迫帯除去後 (b) も右尿管はなお造影されず, 通過障害の原因は不明である. DIP 30分 (c) で下部尿管まで造影された結果, 陰影の淡い結石が明瞭に描出された. 右上部尿路は拡張され, 濃厚に造影されている.

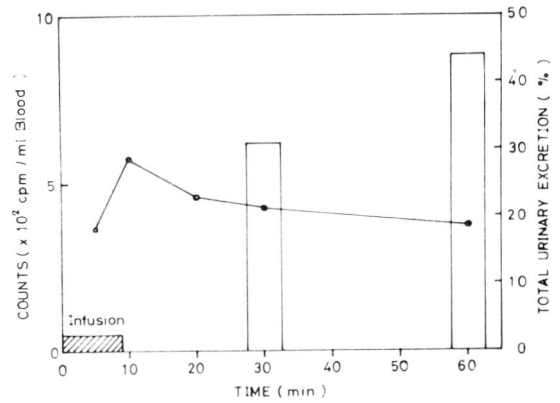
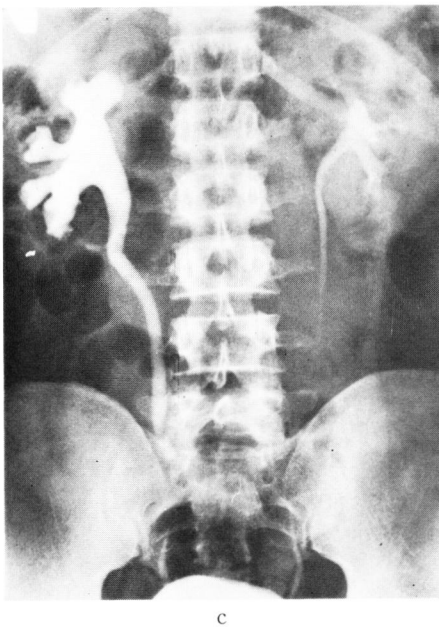


Fig. 18 片側 non-visualizing kidney 症例における造影剤の尿中排泄

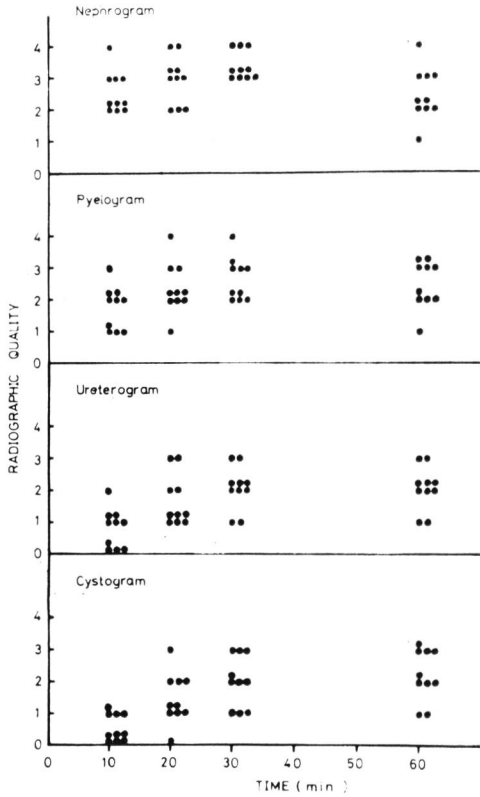


Fig. 19 下部尿路疾患における DIP 撮影時間と尿路像各部の鮮明度

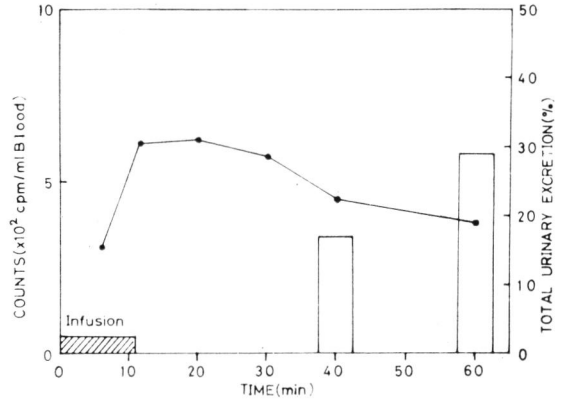


Fig. 20 下部尿路疾患症例における造影剤の尿中排泄.

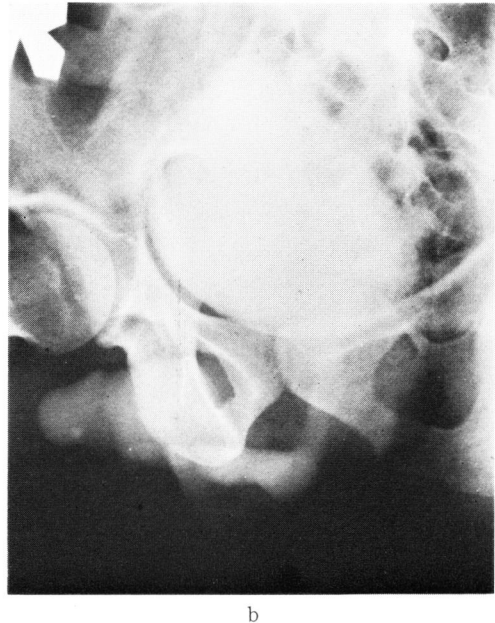
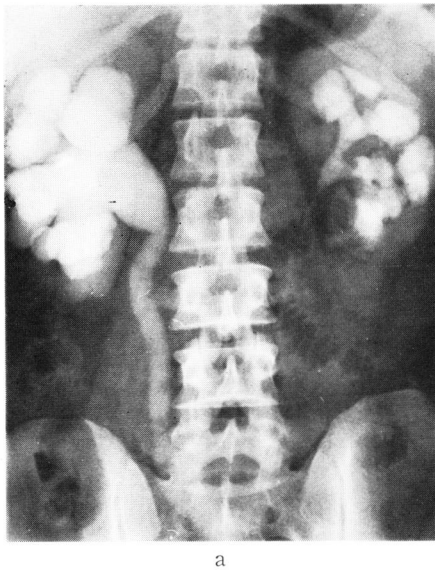


Fig. 21 症例 K. K. 34才男子, 前部尿道狭窄および左腎盂切石術後. DIP 60分 (a) で著明に拡張した右腎盂・尿管が濃厚に描出された. 左腎腎杯も拡張している. 上部尿路撮影に続いて行なった排尿時膀胱・尿道撮影 (b) で前部尿道狭窄が描出された. 後部尿道の拡張も認められ, 上部尿路拡張の原因が判明した.

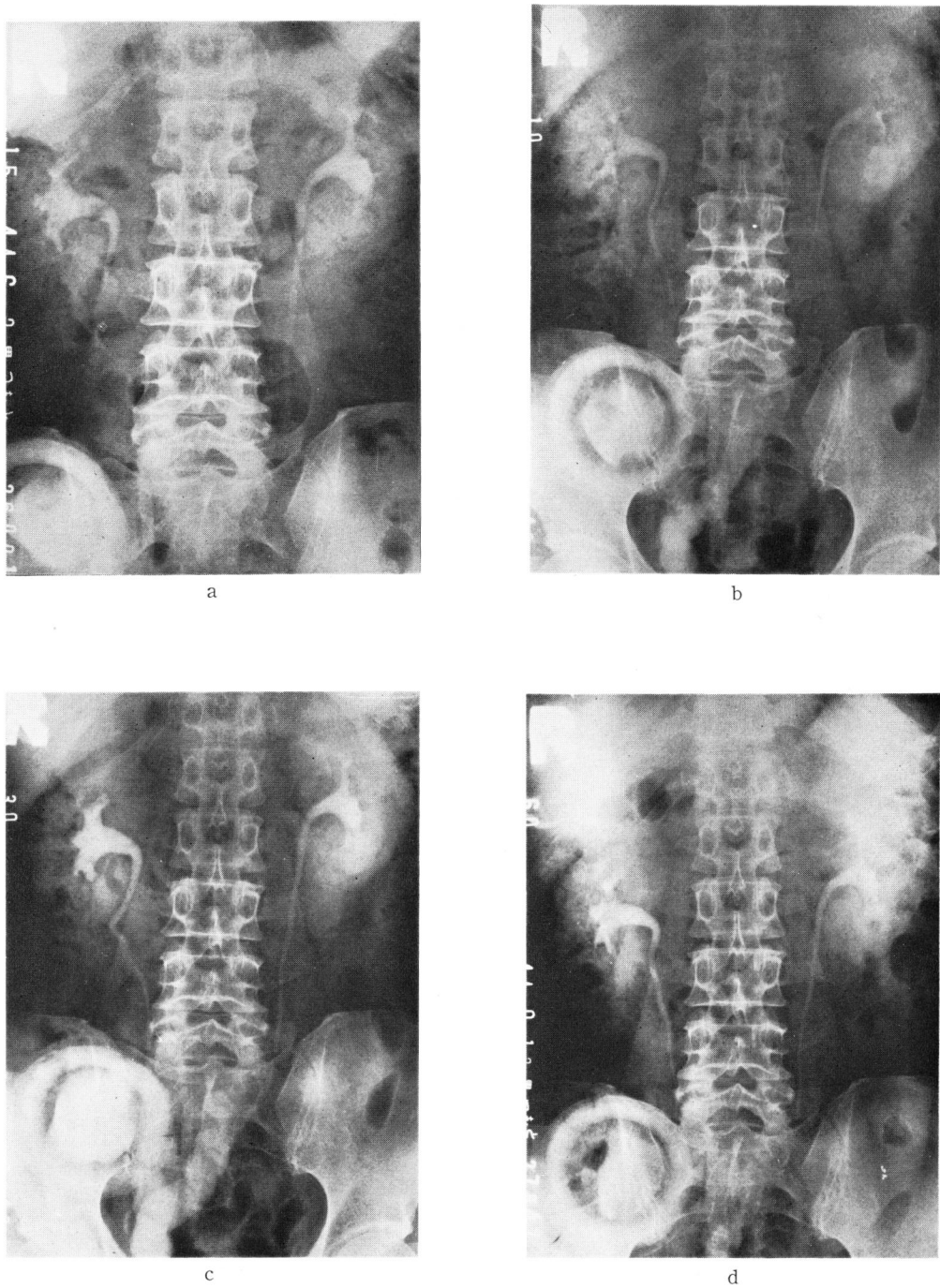


Fig. 22 症例 Y. T. 64才男子, 膀胱全摘除術および回腸導管造設術後. IVP (a) では下部尿管以下の尿路は描出されていない. DIP 10分 (b) ですでに回腸の一部が造影され, 30分 (c) で造影剤で充満された. 下部尿管と回腸の吻合が明瞭に描出されている. そのご尿が回腸から排泄されて, 60分 (d) では回腸像は消失している.

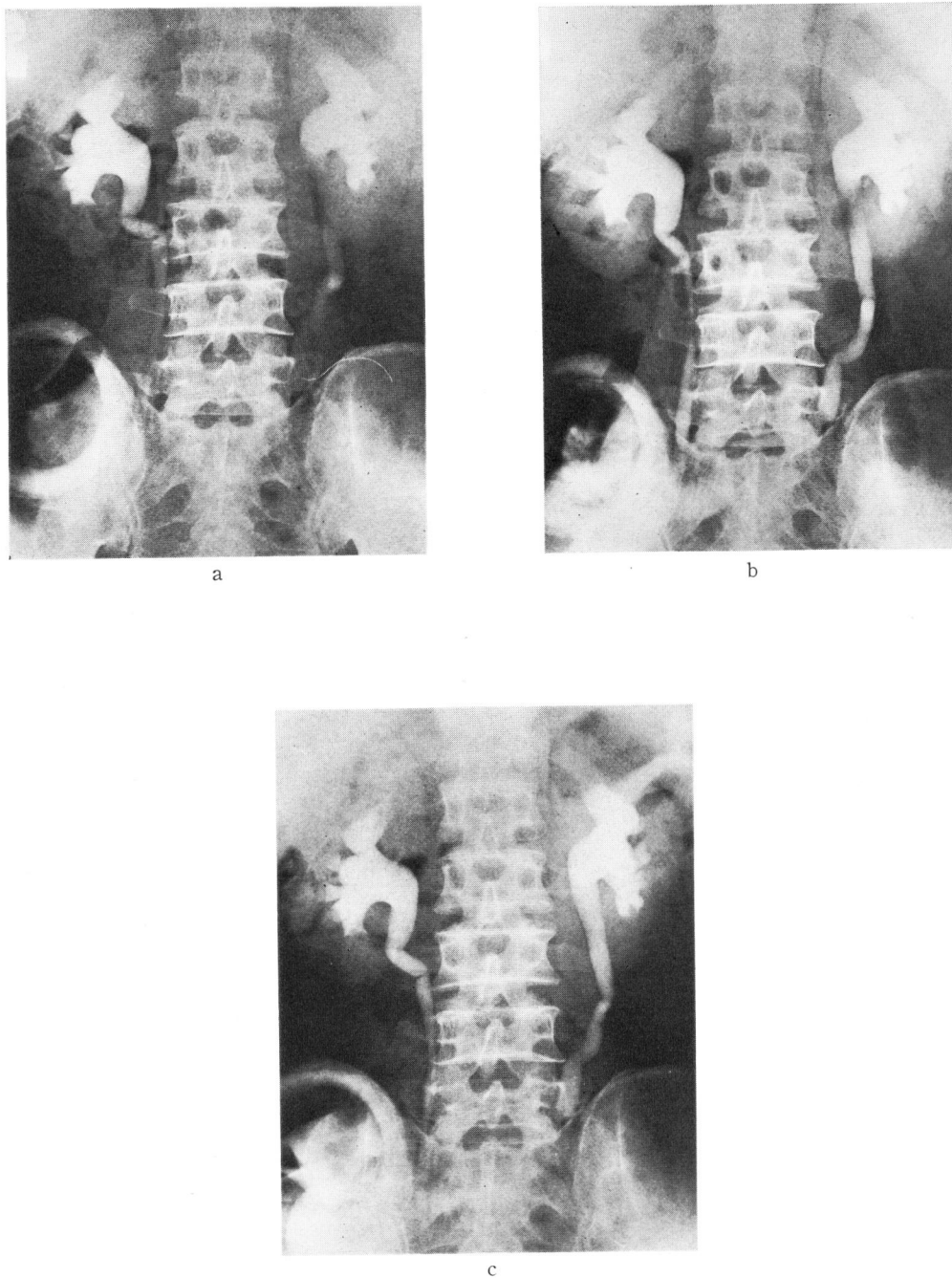
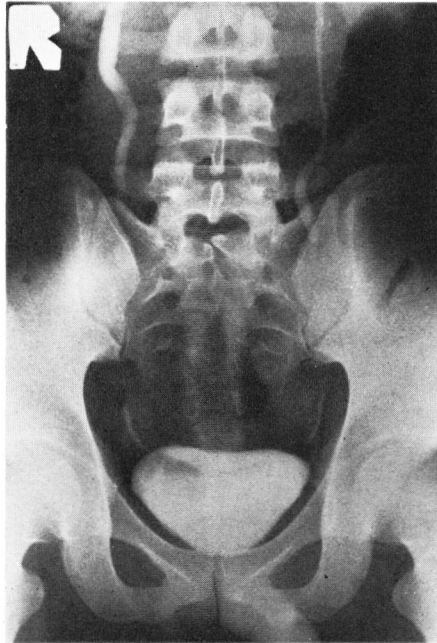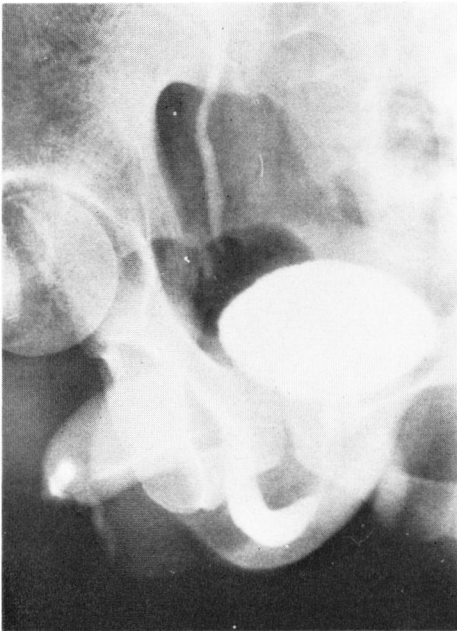


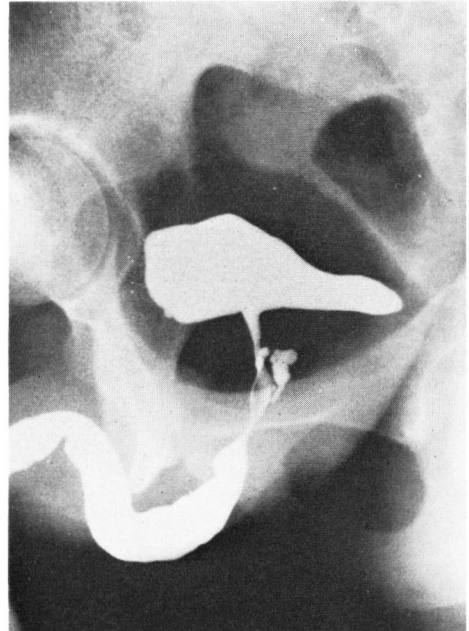
Fig. 23 症例 M. J. 63才男子，膀胱全摘除術および回腸導管造設術後．DIP 30分（a），60分（b），120分（c）と時間の経過とともに下部尿管まで濃厚に造影されたが，回腸の充満像が得られず，尿管回腸吻合部狭窄の有無は判定できない．なお腎盂腎杯の拡張は術前から認められた．



a



b



c

Fig. 24 症例 M. K. 22才男子，右尿管狭窄および右副睪丸炎．DIP 30分の上尿路撮影（a）に続いて，第一斜位で排尿時膀胱尿道撮影（b）を行なった．描出された尿道像は鮮明ではないが判読できる．前立腺部の造影剤溢流は気体膀胱撮影に併用した逆行性尿道撮影（c）で確認できた．この方法では充満した膀胱像のため膀胱頸部が遮蔽されている．

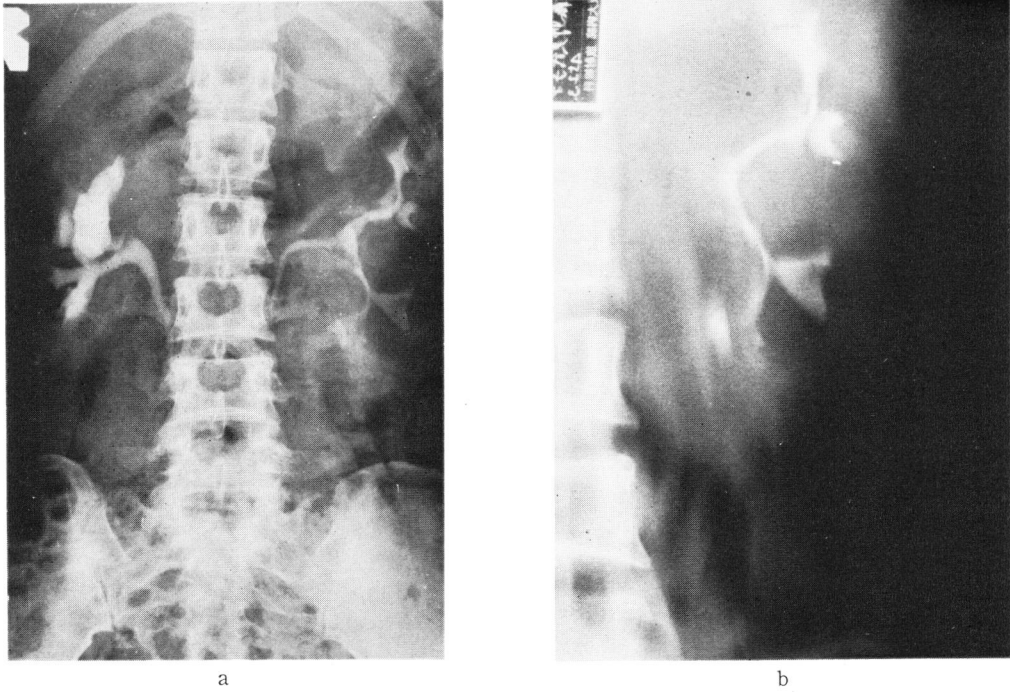


Fig. 25 症例 M. F. 37才女子，嚢胞腎．両腎ことに左腎の腎盂腎杯の拡張と延長および圧迫像が DIP (a) で描出された．腸管内ガスとの区別が困難であった嚢は断層撮影 (b) で判別でき，これを囲む腎実質が DIP で濃厚に造影されていっそう明瞭になっている．

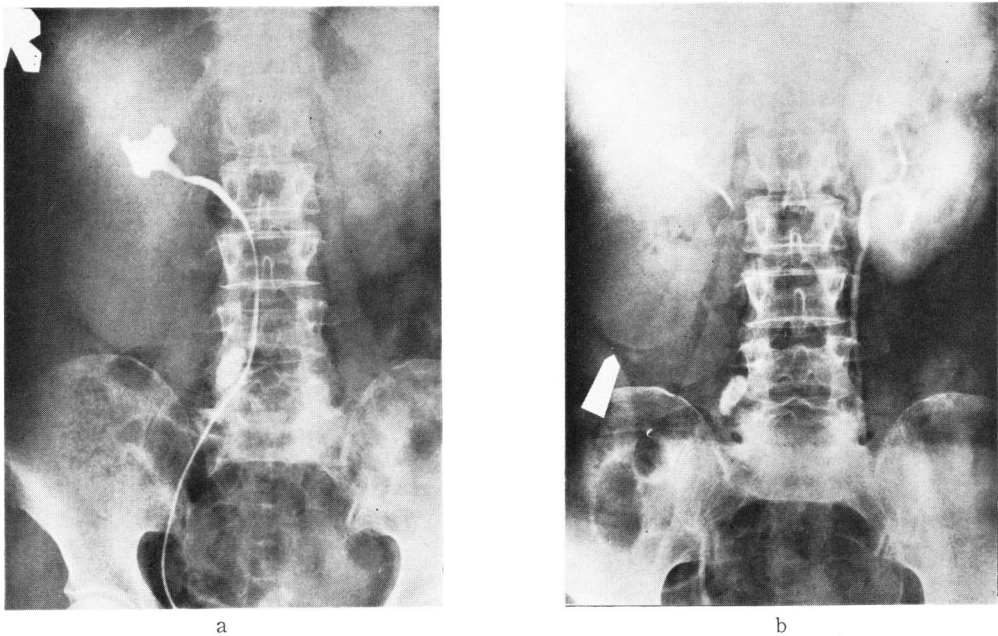


Fig. 26 症例 H. K. 59才女子，右重複腎および尿管結石．結石のため尿管カテーテルを挿入できず，下腎の状態を把握できなかったが (a)，DIP 60分 (b) で被膜様に薄くなった腎実質が描出された結果嚢胞状に拡大した腎盂が認められた．DIP のネフログラム描出力が断層撮影を省略した．