泌尿紀要17巻8号
1971年8月

腎線維脂肪腫に続発したと思われる腎線維肉腫の1例

京都市立病院*泌尿器科（部長：久世益治博士）
宮川美栄子
上山秀麿
久世益治
京都市立病院外科（部長：間嶋正徳博士）
松下敞
立川保雄

RENAL FIBROSARCOMA CHANGED FROM FIBROLIPOMA: REPORT OF A CASE

Mieko MIYAKAWA, Hidemaro UEYAMA and Masuji KUZE

From the Department of Urology, Kyoto City Hospital, Japan
(Chief: Dr. M. Kuze, M. D.)

Takashi MATSUSHITA and Yasuo TACHIKAWA

From the Department of Surgery, Kyoto City Hospital, Japan
(Chief: Dr. M. Majima, M. D.)

A 57-year-old woman had resection of fibrolipoma arising from the right renal capsule approximately two years prior to the admission of this time. The large mass in the right upper quadrant was surgically explored and the tumor of the right kidney was found. The kidney removed weighed 1,170 grams and measured 16.5×12.5×11.0 cm.

In the center of the tumor mass the renal parenchyma and pelvis were embedded with normal appearance. They were histologically intact. The tumor was fibrosarcoma. At the time of operation mesenteric tumor invasion as well as enlarged lymphnodes was noted, but the postoperative course was uneventful.

It was thought that the tumor in this case is a good sample of malignant change from fibrolipoma to fibrosarcoma.

The literature were reviewed on renal fibrosarcoma. This is the 41 st reported case of this tumor in Japan.

緒言

腎線維肉腫は腎腫瘍の中で比較的まれな疾患とされ，そのほとんどが腎被膜より発生するといわれる．その成長は早く，5年生存率はわずか10%である[1]．悪性腎腫瘍のうち腎肉腫の報告は本邦でも，すでに82例おこなわれているが，欧米の報告に比して組織学的検索が不充分であり，ただ肉腫とのみの記載が多い．かつまた，その分類がその病理組織像の多彩性のためいろいろであり，諸家の報告も一定の方式にしたがっていないうらみがある．概して近年は組織発生母地的な観点から分類がおこなわれるようになってきている．今回著者は本邦従来の報告すなわち磯部（1960）[2]，加藤ら（1960）[3]，白

* 〒604 京都市中京区壬生東高田町1の2

神 (1965)[4]，増田 (1967)[5]，菅井 (1968)[6] などは単に腎肉腫として統計および文献的考察をおこなっているので，とくに腎肉腫の中で紡錘形細胞肉腫という記載を含めての腎線維肉腫に的をしぼって考えをまとめてみる．ゆえに今回の著者の統計の中には記載の不充分な腎肉腫，腎細網肉腫などは含まれていない．

本邦腎肉腫の報告は1905年関場の小円形細胞腎肉腫をはじめとして増田 (1967)[5]，菅井ら (1968)[6] までの報告をあつめると現在まで82例を数える．そのうち腎線維肉腫としての記載は1908年福島の報告にはじまり，菅井 (1968)[6]の集録にないものあるいはそれ以後のものが3例[7,8,9]報告されており自験例は本邦41例目であると思われる．

さて，ここに報告するわれわれの経験した症例の興味ある点は，第1回目として2年前に良性腎線維脂肪腫として腎被膜腫瘍を保存的に切除して，経過をみていたところ，腎盂像に全然変化をきたさずに腫瘍が再発し，やむなく腎摘除術をおこない，組織学的には腎線維肉腫と変化していたことである．

症　　例

患　者：第1回目入院時55才，第2回目入院時57才女子，主婦．

主　訴：右側腹部無痛性腫瘤

現病歴：1969年1月ごろより，右側腹部に無痛性のやわらかい腫瘤を触知し，胃部不快感を訴える．精査および加療のため1969年5月17日入院．諸検査ののち右後腹膜脂肪腫の診断のもとに1969年6月3日右腎被膜良性線維脂肪腫切除術施行，1969年6月19日退院．経過を観察していたところ，1971年4月ふたたび右側腹部が腫大，脂肪腫の再発のうたがいのもとに1971年4月7日再入院．

既往歴と家族歴：特記すべきものなし．

入院時諸検査成績および経過

◦第1回（線維脂肪腫）

体格中等度，栄養良であるが，やや脂肪が多い．胸部打聴触診上異常なく，右上腹部に視ならびに触診にて表面非常に軟の小児頭大の腫瘤を確認．体重 63.5 kg，血圧（右）142/100 mmHg，（左）130/92 mmHg，血沈値正常，ECG 正常．

尿所見：外見正常，蛋白（−），糖（−），ウロビリノゲン（−），沈査所見としては赤血球 1/400×，白血球5—6コ/×400，上皮細胞を数コ認めるのみ．

血液一般検査：Ht 34.5%，Hb 10.9%，RBC 415×10^4，MCHC 32%，MCH 26 $\gamma\gamma$，MCV 83 μ^3，WBC 7,200，血液像 neutro. band 5%　segment. 37%，lympho. (small) 54%，mono. 2%，eosino. 2%，baso. 0%，血液型O型．

血液生化学的検査：血清蛋白総量 8.6 g/dl，蛋白分画　セルローズ・アセテート法にてアルブミン46%，グロブリン α_1 5%，α_2 13%，β 10%，γ 26%．総コレステロール量 230 mg/dl，Na 135.5 mEq/l，K 4.3 mEq/l，Cl 105 mEq/l．

肝機能検査：黄疸指数 3u，チモール 2.9u，クンケル 8.6u，Co. 1R，GOT 19u，GPT 11u，アルカリフォスファターゼ 7.0u．

排泄性腎盂撮影：Fig. 1 に示すごとく，右腎が上方よりつよく圧排されているが，腎盂腎杯系には変化はない．腫瘤に一致して右上腹部に巨大なX線上 dense な shadow をみとめる．

注腸造影像：Fig. 2 に示すごとく，右上腹部から圧迫された上行および下行結腸がみられ，肝屈曲部もいちじるしく下方に圧排されている．

手術所見：型のごとく約 25 cm の傍腹直筋切開を加えて，経腹膜的に後腹膜腔にはいる．腹水はみとめず，注腸造影像に得られた所見と同様に結腸は中央部に圧迫され，右腎はやわらかい．一見脂肪腫と思われる腫瘍の中に完全に包埋され，一部右腎と密にくっついていた．いちおう右腎被膜近辺よりの良性脂肪腫であろうということで，良性であるということを考えに入れて保存的に腫瘍の切除をおこなった．摘出標本（線維脂肪腫）は Fig. 3, 4 のごとく黄色，非常にやわらかでぶよぶよとしており，重さ 1,852 g，大きさは 22.0×16.0×7.0 cm であった．

組織所見：Fig. 5, 6 に示すごとく，線維脂肪腫で一部に粘液性，炎症性変化がみられた．

◦第2回（線維肉腫）

第1回の手術後約2年後同様の右側腹部腫瘤を訴えて来院，右腎被膜良性腫瘍の再発のうたがいのもとに再入院．

体格，栄養とも前回入院時と不変．現症として右側腹部腫瘤が前よりもやや小さいが，小児頭大に触れ，非常に硬く，右腎との鑑別がむずかしかった．腫瘍そのものが硬いのか，第1回手術のさいの創部癒着により硬いのか判然としなかった．体重も前回と同じく 63.5 kg，血圧 126/70 mmHg，血沈正常，ECG 異常をみとめず，呼吸機能検査として %FFV_1 は60%．

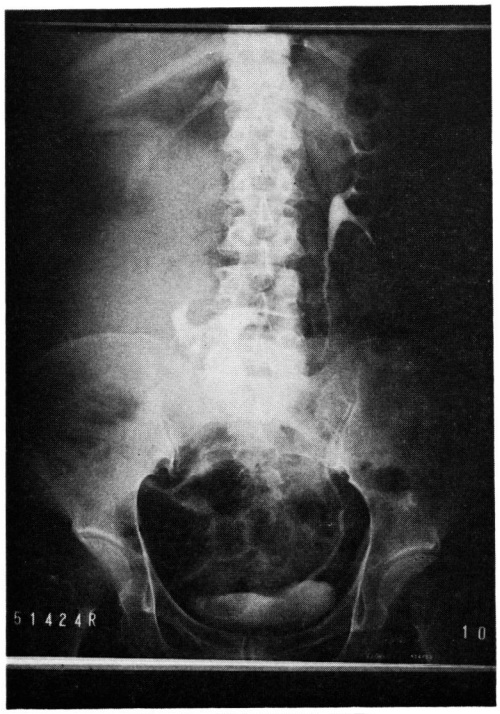

Fig. 1　第1回術前 DIP

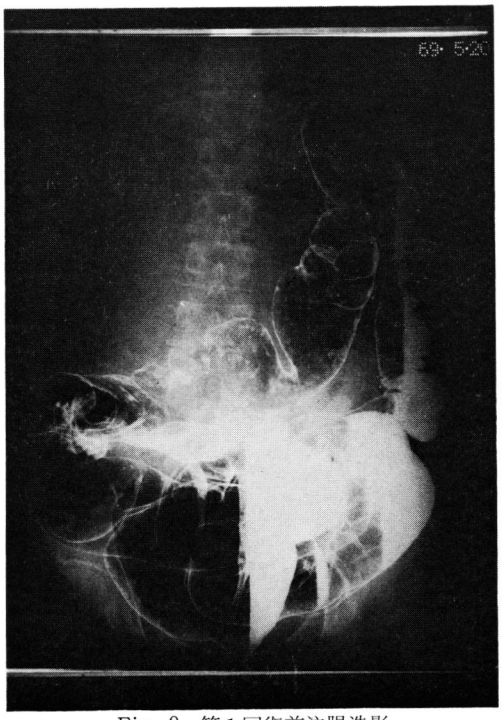

Fig. 2　第1回術前注腸造影

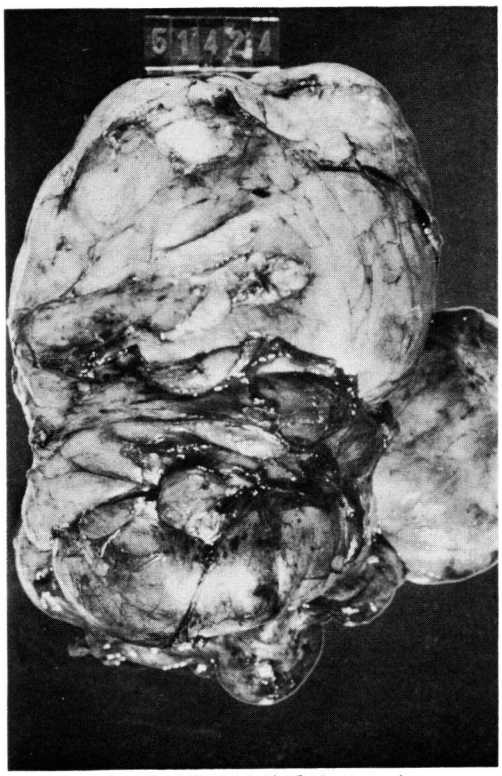

Fig. 3　腎線維脂肪腫（1,852 g）

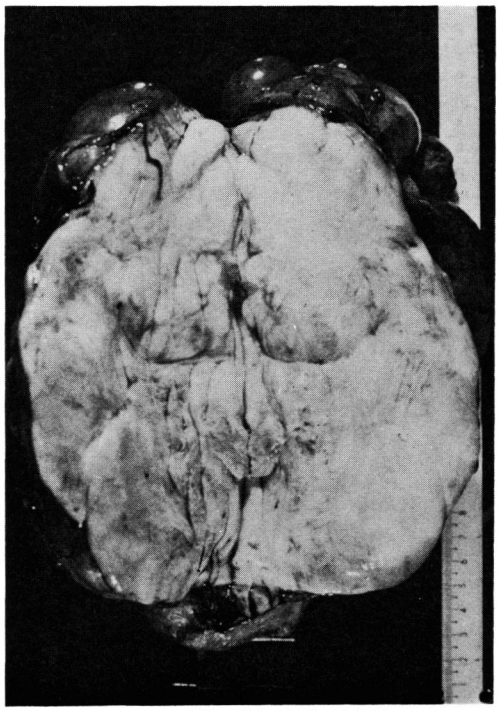

Fig. 4　腎線維脂肪腫（割面）

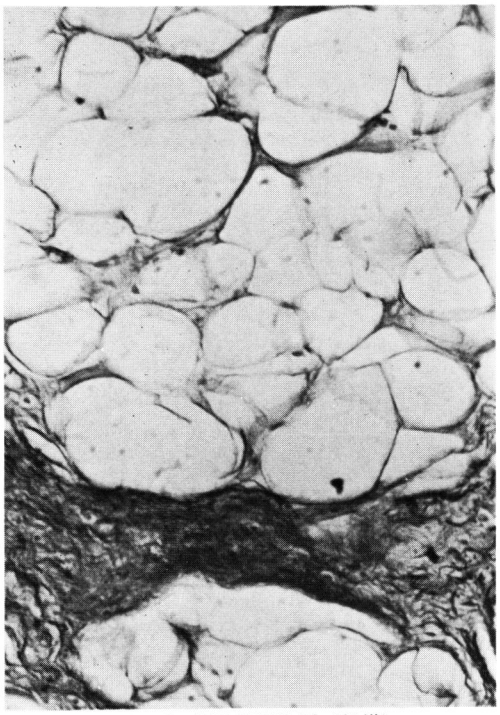

Fig. 5　腎線維脂肪腫（組織）

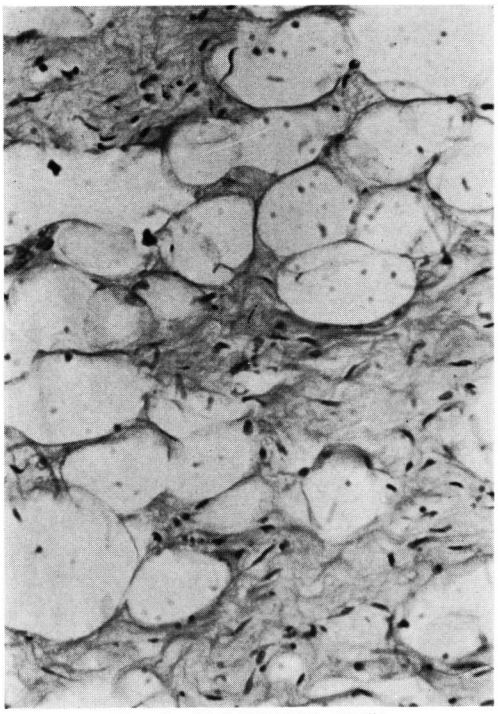

Fig. 6　腎線維脂肪腫（組織）

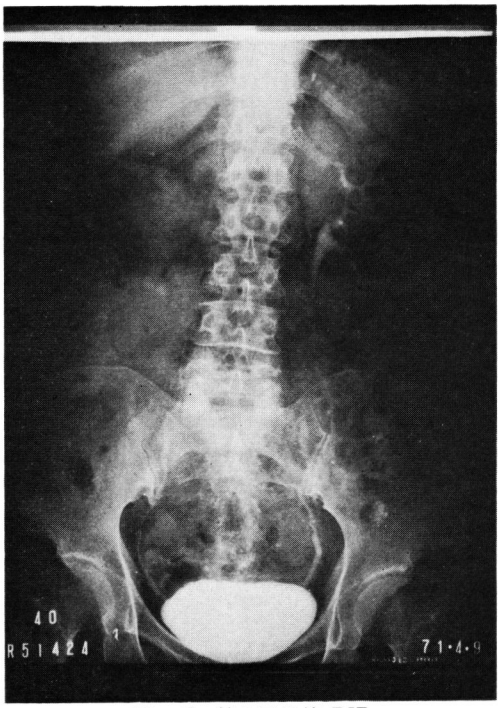

Fig. 7　第2回術前 DIP

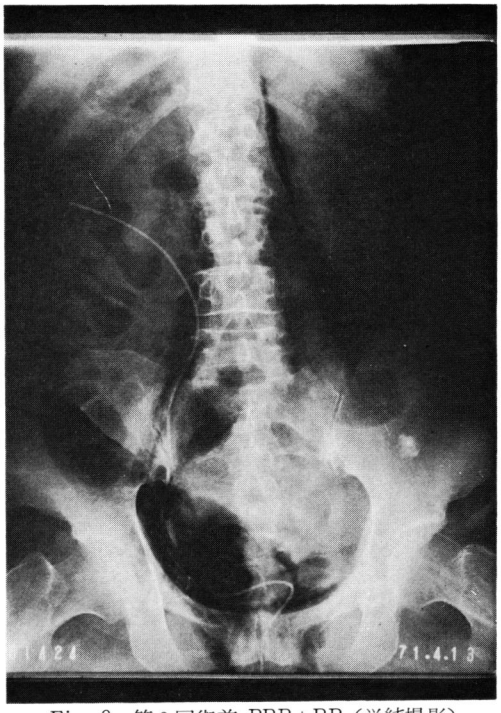

Fig. 8　第2回術前 PRP＋RP（単純撮影）

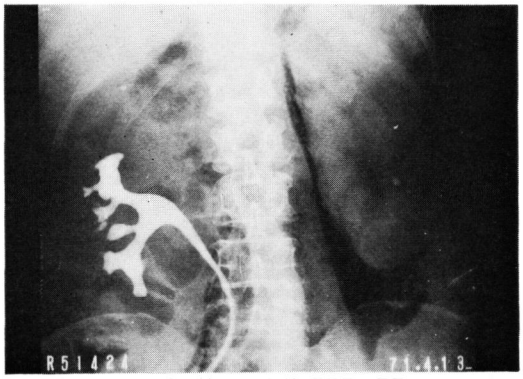

Fig. 9　第2回術前 PRP＋RP

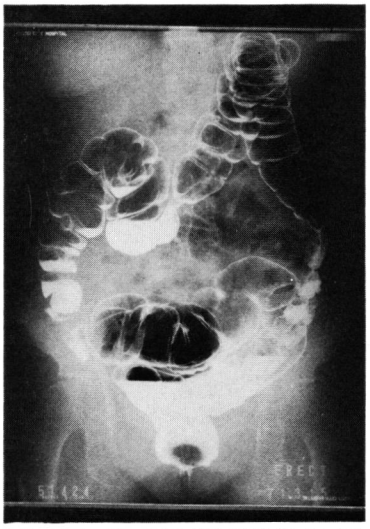

Fig. 10　第2回術前注腸造影（立位）

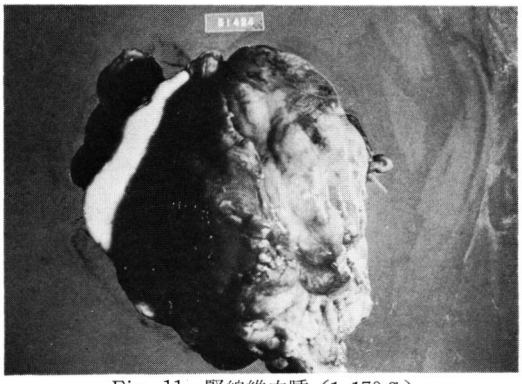

Fig. 11　腎線維肉腫（1,170 g）

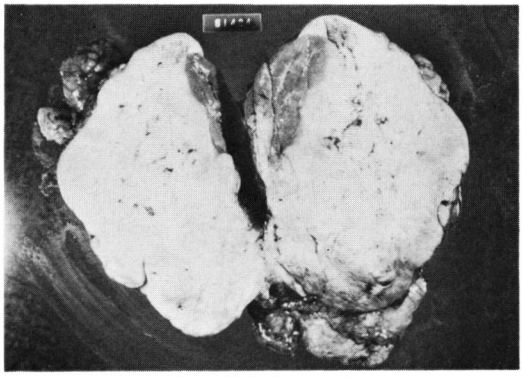

Fig. 12　腎線維肉腫（割面）

Fig. 13　第2回術時腹腔内転移

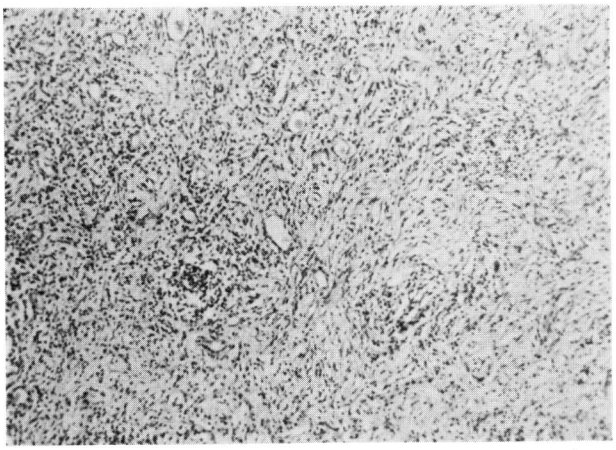

Fig. 14　腎線維肉腫（弱）

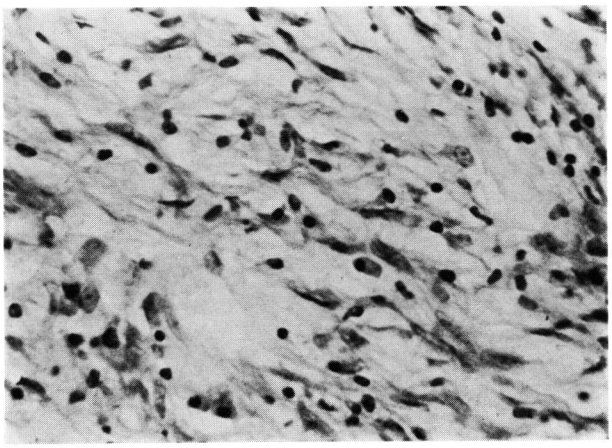

Fig. 15　腎線維肉腫（強）

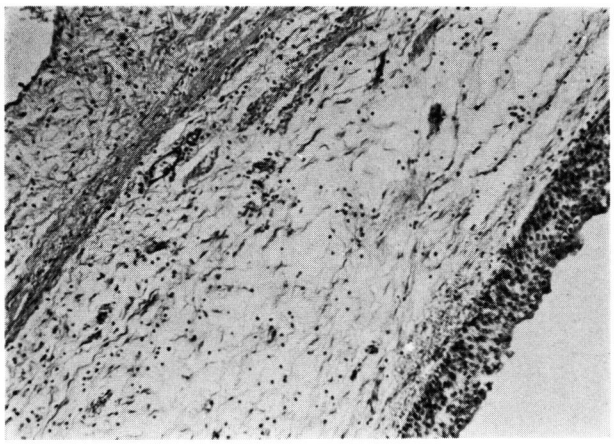

Fig. 16　腎盂粘膜侵潤

尿所見：全経過中一度も肉眼的に血尿をみとめず．蛋白（－），糖（－），ウロビリ（正常），沈査所見に異常をみとめなかった．

血液一般検査：Ht 32.5%，Hb 10.4 g/dl，RBC 375×10⁴，MCHC 32%，MCH 28 γγ，MCV 87 μ³，栓球数 20.9×10⁴，WBC 5,800，血液像 neutro. band. 8%，neutro. segment. 49%，lympho. (small) 27%，mono. 9%，eosino. 4%，baso. 3%．

血液生化学的検査：血清蛋白総量 7.0 g/dl，蛋白分画ではアルブミン57%，グロブリン α_1 4%，α_2 8%，β 10%，γ 21%，総コレステロール量 210 mg/dl，BUN 11 mg/dl，Na 143.5 mEq/l，K 4.3 mEq/l，Cl 107 mEq/l．

肝機能検査：黄疸指数 5u，チモール 2.2u，クンケル 6.6u，コバルト 4R，GOT 16，GPT 7，アルカリフォスファターゼ 7.5u．

排泄性腎盂撮影：Fig. 7 にその40分像を示すが左腎正常，排泄良好であるが右腎は排泄遅延し，ぼんやりとしたネフログラムをみとめる．

逆行性腎盂撮影（PRP 併用）：Fig. 8 にその単純撮影像を示すが右尿管は中央につよく圧排され，気体は右腎周囲に注入されず，左腎は明瞭に描出されている．逆行性腎盂撮影像では，右腎部に小児頭大の腫瘍がみられるにもかかわらず，Fig. 9 に示すごとくほぼ正常の腎盂像が得られた．

注腸造影像：前回入院時のそれと比べて腫瘍の圧排は軽度であった（Fig. 10）．

手術所見：1971年4月13日前回と同様に経腹膜的に右腎に到達，前回の手術のための癒着がかなりつよかったが，右腎を触知するに逆行性腎盂像とは全く異なり，右腎そのものが腫瘍であり，非常に硬く悪性腎実質腫瘍をうたがって右腎摘除術を施行した．その際の所見としてはグラヴイッツ腫瘍の場合と異なり静脈副血行の新生に乏しかったのが特徴的であった．摘出腎は重さ1,170 g，大きさが 16.5×12.5×11 cm で Fig. 11, 12 に示すように割面はグラヴイッツ腫瘍に比べて硬く，乳白色で白味がつよかった．また腎摘後，腹腔内を検するにすでに腸間膜リンパ節に Fig. 13 のごとく白っぽい硬い転移を数コ認めた．

組織所見（Fig. 14, 15）：lipoma 様のところもみられるが，かなり線維成分の多い fibrosarcoma で一部 myxomatous になっている．なお腎盂粘膜および腎実質は一部浸潤もみられるがほぼ正常に近い（Fig. 16）．

術後経過順調で1971年4月26日退院．以後外来で経過観察の予定．

考　　察

1）腎被膜脂肪腫と後腹膜脂肪腫

中胚葉性腫瘍の1種として腎被膜を原基とするものがあるが，腎被膜は内外2層からなり，外葉はいりまじった密な結合組織よりなり腎周囲脂肪組織と合している．内葉は血管分布の少い結合織からなり，腎基質の結合織や弾力線維と網目様に連なり，ときには平滑筋や神経線維ともいっしょになっている．腎被膜腫瘍には fibroma, leiomyoma, lipoma, angioma, mesenchymoma およびこれらの悪性化したものがある．このうち lipoma で腎被膜腫瘍として報告されているものは，外葉と結合している腎周囲脂肪組織から発生したものであるといわれる．この概念から著者の症例をふりかえり検討してみると，はたしてこの第1回手術時の fibrolipoma は腎被膜原発と考えるべきか，または Farbman (1950)[10] のいう後腹膜脂肪腫が腎に付着していたものか判然としない．過去の報告でも，はたして原発をどこに求めうるかということは明らかではない．その形態的特徴および血管の乏しい組織であるということのため，腫瘍の血液供給が腎被膜からおこなわれていることがはっきりする症例はよいが，本例のごとくどちらともいいかねる場合は原発巣の決定がはなはだむずかしくなってくる．実際に著者も第1回目の手術時には後腹膜脂肪腫として処理したのであるが，第2回目の手術においては，悪性の fibrosarcoma として Fig. 11, 12 のごとく右腎全体を占めるように変化してくると，やはり腎被膜から発生した fibrolipoma が fibrosarcoma に悪性化したと考えざるをえない．

後腹膜脂肪腫は組織学的には lipoma, fibrolipoma, myxolipoma, fibromyolipoma, fibromyxolipoma と分類されているが[10]，本邦では菅井 (1968)[7] が既報告40例の統計的観察をおこない，わが国では現在までに lipoma, myxolipoma, fibrolipoma の3種しか報告されていないとのべている．菅井[7] の報告と本症例とはきわめて類似しており，脂肪腫の好発部位が Farbman[10] によるとその78%が腎周囲および腰部脂肪組織より発生するとのべていることから，腎被膜脂肪腫と後腹膜腔とくに腎のまわりに発生した脂肪腫との区別はむずかしくどちらともいえる症例が多いと思われる．Farbman[10] は25例の後腹膜脂肪腫を報告，男子20%，女子80%と女子に多いとし，本邦の報告でも女子が圧倒的に多いとされている．ちなみに Donelly (1946)[11] によれば後腹膜腫瘍中，脂肪腫はその 2.1% の頻度を占めるとのべている．以上，後腹膜腔に発生

Table 1　泌尿器・性器系原発肉腫の年令別分布

Organs	Age Groups								Totals
	13～20	21～30	31～40	41～50	51～60	61～70	71～80	81～85	
Kidney	1	1	1	2	4	4	2		15
Bladder	1			1	4	3	1	1	11
Prostate					1	4			5
Seminal vesicles					1				1
Testis			2			1	2		5
Spermatic cord			1	1	3	2	1		8
Penis				1					1
Totals	2	1	4	5	13	14	6	1	46

(Tripathi et al, 1969)

する脂肪腫についてのべたが本症例はいちおう最終的には前述のごとく，被膜より発生した腎被膜線維脂肪腫と考えるべきであるが，その発生母地の因果関係から広義の後腹膜腔脂肪腫に入れてもさしつかえないと思われる．

2)　腎肉腫と腎線維肉腫

泌尿生殖器系原発の肉腫は1969年 Tripathi et al[12] によると Table 1 に示すごとく，46例中腎が15例を占め，つづいて膀胱，精索の順となっており，Table 2 のその組織学的分類では，腎肉腫のうち混合型が最も多く，分類上すこし問題があるが紡錘形細胞腫，線維肉腫がついでいる．腎肉腫の術前診断ははなはだむずかしいのはいうまでもないが，摘出腎における組織学的検索によっても，はっきりしないことはしばしばある．もともと腎の胎生学的発生経過が複雑で前述の被膜脂肪腫の項でのべたように，病理組織像が複雑で小児期の胚性混合腫瘍の合併等から，純粋に肉腫と判定するには困難なことが多い．そのため従来の報告をみても，純形態学的に円形細胞肉腫，紡錘形細胞肉腫，混合型細胞肉腫という分類がおこなわれたものが多い．しかし近年はその発生母地を追求し，発生母地別の組織診断が普遍的に妥当であるとみなされ，Allen (1962)[13] は腎の悪性肉腫の中で mesenchymal

Table 2　泌尿器・性器系原発肉腫の分類

Type	Total	Organs						
		Kidney	Bladder	Prostate	Seminal vesicles	Testis	Spermatic cord	Penis
Pure sarcoma :	40							
◦ Non-specific types (9)								
Undifferentiated			2	1				
Spindle-cell		3		1		1		
Myxosarcoma				1				
◦ Specific types (31)								
Fibrosarcoma		1	1				3	1*
Leiomyosarcoma		2	3	1	1		1	
Rhabdomyosarcoma		2	2			1		
Mixed sarcoma		5	1				4	
Reticulum cell						3		
Mixed tumors :	6							
Adenomyosarcoma (Wilms T.)		2						
Carcinosarcoma			2	1				
Collision cancer								1*
Totals	46	15	11	5	1	5	8	1

* Patient had same lesion.　　Tripathi et al. (1969)

のもののみの分類として

Fibrosarcoma
Liposarcoma
Leiomyosarcoma
Angiosarcoma and other compound sarcomas
Metastatic sarcoma

の5種を分けている．

腎悪性腫瘍そのものが身体諸臓器に発生する悪性腫瘍の1％以下とされるが，さらにくわしく腎悪性腫瘍のうち，腎肉腫の頻度は各報告者によりまちまちであるが Table 3 に示したごとく腎悪性腫瘍の中では約5％前後を占めるとされる．

Table 3　腎悪性腫瘍中の腎肉腫の頻度

報告者		悪性腎腫瘍	肉腫	%
Lubarsch	1925	892	122	13.7
Judd & Donald	1932	570	20	3.5
西	1935	350	34	9.7
Priestly et al.	1939	642	32	5.0
赤坂	1943	59	4	6.8
Deming	1946	82	3	3.6
Foot et al.	1951	271	9	3.3
Lucké & Shlumberger	1957	1531	55	3.5
Riches	1958	97	1	1.0
Lutzeyer	1959	155	10	6.4
磯部	1959	15	1	6.2
白神	1963	56	1	1.8
宮川・ほか	1971	24	1	4.1

（一部　磯部，白神の報告引用）

本邦腎肉腫のうち腎線維肉腫はもっとも多く，磯部(1960)[2]によると59例中27例，白神(1965)[4]によると69例中30例，増田(1967)[5]によると74例中31例，著者の今回の集計によると Table 4 のごとく82例中41例で腎線維肉腫は腎肉腫のうちでちょうど50％を占めるといえる．また Culp et al. (1948)[14] は65例の腎肉腫中34例が腎線維肉腫であったと報告している．

Fibrosarcoma	34	
Myosarcoma, Leio	8	10
Rhabdo	2	
Liposarcoma	10	
Lymphosarcoma	3	
Osteoblastic	1	
Undifferentiated	7	

Culp et al. (1948)[14] より引用

しかし Mintz (1937)[15] の93例の腎肉腫中わずか15例にしか線維肉腫をみとめなかったという報告もある．

3）本邦既報告腎線維肉腫（紡錘形細胞肉腫）41例の検討（Table 4）

1）発生頻度：さきにのべたごとく腎悪性腫瘍中肉腫の占める割合としては諸家の報告の平均は約5.4％であるので，腎肉腫のうち線維脂肪腫の占める割合が本邦統計82例中41例とちょうど50％であるから，腎悪性腫瘍中腎線維肉腫の占める割合は2.7％となってくる．ただし著者の統計中組織記載の不明のものおよび混合型は含まれていない．

2）年令別：集録した41例についてみると生後6カ月から74才の多岐にわたっている．しかし9才以下が8例も占めていることは組織像がはなはだ複雑で判定にむずかしく，胚性混合型腫瘍や未分化の腎癌と混同されて報告されてきたことは否定できない．成人では Mintz (1937)[15] がのべているごとく40～50才代に多くみられる．

3）性別：Table 4 のごとく，41例中男子24例，女子17例とほぼ同じであり，後腹膜脂肪腫における女子の多発という点と比べてみるとかなりひらきがある．

4）患側：右側16例，左側22例，不明2例，両側1例といちじるしい差はない．

5）臨床症状および主訴：41例中腫瘤を訴えたのが21例，疼痛が17例，発熱4例，血尿がわずかに3例のみ，記載のないものが5例である．腎腫瘍の Trias といわれる腫瘤，血尿，疼痛のうち血尿をきたすことが少ないということが腎肉腫の特徴であるといえる．血尿よりも腫瘤の増大，疼痛（腎部），体重減少に留意すべきである．

6）診断：術前に他種悪性腎腫瘍と鑑別することは非常にむずかしい．磯部(1966)[2] は aortography にて血管分布が少ないため cyst 様の変化をみとめるというが腎実質性腫瘍内壊死巣でもそのような所見を得るので決め手にはならない．

7）治療および予後：早期発見，早期完全摘除，放射線療法にもかかわらず，予後はきわめてわるく，Weisel et al. (1943)[16] によると腎肉腫23例に腎摘除術をおこなったあとの統計で，3年生存率は17％，5年生存率は9％とのべ，Tripathi et al. (1969)[12] は腎肉腫14例中5年生存率は29％，10年生存率は14％，20年生存率は7％と報告している．著者の例は腸間膜リンパ節に転移がすでにみられたことから予後ははなはだ非観的である．

結　　語

1）57才女子にみられた腎被膜線維脂肪腫切

Table 4　腎線維肉腫（紡錘形細胞肉腫を含む）の本邦統計

No.	報告者	年代	症例				
			年令	性	患側	臨床症状	備考
1	福島	1908	4	♂	右	腫瘤	
2	三輪	1909	6	♂	〃	〃	
3	栗山	1930	3.6	♀	〃	腫瘤・血尿	
4	島田	1931	19	♀	〃	?	
5	玉城	〃	28	♂	左	?	
6	橋本	1934	65	♂	〃	疼痛	
7	桜井ら	〃	17	♀	右	腫瘤	
8	橋本	〃	3	♀	左	〃	
9	富永	1935	7	♀	?	腫瘤・疼痛	
10	近藤	〃	5	♀	?	血尿・腫瘤	
11	玉城	1936	31	♂	左	?	
12	石川	〃	31	♂	〃	血尿・発熱・疼痛	
13	八木ら	1937	21	♀	右	疼痛・発熱	
14	若菜	1938	63	♂	〃	血尿・疼痛	
15	高橋ら	1939	40	♂	〃	〃	
16	高橋	〃	50	♂	〃	腫瘤	
17	平井	1940	35	♂	両	〃	プリングルと合併
18	鈴木ら	1941	31	♀	左	発熱・疼痛	結核と合併
19	野村	〃	4	♂	〃	疼痛	
20	赤坂	1942	49	♂	〃	血尿・腫瘤	
21	赤坂	〃	56	♂	〃	発熱・疼痛	
22	花木	1949	46	♀	右	?	
23	関谷	1952	25	♀	〃	腫瘤・疼痛	
24	土屋ら	1955	58	♀	〃	疼痛	
25	加藤ら	1956	41	♂	左	血尿	
26	荒尾ら	〃	61	♂	〃	疼痛	
27	勝見	1957	56	♀	〃	腫瘤・疼痛	
28	伊勢ら	〃	50	♂	右	疼痛	副腎腫と合併
29	磯部	1959	74	♀	〃	腫瘤・発熱	
30	鳥山	1960	38	♀	左	腫瘤・転移骨折	
31	上野	1962	53	♂	〃	血尿	
32	須賀	1963	1.4	♀	〃	腫瘤	
33	大北	1965	59	♂	右	〃	
34	渡辺	〃	58	♂	左	?	
35	永田ら	〃	6M	♂	〃	腫瘤・血尿	
36	田村	〃	48	♂	右	〃	
37	菅井	1966	43	♀	〃	疼痛	
38	小川	〃	48	♂	〃	〃	
39	中村	〃	48	♂	〃	疼痛・腫瘤	
40	竹岡ら	1967	61	♂	左	腫瘤	
41	宮川ら	1971	57	♀	右	〃	

（肉腫のうち組織記載不明のものおよび混合型を含まず）

除2年後に発生した腎線維肉腫の1例を報告した．

2）本症例は逆行性腎盂造影および排泄性腎盂撮影によっても腎盂腎杯系の異常がみられずさらに全経過中一度も血尿をきたさず，後腹膜または腎被膜良性脂肪腫の再発として手術を施

行，はじめて腎肉腫に悪性化していることに気づいたのが興味ある点である．なお他の腎実質性悪性腫瘍の場合と異なり腎周囲の静脈の副血行および怒張は比較的少ないということが特徴的である．

3）本邦既報告腎肉腫82例中紡錘形細胞肉腫を含む線維肉腫41例について統計的観察をおこなった．なお腎線維肉腫41例の中には組織記載の不明のものおよび混合型のものはすべて除外した．

本論文の要旨は1971年5月29日京都府立医大でおこなわれた第56回関西地方会において久世が報告した．

参考文献

1) Lucké, B. and Schlumberger, H. G.: Tumors of the kidney, renal pelvis and ureter. In: Atlas of Tumor Pathology, Washington, D. C.: Armed Forces Institute of Pathology, sect. 8, fasc. 30, 1957.
2) 磯部泰行：腎肉腫の1例，泌尿紀要，**6**：462～469，1960.
3) 加藤篤二・石部知行：巨大なる腎被膜線維肉腫の1例，泌尿紀要，**6**：577～581，1960.
4) 白神健志：腎肉腫の1例，泌尿紀要，**11**：66～71，1965.
5) 増田　京：後腹膜腫瘍と誤診した腎肉腫の1例，皮と泌，**29**：461～466，1967.
6) 菅井昂夫・長久保一朗・臼井紀一：腎線維肉腫，腎結石，後腹膜脂肪腫を合併せる1例，臨泌，**22**：527～531，1968.
7) 竹岡　成・北村忠久・山下滋夫・多田奈良司・大野真八郎・松井成一・松本真一：腎の巨大線維肉腫の1例，京府医大誌，**76**：853～857，1967.
8) 永田正夫・本多　著・福地　晋・北村俊一：腎肉腫の1例(学会発表)，日泌尿会誌，**57**：510，1966.
9) 小川正見・中村　宏・松永重昂・畠　亮：腎線維肉腫の1例(学会発表)，日泌尿会誌，**57** 640，1966.
10) Farbman, A. A.; Retroperitoneal fatty tumors, Arch. Surg., **60**: 343, 1950.
11) Donelly, B. A.: Primary retroperitoneal tumors, Surg. Gynec. & Obst., **83**: 705, 1946.
12) Tripathi, V. N. P. and Dick, V. S.: Primary sarcoma of the urogenital system in adults, J. Urol., **101**: 898～904, 1969.
13) Allen, A. C.: The kidney, p. 658, Grune & Stratton, N. Y., 1962.
14) Culp, O. S. and Hartman, F. W.: Mesoblastic nephroma in adults: A clinicopathologic study of Wilms'tumors and related renal neoplasms. J. Urol., **60**: 552～576, 1948.
15) Mintz, E. R.: Sarcoma of the kidney in adults. Ann. Surg., **105**: 521～537, 1937.
16) Weisel, W., Dockerty, M.B. and Priestly, J. T.: Sarcoma of the kidney. J. Urol., **50**: 564, 1943.

(1971年5月22日受付)