泌尿紀要20巻12号
1974年12月

膀胱自然破裂の1例

山口大学医学部泌尿器科学教室（主任：酒徳治三郎教授）
本永逸哉

SPONTANEOUS RUPTURE OF THE URINARY BLADDER: REPORT OF A CASE

Itsuya MOTONAGA

From the Department of Urology, Yamaguchi University School of Medicine
(Chairman: Prof. J. Sakatoku, M. D.)

Intraperitoneal rupture of the urinary bladder is a relatively rare condition. This is a report of such disease seen in a 48-year-old woman who developed intraperitoneal rupture of the bladder after nephrectomy on the right side for non-functioning kidney probably due to previous radical hysterectomy. Some interesting points in this case were as follows:

1) Past history was radical hysterectomy and radiation therapy 10 years prior to the pathological state of this time.

2) On the second postoperative day after nephrectomy, she developed abdominal distention, oliguria and azotemia; so paralytic ileus and acute renal failure were considered and the patient was watched as such for the beginning.

3) Diagnosis of intraperitoneal rupture of the bladder was established by analysis of the abdominal paracentesis fluid, cystoscopy and cystography.

4) Indwelling catheter was first placed trying conservative treatment, but perivesical absecess formation required surgical treatment.

緒言

外力による膀胱皮下破裂はそれほどまれな疾患ではないが，膀胱皮下自然破裂は比較的まれである．その原因として膀胱の病的変化，分娩時および飲酒後などが考えられる．

われわれは最近，子宮癌根治手術後の右尿管閉塞による右無機能腎を摘除し，術後の経過中に腹膜内膀胱皮下自然破裂をきたし，その診断が困難であった興味ある症例を経験したので報告する．

症例

患者：K. S. 48歳，主婦．

主訴：血尿．

家族歴：特記すべきことなし．

既往歴：約10年前子宮癌根治手術および放射線治療を受けている．

現病歴：受診時より約半年前から膀胱症状をくり返している．約2カ月前より発熱をきたし某医で治療を受けていたが軽快せず，1974年1月16日山口大学医学部附属病院婦人科に受診し，血尿を指摘され当科に紹介された．

現症：体格やや小．眼瞼結膜に貧血を認めず，胸部は打聴診にて異常を認めず，肝脾は触知しない．双手診にて右腎下極を触れる．下腹部正中に手術瘢痕を認める．

一般検査成績：血液所見；赤血球数 $427\times10^4/mm^3$, Ht 40.9%，白血球数 $5,100/mm^3$，出血傾向（−）．血液化学所見；血清総蛋白 7.1 g/dl，血糖 102 mg/dl，A/G 0.78，Alb 3.1 g/dl，Glob 4.0 g/dl，ChE 0.67 ΔpH，Chol 179 mg/dl，NPN 22 mg/dl，BUN 8 mg/dl，GPT 13 u，LDH 16 u，Na 140 mEq/ℓ，K 3.9

mEq/ℓ, Cl 104 mEq/ℓ, P 1.9 mEq/ℓ, Ca 5.4 mEq/ℓ.

尿所見：外観黄褐色混濁．蛋白（＋）．沈査では赤血球（卌），白血球（卌），上皮細胞（＋），円柱（－）．

膀胱鏡検査：膀胱粘膜は充血し，一部に粘膜の剝離した部分が認められ，放射線性膀胱炎と思われる．

レ線学的検査：腎・膀胱部単純写真で第Ⅴ腰椎の右横突起の部分および右仙腸関節の部分に石灰化陰影を認め(Fig. 1)，IVP で右無機能腎および左回転異常腎を認めた (Fig. 2)．また右 RP でカテーテルは 3 cm 以上挿入不能で造影剤もその上方にはいらなかった．右経皮的腎盂造影で右水腎および水尿管を認め (Fig. 3)，尿管下部での閉塞が認められ，前述の石灰化陰影は尿路とは関係なかった．

以上により子宮癌根治手術後の右尿管の閉塞による右無機能腎の診断で1974年2月14日腰部斜切開にて腹膜外的に右腎摘除術をおこなった．

摘出腎は sac 状で下部尿管の閉塞による水腎症と思われた (Fig. 4)．

術後経過 (Fig. 5)：術後自尿がなく，8時間ごとの導尿をおこなっていたが，術後2日目より腹部が膨隆し，腸運動も弱く輸液は 1,500 ml/day おこなっていたけれども尿量が減少してきた．術後4日目では尿量 360 ml, BUN 55 mg/dl となり，マンニットールを使用したが反応せず，急性腎不全および麻痺性イレウスを疑ったが腹部単純レ線でイレウスの所見は認められず，保存的にワゴスチグミンおよびパントールを使用し，輸液も 500～1,000 ml/day にひかえたが腹部膨隆，腸運動障害および乏尿は軽快しなかった．腹部膨隆が著明で横隔膜の挙上のためと思われる軽度の呼吸困難も認められた．術後7日目に尿量が 600 ml とな

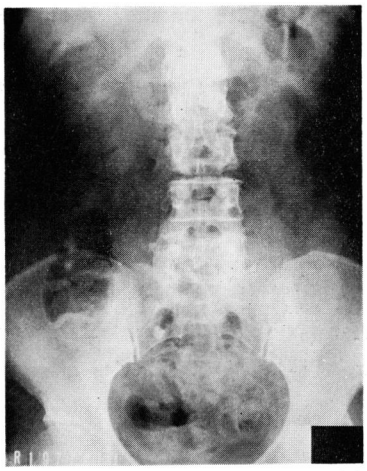

Fig. 1. 腎膀胱部単純写真で第Ⅴ腰椎右横突起および右仙腸関節付近に石灰化陰影が認められる．

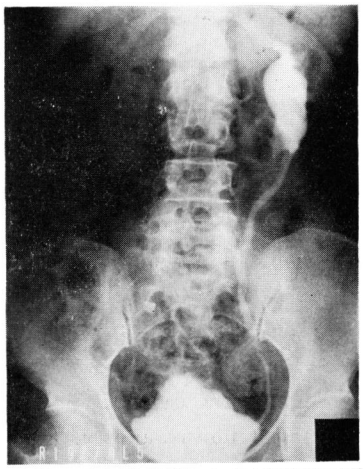

Fig. 2. DIP で右無機能腎および左回転異常腎が認められる．膀胱は弛緩している．

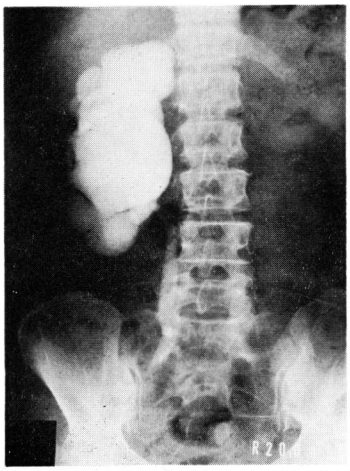

Fig. 3. 経皮的右腎盂造影で右尿管下部の閉塞および右水腎が認められる．

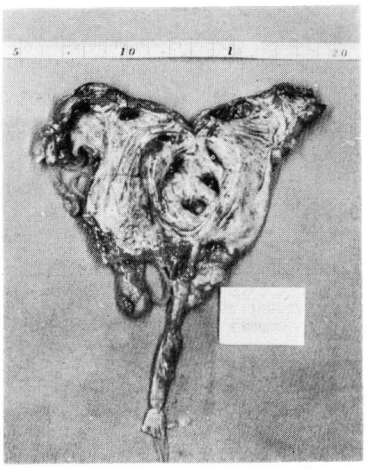

Fig. 4. 摘出腎
高度の水腎を呈している．

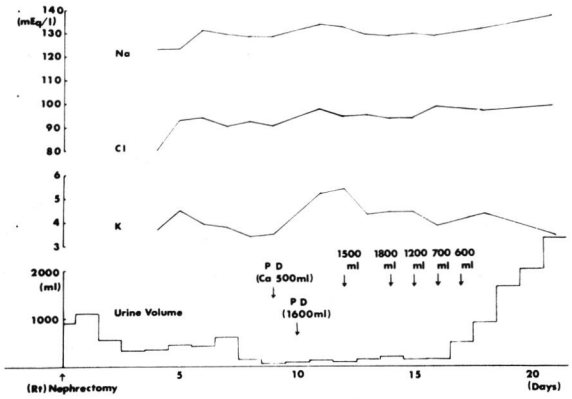

Fig. 5.　術後経過

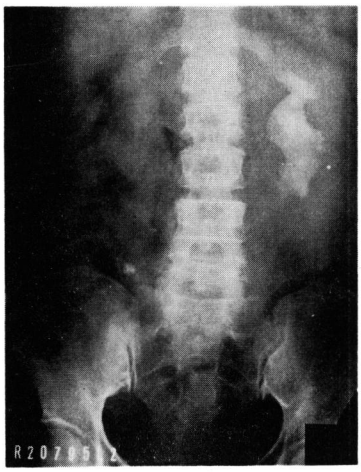

Fig. 6.　術後７日目の IVP 左腎に造影剤の排泄を認める．

Table 1.　術後15日目の腹腔穿刺液および血清の電解質組成

	Na	K	Cl	BUN
ASCITES ?	115 mEq/l	15 mEq/l	82 mEq/l	136 mg/dl
SERUM	129 mEq/l	4.4 mEq/l	93 mEq/l	75 mg/dl

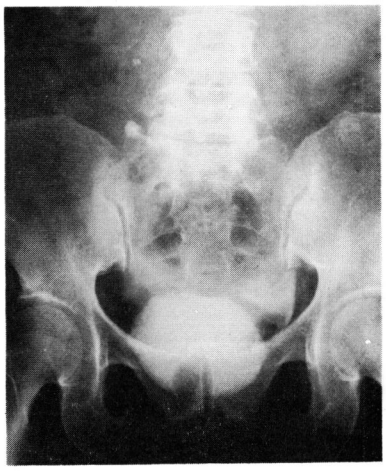

Fig. 7.　術後17日目の膀胱造影で腹腔内への造影剤の流出が認められる．

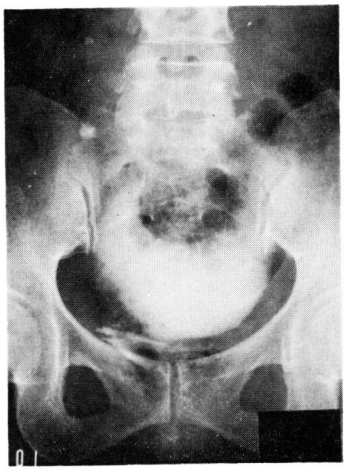

Fig. 8.　膀胱内カテーテル留置後２週間目の膀胱造影で，膀胱周囲膿瘍が認められる．

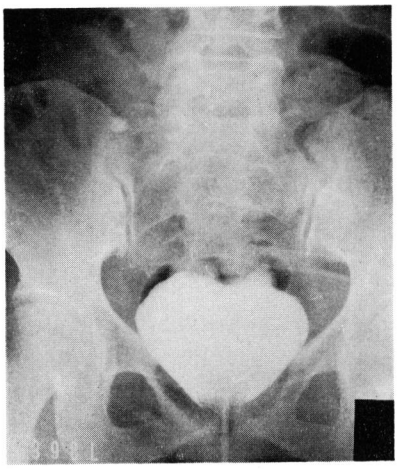

Fig. 9.　術後の膀胱造影で膀胱外溢流は消失している

ったので IVP をおこなったところ左腎よりの排泄は良好であったが膀胱は造影されなかった（Fig. 6）．術後8日目に腹部の波動性に気付き，腹水を疑うと同時に，また BUN が 117.5 mg/dl と上昇したため腹膜潅流の必要も考え腹腔穿刺をおこなったところ約5,000 ml の清浄な液を得た（この液の一部で細胞診をおこなったが悪性所見は見当らなかった）．そして引き続き腹膜潅流をおこなった．翌日も腹膜潅流をおこなったが，カテーテル挿入時約 700 ml の液を得た．その後も腹部が膨隆するごとに腹腔穿刺もおこなったが，その翌日には血清 BUN およびKも下降していた．術後15日目に腹腔穿刺液および血清の電解質組成および BUN を測定したところ穿刺液の BUN およびKが血清中よりも高く（Table 1），尿の成分に近いものと思われた．そのため尿路より腹腔内への尿の流出の有無を確かめるため，膀胱鏡検査をおこなったところ左尿管口よりの尿の排泄は良好で青排泄試験でも正常であった．また膀胱底部より頂部に移行する部分に針の穴程度の大きさの瘻孔らしきものを認めた．膀胱撮影で造影剤の腹腔内への流出を確認（Fig. 7），ここではじめて膀胱腹膜内破裂と診断し，急性腎不全を思わせる乏尿の原因が明らかになった．瘻孔が小さいため保存的に膀胱内にカテーテルを留置したところ尿量も正常となり，血清 BUN および電解質も正常となった．

2週間後の膀胱撮影で造影剤の腹腔内流出を認め（Fig. 8），また膀胱鏡検査で瘻孔と思われる部分が以前より大きくなっていたため，同年3月26日開腹手術をおこなった．

手術時所見：腹腔内には尿の貯留はなく，膀胱上壁と大網および腸とが癒着していて膀胱周囲膿瘍を形成していたため，この周囲膿瘍の左右にドレーンを設置した．

術後経過は良好で同年4月5日（術後10日目）に膀胱撮影をおこない，造影剤が腹腔内へ流出していないことを確かめた（Fig. 9）．

退院検査として同年4月17日に DIP をおこなったところ左水腎症を認めた．膀胱周囲膿瘍が左尿管膀胱移行部まで及んでいてそのために尿管膀胱移行部に狭窄が起こったのではないかと考えたが，残尿が230 ml であったため膀胱内にカテーテルを留置した．2週間後の DIP では左水腎は軽快していた．

そのご排尿訓練をおこなわせ現在経過観察中である．

考　　察

膀胱破裂は皮下破裂と開放性破裂とに大別でき，皮下破裂は腹膜内破裂，腹膜外破裂および腹膜内外破裂に分けられる．

膀胱皮下破裂の原因としては，膀胱拡張時における下腹部打撲，すなわち交通事故や労働災害などの外傷性のものが多く，そのほかに膀胱疾患，卵巣の癒着，分娩時および飲酒後などが原因として考えられる．

本邦での皮下破裂については1966年小田ら[1]が133例を，1967年赤坂ら[2]が99例を集計している．皮下破裂の原因として外傷性のものは前者は63%，後者は61%，非外傷性のものはそれぞれ34%，25%と述べている．また非外傷性の原因として赤坂ら[2]は膀胱の炎症が皮下破裂全体の10%，卵巣の癒着1%，分娩時1%および原因不明（飲酒後を含む）13%と述べている．自験例では子宮癌根治手術後の神経因性膀胱とその後の放射線照射による膀胱炎が基盤となっていたものと思われる．

膀胱腹膜内破裂の症状としては外傷性のものでは急性腹症の症状を呈するものが多く，またショックに陥ることもある．しかし1963年 Rieser and Nicholas[3]の57例の集計によるとショックになった患者は60%あったがそのほとんどは尿路外の原因によるもので，尿路に原因のあるものはわずか3%であり，また筋性防衛を呈したものは57例中2例であったと述べている．すなわち腹膜内破裂で出血および感染の伴わないものでは症状は比較的軽いものと思われる．

膀胱腹膜内破裂の診断については1968年大越[4]が詳細に記載している．すなわち外傷性のものでは急性腹症の症状を呈し血尿となる．またその他の原因によるものでも膀胱内にカテーテルを挿入した場合尿がじゅうぶん得られないし，洗浄液を注入しても注入した量だけ出ないことより膀胱破裂が疑われる．また膀胱鏡検査および膀胱造影をおこなえば腹膜内破裂か否かを決定でき，穿孔部位や程度を推定できる．

また Mansberger and Young, Jr.[5]は1965年腹腔から穿刺液が得られた場合それが尿であるかどうかを決定する方法として NH_3 量を測定することをすすめている．すなわち正常の腹水の NH_3 量は 3 mcg/ml 以下であるからこれを越えるようなら尿が混じている可能性があるわけである．

自験例の場合膀胱腹膜内破裂としての症状が軽く，腹腔内の尿の蓄積による腹部膨隆を麻痺性イレウスと考え，また "peritoneal self-dialysis" のために尿が再吸収され乏尿および高尿素窒素血症，高カリウム血症となったのを急性腎不全と考えたため膀胱破裂の診断が遅れた．しかし，急性腎不全としては乏尿と腹部膨満のほかにはほとんど症状のないこと，IVPにて残

腎から造影剤の排泄がみられたこと，さらに腹腔穿刺液のBUNおよびKを測定し，血清中のそれよりも高かったことより穿刺液が尿であるという可能性が確かめられた．

膀胱腹膜内破裂の治療としてはほとんどの場合手術を必要とする．しかし穿孔部が小さければ膀胱壁が伸展しない限り腹腔内への尿の流出は起こさないからカテーテル留置および化学療法のみでも治癒が可能である．

自験例では穿孔部が小さかったため，2週間の膀胱内カテーテル留置をおこなったが，腹腔内に膀胱周囲膿瘍を形成したため，手術的治療をおこなって軽快した．

結　　語

子宮癌根治手術後の右尿管閉塞による右無機能腎の診断で右腎摘除術を施行した48歳の患者において，術後，腹部膨隆，乏尿および高尿素窒素血症をきたし，最初は麻痺性イレウスおよび急性腎不全が考えられたが，腹腔穿刺液の組成，膀胱鏡検査および膀胱撮影により膀胱腹膜内自然破裂の診断がついた症例を経験したので若干の文献的考察を加えて報告した．

本症例は1974年6月9日徳山市でおこなわれた第16回日本泌尿器科学会山口地方会において発表した．

文　　献

1) 小田完五・ほか：日泌尿会誌，**57**：1006，1966.
2) 赤坂　裕・ほか：昭和医学会雑誌，**27**：874，1967.
3) Rieser, C. and Nicholas, E.: J. Urol., **90**: 53, 1963.
4) 大越正秋：臨床泌尿，**22**：129，1968.
5) Mansberger, A.R. and Young, J. D., Jr.: J. Urol., **94**: 125, 1965.

（1974年8月13日受付）

トリイのセファロスポリン系抗生物質

Bactericidal & Broad spectrum Antibiotics

Cepol, Ceporan & Ceporacin

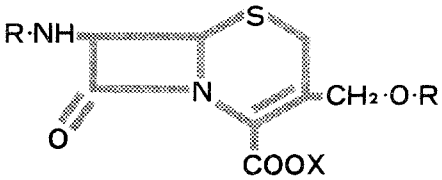

内服用
セポール®
日抗基セファレキシン
250mg、500mg　各100カプセル
ドライシロップ　100mg／g 100g

筋注・静注用
セポラン®注
日抗基セファロリジン
250mg、500mg、1g各バイアル

本剤は使用上の注意をよく読んで正しくお使い下さい

GLAXO グラクソ不二薬品　鳥居薬品