泌尿紀要20巻12号
1974年12月

膀胱良性腫瘍の2例

川崎医科大学付属川崎病院泌尿器科（主任：新　武三教授）
船井勝七，新　武三
大阪市立大学医学部泌尿器科学教室（主任：前川正信教授）
大山武司，辻田正昭
十三市民病院泌尿器科（医長：河西宏信）
河西宏信

BENIGN BLADDER TUMOR: REPORT OF TWO CASES

Katsuhichi FUNAI and Takezo SHIN

From the Department of Urology, Kawasaki Medical College
(Director: Prof. T. Shin, M. D.)

Takeshi OHYAMA and Masaaki TSUJITA

From the Department of Urology, Osaka City University Medical School
(Director: Prof. M. Maekawa, M. D.)

Hironobu KAWANISHI

From the Department of Urology, Juso Municipal Hospital
(Chief: Dr. H. Kawanishi, M. D.)

Benign mesothelial tumors of the bladder are relatively rare. Here reported are two cases of such tumors, one leiomyoma and another hemangioma of the bladder. The first case was a 48-year-old female who came with frequent urination, and the second a 35-year-old female with gross hematuria.

The literatures are reviewed and discussed.

緒　言

膀胱の良性腫瘍は比較的まれな疾患とされている．最近われわれは，血尿の患者に膀胱血管腫を，膀胱炎症状を訴えて来院した患者に膀胱平滑筋腫を見いだし，治療する機会を得たのでこれらについて報告し，若干の文献的考察を加えたい．

症　例

症例1

患者：48歳，女性．

初診：1973年5月14日．

家族歴：特記すべきことなし．

既往歴：特記すべきことなし．

現病歴：1972年12月中頃より，排尿痛，頻尿，残尿感をみるようになり，某医を受診し薬剤投与により軽快したが，1973年5月中頃より再び前記症状が現われたため，1973年5月22日当科を紹介され，膀胱鏡検査の結果，膀胱腫瘍の疑いで入院した．

入院時現症：体格栄養は中等度．黄疸および貧血は認めない．脈拍は整，緊張良好，80/min，血圧は130/88 mmHg．胸部は打聴診上異常を認めない．腹部は平坦で軟，肝，脾および腎は触知しない．膀胱部は視触診上，腫瘤を認めず，また双手診でも腫瘤を触れない．

一般検査所見：血液検査所見；赤血球数465×10^4，白血球数8,000，血色素13.7 g/dl，ヘマトクリット40.5

%，血小板数 37.4×10⁴，出血時間（Duke 法） 3分30秒，凝固時間 （Lee-White 法） 8分00秒．血清学的検査所見；梅毒反応陰性， CRP（－）．血液化学所見；総蛋白 7.9 g/dl, GOT 19単位, GPT 19単位, クンケル 6.9 単位，チモール 3.6 単位，BUN 17.0 mg/dl, 血中クレアチニン 1.06 mg/dl, Na 142mEq/L, K 4.0 mEq/L, Cl 105 mEq/L, Ca 4.5 mEq/L, P 3.4 mg/dl.

泌尿器科的検査所見:尿所見；1日尿量1,500～2,000 ml, 比重 1020， pH 6, 蛋白（－），（糖－），沈渣も異常を認めない．膀胱鏡所見；膀胱粘膜は三角部の軽度の発赤を認める以外ほぼ正常であったが，左尿管口後方の膀胱後壁に表面平滑な示指頭大の粘膜下腫瘤を認めた(Fig. 1).

レ線検査所見：IVP では両側上部尿路に異常はないが，CG では膀胱部のほぼ中央に円形の陰影欠損を認めた (Fig. 2)．また後腹膜腔腫瘍と鑑別するべくPRPを施行したところ，CG と同様の陰影が後腹膜腔から独立し膀胱内腔に突出して造影されていた (Fig. 3).

以上の検査所見より，膀胱粘膜下腫瘍と診断し1973年6月7日手術を施行した．

手術所見：全身麻酔のもとに下腹部正中切開で腹膜外的に膀胱に達した．膀胱を切開すると，腫瘤は左尿管口および三角部に接して膀胱後部にあった．大きさは示指頭大で表面平滑，弾性硬で周囲との癒着はなく腫瘤は容易に摘出された．

摘出標本：大きさは 1.8×2.0×1.0 cm, 3 g, 楕円形，表面平滑な弾性硬の腫瘍であった．

また，割面は被包性充実性腫瘍で全体に一様な淡黄色の弾力性ある組織であった (Fig. 4).

組織学的所見：紡錘形の細胞および線維が束状をなして増殖している．これらはワンギーソン染色で黄染し，アザンマロリーで赤染する筋線維であり，それらには横紋が存在せず，組織学的特徴より平滑筋腫と診断された (Fig. 5).

経過：患者は術後良好に経過し，2週間目に軽快退院した．その後は膀胱炎の症状をきたしていない．

症例2

患者：35歳，女性．

初診：1970年8月3日．

家族歴：特記すべきことなし．

既往歴：特記すべきことなし．

現病歴：1969年夏頃より，排尿後尿道から出血があり某医で薬剤投与を受けていたが軽快せず，1970年2月頃より尿道からの出血量が多くなってきたので十三市民病院泌尿器科を受診し，膀胱鏡検査の結果，膀胱腫瘍の疑いで入院した．

入院時現症：体格栄養は中等度，黄疸および貧血は認めない．脈拍は整，緊張良好，78/min．血圧は120/60 mmHg．胸部は打聴診上異常を認めない．腹部は平坦で軟．肝，脾および腎は触知しない．膀胱部は視触診上，腫瘤を認めず，また，双手診でも腫瘤を触れない．

一般検査所見：血液検査所見；赤血球数 392×10⁴, 白血球数 6,000，血色素量68%, ヘマトクリット33%．血清学的検査所見；梅毒血清反応陰性．血液化学所見；総蛋白，7.0 g/dl, GOT 16単位, GPT 14単位, 黄疸指数5単位，クンケル6単位， BUN 14 mg/dl, Na 141 mEq/L, K 3.6 mEq/L, Cl 103 mEq/L, Ca 4.8 mEq/L.

泌尿器科的検査所見：尿所見；1日尿量500～1,000 ml, 比重 1015～1030，蛋白（－），糖（－），尿沈渣は赤血球と脂肪球が多数みられる．膀胱鏡所見；膀胱頂部に小指頭大の赤紅色の乳頭状の腫瘍を認めた．他の部位の粘膜は正常であった．

レ線検査所見：IVP では両側上部尿路に異常は認めないが，CG で膀胱上部に小指頭大の陰影欠損を認めた．

以上の検査所見により膀胱粘膜下腫瘍と診断し，1970年8月11日手術を施行した．

手術所見：全身麻酔のもとに下腹部正中切開で腹膜外的に膀胱に達した．膀胱を切開すると腫瘤は膀胱頂部にあった．大きさは小指頭大で表面平滑，弾性硬で周囲との癒着はなく腫瘤は容易に摘出された．

摘出標本：大きさは 1.0×0.6×0.9 cm, 1.2 g，楕円形，表面平滑な弾性硬の腫瘍であった．

組織学的所見：腫瘍の壁はほとんど膠原線維からなり，ところどころ不規則に平滑筋線維束が走っている．内腔は不規則な吻合を示し，1層の円柱上皮で覆われ多量の赤血球をいれている．そして内皮細胞および外膜細胞の増殖はない (Fig. 6)．以上の所見により膀胱海綿状血管腫と診断された．

経過：患者は術後良好に経過し，18日目に軽快退院した．その後は顕微鏡的にも全く血尿を認めていない．

考　　察

膀胱の非上皮性良性腫瘍は非常にまれな疾患で，Hinman は全膀胱腫瘍のうち，非上皮性良性腫瘍は約5%であるといっており，Melicow は膀胱腫瘍954例中，上皮性が75%で，残りの間葉性腫瘍40例中，良性は15例であったと報告している．また, Campbell および Gislason は1953年に膀胱非上皮性良性腫瘍

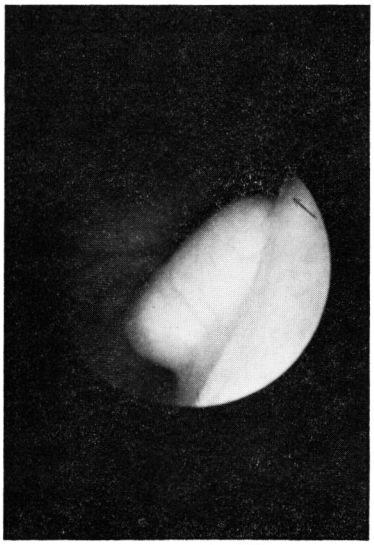

Fig. 1.　矢印は左尿管口

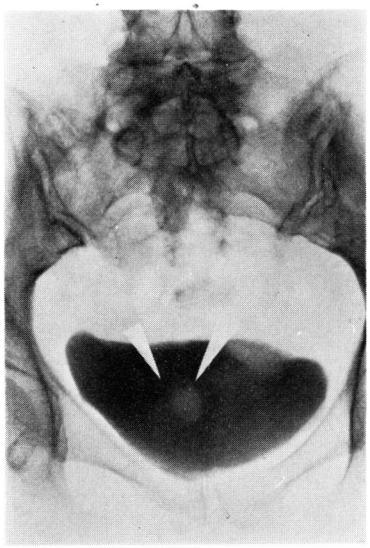

Fig. 2　左←—

Fig. 3

Fig. 4

Fig. 5

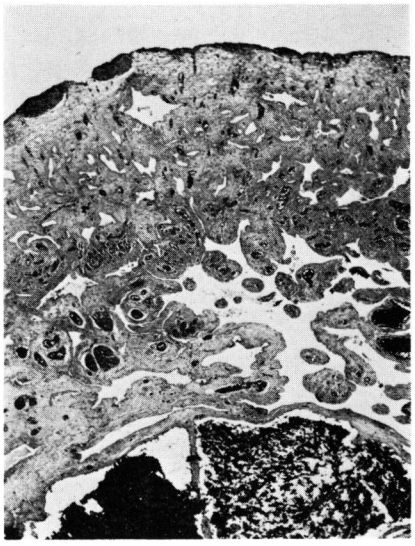

Fig. 6

193例を集録しているが，そのうちわけは筋腫106例，線維腫16例，血管腫51例，粘液腫19例，骨腫1例となっている．本邦でも，1968年水本らが膀胱非上皮性良性腫瘍79例を集録している．それによると筋腫31例，血管腫31例，線維腫12例，粘液腫4例，骨腫1例となっている．さらに筋腫に関しては，同年高崎らが筋腫33例中，平滑筋腫12例，線維筋腫6例，腺筋腫3例と分類しているが，そのご血管腫が10例，平滑筋腫が11例と，脂肪腫，線維筋腫がそれぞれ1例報告されており，これに自験例の血管腫と平滑筋腫を加えて集計すると Table 1 のごとく102例となる．これをみると，膀胱血管腫，膀胱平滑筋腫の膀胱非上皮性良性腫瘍に対する頻度は，Campbell らの統計（血管腫26%，平滑筋腫35%に比して，本邦では血管腫40%，平滑筋腫23%）と膀胱血管腫が膀胱平滑筋腫より多いことがわかる．

Table 1.　膀胱非上皮性良性腫瘍本邦例(1973年現在)

筋腫	
筋腫	10
腺筋腫	3
線維筋腫	7
平滑筋腫	23（23%）
血管腫	41（40%）
粘液腫	4
線維腫	12
骨腫	1
脂肪腫	1
計	102

膀胱血管腫は1895年 Arbuthnot Lane が第1例を報告したのが最初である．その後 Segal and Fink が1942年までに42例，さらに1969年には Fuleihan and Cordonnier がこれに21例を追加している．本邦では，1919年の阿久津の報告が最初であるが，これは組織学的に確定されていない．Table 2 は組織学的に血管腫と診断された報告例を一括したものである．また，膀胱平滑筋腫については，1969年高崎らが本邦の膀胱筋腫を集録しているが，うち病理組織学的に平滑筋腫と診断されたもの，およびその後報告された例を一括すると Table 3 になる．これらわれわれの調べえた膀胱血管腫ならびに平滑筋腫の本邦例について臨床的観察をしてみたい．

年齢および性別：膀胱血管腫の年齢分布をみると Fuleihan and Cordonnier の報告では，1歳から60歳までで，62%は15歳以下，28.5%が50歳以上となっている．本邦では3歳から80歳までで，15歳以下は9人（30%），50歳以上は9人（30%）である．一方，膀胱平滑筋腫をみると，本邦では25歳から80歳までで青年期以後にみられ小児例は皆無である．そしてそれぞれの年齢分布を図にすると Fig. 7 のごとくになり，われわれの症例1は48歳であり，症例2は35歳で

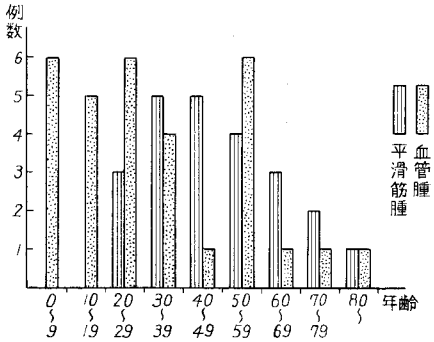

Fig. 7.　本邦の膀胱血管腫および平滑筋腫の年齢分布

あった．次に，膀胱血管腫の性別をみると，欧米では男女にあまり差はないが，本邦では31人中男子21人，女子10人と男子が女子の2倍以上にみられる．また膀胱平滑筋腫については，男子10例，女子13例とやや女性に多い傾向がみられる．

症状：血管腫も平滑筋腫も腫瘍の存在部位によって排尿困難，尿閉，尿失禁などが現われうる．膀胱血管腫においては血尿がほとんどで，Fuleihan らも20例に認めており，本邦でも31例中26例にみられる．また，血尿は膀胱平滑筋腫においても23例中14例にみられるが，これは充血した粘膜の血管から容易に出血したものと思われる．そのほか膀胱平滑筋腫においては，尿線の中絶や外尿道口より腫瘍の出現した例も報告されている．なおわれわれの症例1と症例2は，それぞれ膀胱刺激症状および血尿が主訴となっていた．次に，他部位の併発に関して，Herbut は膀胱血管腫の1/4に内臓や皮膚に血管腫の併発がみられたと報告しているが，実際に Fuleihan らの例では4人（19%）が皮膚と外陰部に血管腫の併発をみている．本邦でも，植松，六車ら，佐藤らの症例に腎部や下肢に血管腫の併発を認めている．

発生部位および大きさ：膀胱血管腫における発生部位は，Fuleihan らによれば後壁，側壁および頂部がほとんどである．本邦でも31例中24例がこれらの部分にある．膀胱平滑筋腫では，本邦例で三角部およびその後方と側壁に多く，ついで頸部，頂部にみられる．また，大きさに関しては，膀胱血管腫で栗粒大から小児頭大まで，膀胱平滑筋腫においても小豆大から鶏卵大以上まで種々である．われわれの症例1は示指頭大

Table 2. 膀胱血管腫本邦例 (1973)

報告者	年度	年齢	性	症状	部位	大きさ	組織	処置	その他
新沢・前原	1939	9	女	血尿		小指頭大	静脈性	摘出	
福田	1943	19	男	血尿，排尿痛	前壁左上方	小指頭大	静脈性	膀胱壁部分切除	
原口・友田	1950	48	男	血尿	右尿管口付近	大豆大	血管腫	経尿道的電気凝固	
鈴木・沼田	1951	39	男	血尿	後壁	鶏卵大	血管腫	Ra 針	
奥井・児玉	1952	75	男	尿閉	後壁	鶏卵大	海綿状	膀胱壁部分切除	
植松	1957	29	男	血尿	前壁	小指頭大	海綿状	膀胱壁部分切除	右側臀部，肛門周囲，陰嚢，下肢に併発
和泉・長谷川	1958	6	男	血尿，尿失禁	頂部	鶏卵大	海綿状	膀胱壁部分切除	
中平・ほか	1958	27	女	排尿痛，血尿，尿閉	三角部右後方	新生児頭大	血管外皮腫	摘出	
佐藤・中野	1959	26	男	血尿	頂部	2.5×2.0×0.8cm	単純性	膀胱壁部分切除	右下肢に併発
黒田・長谷川	1960	6	男	血尿，尿失禁	頂部～後壁	鶏卵大	血管腫	膀胱壁部分切除	
王丸	1960	17	女	月経に一致した血尿	頂部，頸部	帽針頭大～えんどう	血管腫	膀胱壁部分切除	
稲田・根岸	1962	34	男	無症候性血尿	頂部～後壁	大米粒大～大豆大	海綿状	膀胱壁部分切除	
西川・的場	1962	51	男	血尿	頂部	大豆大	血管新生	膀胱壁部分切除	
中平・ほか	1963	63	男	間欠的血尿，排尿痛	左尿管口上方	半指頭大	海綿状	膀胱壁部分切除	
中平・ほか	1963	57	男	間欠的血尿	左尿管口外上方	大豆大	海綿状	膀胱壁部分切除	
渡辺	1964	53	男	尿閉	三角部	5.3×4.2×3.6cm	線維血管腫	摘出	
白石	1965	10	男	頻尿，尿失禁	頂部～後部～前壁	8.5×7.0×4.0cm	線維血管腫	膀胱壁部分切除	
田辺・福重	1965	21	女	無症候性血尿	右尿管口前方	1.5×2.5×4.0cm	海綿状	膀胱壁部分切除	
山際・白石	1965	10	男	血尿，頻尿，尿失禁	頂部～後部～前壁	鳩卵大	線維血管腫	膀胱壁部分切除	
奥田・ほか	1965	15	女	血尿	頂部	鶏卵大	海綿状	膀胱壁部分切除	
六車・ほか	1966	20	女	夜尿	頂部～後部	1.0×0.6×0.9cm	血管腫	膀胱壁部分切除	虫垂，処女膜に併発
田辺・ほか	1967	21	女	無症候性血尿	右尿管口前方	小鶏卵大	海綿状	膀胱壁部分切除	
原田・ほか	1969	51	男	血尿，排尿困難，下腹部痛	左尿管口外上方	示指頭大	海綿状	膀胱壁部分切除	
野田・三浦	1970	3	女	終末時血尿	頂部		海綿状	膀胱壁部分切除	
池田・ほか	1971	51	男	血尿	左尿管口外上方	示指頭大	海綿状	膀胱壁部分切除	
池田・ほか	1971	3	女	間欠的血尿	頂部	小指頭大	海綿状	膀胱壁部分切除	
森田	1971	54	男	血尿，下腹部痛	左後壁	小指頭大	血管内皮腫	膀胱壁部分切除	
石川・ほか	1971	80	男	血尿	頸部	栗粒大	単純性	楔状切除	
石川・ほか	1971	8	男	血尿	後壁	小指頭大	海綿状	膀胱壁部分切除	
	1972	38	男	血尿，頻尿	頂部	母指頭大	海綿状	膀胱壁部分切除	
自験例	1973	35	女	血尿	頂部	10.0×9.5×7.5cm	海綿状	膀胱壁部分切除	

Table 3. 膀胱平滑筋腫本邦例 (1973)

報告者	年度	年齢	性	症状	部位	大きさ	発生状態	合併症	処置
永瀬	1939	50	女	頻尿，血尿，尿閉	三角部	幼児手拳大	粘膜下型	膀胱憩室，化膿性腎炎	死亡剖検
星島	1952	49	女	排尿痛	頂部	25 g			
志田・ほか	1955	27	女	排尿障害，尿失禁，血尿 外尿道口より腫瘍出現	頸部	6.0×3.0×2.8cm	粘膜下型		摘出
大川	1958	43	女	血尿		60 g			
林・ほか	1959	80	男	排尿障害，血尿	左側壁	6.7×5.7×4.4cm	粘膜下型（有茎性）	膀胱憩室 膀胱結石，BPH	切石，摘出 膀胱壁部分切除
杉村・新海	1959	60	男	血尿，頻尿	後壁	母指頭大	粘膜下型（有茎性）		膀胱壁部分切除
今中・ほか	1960	25	男	血尿，排尿痛		くるみ大			
南・福島	1960	29	女	血尿，頻尿		6.0×5.0×2.5cm			
江本・ほか	1963	72	男	血尿	左尿管口上方	1.5×1.0×1.0cm	粘膜下型（有茎性）		摘出
江本・ほか	1963	30	男	頻尿，排尿障害	頸部	2.1×1.9×1.7cm	粘膜下型（有茎性）	膀胱結石	摘出
佐藤・ほか	1963	67	女	血尿，頻尿	左側壁	母指頭大	粘膜下型		膀胱壁部分切除
城仙	1966	35	女	血尿，排尿痛	左側壁	11.5×8.5×4.0cm	粘膜下型（有茎性）		膀胱壁部分切除
高崎・ほか	1968	37	女	腰痛，腹部腫瘤，頻尿	後壁	8.0×7.0×12.0cm	漿膜下型	子宮筋腫	膀胱壁部分切除
山下	1968	59	男	排尿困難	頸部，右側壁	鳩卵大			摘出
波多野	1968	39	女	排尿困難	右側壁	鶏卵大	粘膜下型		膀胱壁部分切除
小坂	1968	74	男	血尿	頂部左側	雀卵大			膀胱壁部分切除
斎藤・ほか	1970	53	男	排尿困難，尿失禁	三角部	くるみ大		BPH	摘出，前立腺摘除
高安・ほか	1970	33	女	血尿	三角部	鶏卵大			膀胱壁部分切除
近藤	1970	57	男	排尿困難，頻尿，血尿	頸部	超鳩卵	粘膜下型（有茎性）	BPH	摘出，前立腺摘除
和久井・ほか	1972	40	女	排尿痛，血尿	頂部	小指頭大			TUR
和久井・ほか	1972	43	女	排尿痛，頻尿	右側壁	鶏卵大			膀胱壁部分切除
和久井・ほか	1972	61	男	尿線の中断	三角部	小豆大			TUR
自験例	1973	48	女	排尿痛，頻尿	後壁	1.8×2.0×1.0cm	粘膜下型		摘出

で後壁にあり，症例2は小指頭大で頂部に存在していた．

発生状態：Fuleihan and Cordonnier の報告では，膀胱血管腫21例中3例が膀胱内に多発している．本邦でも，膀胱血管腫において王丸，稲田らの2例に膀胱内多発がみられるがそれ以外はすべて単発である．また，膀胱平滑筋腫においては，本邦例はすべて単発であり，われわれの症例1および症例2もともに単発であった．一般に，膀胱筋腫は発育型式として次の3型があるとされている．すなわち，(1) 膀胱内腔へ有茎性腫瘍として発育する粘膜下型，(2) 筋層内に発生し膀胱壁が著しく肥厚する壁内型，(3) 腹腔内に向かって発育する漿膜型の3型である．欧米例および本邦例では，粘膜下型がほとんどであり，本邦例の粘膜下型12例のうち6例が有茎性となっていることは興味深いことである．また，粘膜下型においては，症例1のように尿路症状が早期に出現し比較的早く発見されるのに比して，高崎らの症例のごとく漿膜下型あるいは壁内型では無症状に経過するので相当大きくなってから初めて発見されるものと思われる．

診断：膀胱血管腫の膀胱鏡的特徴として，Stanley は sessile, multilobulated, red to blue in color and more or less covered by intact bladder epithelium と述べている．そして Fuleihan らはその特徴的な様相から診断は容易であるといっているが，Hamsher はその独特の色彩から melanoma や endometriosis と鑑別しなければならないと述べている．一方，膀胱平滑筋腫においては，一般に表面平滑な，正常粘膜を有する腫瘍とされている．われわれの症例1は広基性で表面平滑，正常粘膜で覆われた腫瘍であり，症例2も広基性，赤青色の腫瘍で腫瘍部粘膜は正常であった．

病理：血管腫は一般に先天性過誤腫に属するものと考えられている．しかし Hamsher は尿路の血管系腫瘍を vascular malformation, hemangioma, hamartoma の3種に分け，さらに hemangioma を spongy type とsolid type に2分し，spongy type を capillary, cavernous, venous, arteriovenous に，後者を sclerosing, hemangiopericytoma, hemangioendothelioma に分類している．Table 2 をみると単に血管腫と記載した例がいくつかあるが，やはり欧米例と同様に海綿状血管腫が多く，記載の明らかなものでは本例を含めて16例みられる．海綿状血管腫は病理組織的には，一般に大小不同，不規則な管腔形成を示し，その内面は内皮で覆われ血球を容れている．一方，平滑筋腫は一般に表面平滑な弾性硬の被包性充実性腫瘍とされており，組織学的には鈍円で終る長紡錘形の核を有する線維の細束が種々の方向に走る硬い線維性腫瘍であるとされている．

治療：Liang は膀胱血管腫において radiation therapy が著効であったと報告しているが，膀胱血管腫，膀胱平滑筋腫を通じて一般には膀胱壁部分切除術が多くおこなわれている．Fuleihan and Cordonnier の例でも膀胱血管腫21人中14人に膀胱壁部分切除術を，3人に TUR を，2人に radiation therapy をおこなっている．本邦でも膀胱血管腫31例中，壁部分切除は本例を含めて25例に認められる．

予後：膀胱血管腫も膀胱平滑筋腫も組織学的には良性であるから摘除されれば経過はきわめて良好である．われわれの症例1は単純摘出を，症例2は膀胱壁部分切除をそれぞれ施行し術後経過は良好であったが，文献をみると摘除されなかったものは尿路通過障害による腎機能不全や上行性感染症などを起こして重篤な状態となった例が数例ある．また，Jugano の報告のごとく膀胱血管腫が悪性化した例，あるいは膀胱平滑筋腫の悪性化の報告例がきわめてまれにみられるので，腫瘍を発見したときはなんら障害がなくとも早期に摘除をするべきであると考える．

結　　語

48歳，女性，半年前より膀胱炎症状をきたし，精査の結果，膀胱平滑筋腫と判明した1症例と，1年来血尿を訴えた35歳の女性に膀胱血管腫をみいだし治療しえた1症例を報告し，あわせて膀胱の非上皮性良性腫瘍について若干の文献的考察おこなった．

文　　献

1) Melicow, M. M.: J. Urol., **74**: 498, 1955.
2) 水本龍助・ほか：臨泌，**22**：899，1968.
3) Segal, A. D. and Fink, H.: J. Urol., **47**: 453, 1942.
4) Campbell, E. W. and Gislason, G. J.: J. Urol., **70**: 733, 1953.
5) Fuleihan, F. M. and Cordonnier, J. J.: J. Urol., **102**: 581, 1969.
6) 新沢　新・前原　裕：日泌尿会誌，**28**：396，1939.
7) 原口泰彦・友田　宏：皮膚科紀要，**46**：204，1950.
8) 鈴木三郎・沼田良己：日泌尿会誌，**42**：88，1951.
9) 植松文康：臨床皮泌，**11**：785，1957.
10) 佐藤昭太郎・中野欣也：日泌尿会誌，**50**：64，1959.
11) 黒田恭一・長谷川真常：日泌尿会誌，**51**：1131，

1960.
12) 王丸鴻一：日泌尿会誌，**51**：542，1960.
13) 渡辺悌三：臨床皮泌，**18**：403，1964.
14) 中平正美・ほか：日泌尿会誌，**49**：288，1958.
日泌尿会誌，**54**：883，1963.
15) 稲田俊雄・根岸壮治：日泌尿会誌，**53**：771，1962.
16) 白石祐逸：臨床皮泌，**19**：669，1965.
17) 山際義秀・白石祐逸：日泌尿会誌，**6**：632，1965.
18) 奥田　暾・ほか日泌尿会誌，**56**：775，1965.
19) 六車勇二・ほか：泌尿紀要，**13**：805，1967.
20) 田辺泰民・ほか：臨泌，**21**：559，1967.
21) 原田健三郎・ほか：日泌尿会誌，**60**：483，1969.
22) 野田益弘・三浦桝也：日泌尿会誌，**61**：509，1970.
23) 池田　稔・ほか・西日泌尿，**33**：45，1971.
24) 森田一喜郎：西日泌尿，**34**：45，1972.
25) 石川堯夫・ほか：日泌尿会誌，**62**：648，1971.
26) 志田圭三・ほか：臨床皮泌，**12**：691，1958.
27) 林　敏雄・ほか：臨床皮泌，**13**：391，1959.
28) 杉村克治・新海圭一：泌尿紀要，**5**：45，1959.
29) 今中千秋・ほか：三重医学，**4**：2467，1960.
30) 南　　武・福島　孝：日泌尿会誌，**52**：85，1961.
31) 江本侃一・ほか：泌尿紀要，**9**：270，1963.
32) 佐藤淳一・ほか：臨床皮泌，**17**：835，1963.
33) 城仙泰一郎：臨泌，**23**：369，1969.
34) 高崎　登・ほか：臨泌，**23**：289，1969.
35) 斉藤豊一・ほか：日泌尿会誌，**62**：410，1971.
36) 高安久雄・ほか：日泌尿会誌，**62**：266，1971.
37) 近藤　淳：日泌尿会誌，**62**：112，1971.
38) 和久井守・ほか：日泌尿会誌，**63**：680，1972.
39) Stanley, K. E.: J. Urol., **96**: 51, 1966.
40) Hamsher, J. B. et al.: J. Urol., **80**: 299, 1958.
41) Liang, D. S.: J. Urol., **79**: 956, 1958.
42) Hyams, J. A. and Silberblatt, J. M.: J. Urol., **46**: 271, 1941.
43) Russell, M. et al.: J. Urol., **79**: 823, 1958.
44) Litin, R. B. et al.: J. Urol., **85**: 556, 1961.
45) Chopra, R. P. et al.: J. Urol., **94**: 56, 1965.
46) 瀬川　襄：臨床皮泌，**20**：733，1966.
47) Hendry, W. F. and Vinnicombe, J.: J. Urol., **43**: 309, 1971.
48) 長谷川真常・中務紀：日泌尿会誌，**60**：583，1969.
49) 波多野紘一・ほか：日泌尿会誌，**60**：816，1969.
50) 山下源太郎：日泌尿会誌，**60**：711，1969.
51) 小坂信生：日泌尿会誌，**60**：1109，1969.
52) 岩崎　晧・ほか：日泌尿会誌，**63**：680，1972.

(1974年8月15日受付)