〔泌尿紀要20巻12号
1974年12月〕

膀胱尿管逆流に対するPolitano-Leadbetter膀胱尿管形成術について

大阪大学医学部泌尿器科学教室（主任：園田孝夫教授）
板谷宏彬
園田孝夫

POLITANO-LEADBETTER'S VESICOURETEROPLASTY FOR VESICOURETERAL REFLUX

Hiroaki ITATANI and Takao SONODA

From the Department of Urology, Osaka University Hospital
(Director: Prof. T. Sonoda, M. D.)

There are over twenty original or modified methods for surgical correction of vesicoureteral reflux. In Department of Urology, Osaka University Hospital 51 ureters in 32 cases have been operated with three surgical techniques, namely Politano-Leadbetter (74%), Paquin (16%) and Grégoir (10%) with the successful results of 94% during recent 5 years.

Politano-Leadbetter's vesicoureteroplasty was reported as intravesical procedure with a submucosal tunnel for surgical correction of vesicoureteral reflux in 1958. However, in our country this method is often misunderstood as combined procedure using intra-and extravesical dissection of ureter that would lead to many disadvantages and abused to ureterovesiconeostomy

A purpose of this paper is to present Politano-Leadbetter's vesicoureteroplasty as intravesical procedure which is simpler and gives less damage to ureterovesical and trigonal function comparing to combined procedure. Also it is pointed out that Politano-Leadbetter's vesicoureteroplasty at present is slightly different from original procedure which was reported in 1958, namely the blunt penetration of vesical wall from the outside to the inside and resection of the original ureteral orifice.

はじめに

膀胱尿管逆流（以下VURと記す）に対する形成手術に関しては，現在まで20種類あまりの原法およびその変法が報告されているが，その解剖学的な主たる原理は膀胱筋層内あるいは膀胱粘膜下尿管の延長であり，しいて分類すれば次の4種類に分けることができる．すなわち 1) detrusor reconstruction（膀胱筋層再形成法），2) tunnel formation（粘膜下トンネル法），3) ureteral elongation（尿管延長法），4) ureteral advancement（尿管伸展法）などである（Table 1）．

大阪大学医学部泌尿器科学教室における最近5年間のVUR症例数は127例であり，そのうち44例69尿管に対して形成術を施行した（Table 2）．その方法はTable 3に示したごとく，32例51尿管（74%）は上記分類2に属するPolitano-Leadbetter法[6]，7例11尿管（16%）は同様分類2に属するPaquin法[5]，5例7尿管（10%）は分類1に属するGrégoir法[2]となっている．その成績はPolitano-Leadbetter法を用いた1例に尿管膀胱移行部狭窄，他の1例にVURの再

Table 1.

Classification of Antireflux Operation According to the Anatomical Approach

1) Detrusor Reconstruction
Witzel
Its Modifications : Stiles, Mann, Coffey
Lich-Howerton-Davis[1]
Grégoir[2]
Hutch I[3]
Its Modifications : Jewett, Ambrose
Mathisen[4]

2) Tunnel Formation
Paquin,[5] Politano-Leadbetter,[6] Glenn-Anderson

3) Ureteral Elongation
Bischoff,[7] Witheriongton

4) Ureteral Advancement
Williams,[8] Hutch II[9], Edelbrock,[10] Girgis-Veenema[11]
Thompson-Patton

Table 2.

Therapeutic Procedures in Patients with V-U Reflux

	Age 0~4	5~14	15≦	Total
Antireflux Operations	3	15	26	44
Operative Procedures Except for Antireflux Operation	4	4	13	21
Conservative Therapy	23	20	24	67
Total	30	39	63	132

Total Number of V-U Reflux Patients : 127

(5 Patients Received Both Operative Procedures)

Table 3.

Methods of Antireflux Operation : 44 (69)

	Age 0~4	5~14	15≦	Total
Politano-Leadbetter	2(4)	13(23)	17(21)	32(51)
Paquin	1(2)	2(3)	4(6)	7(11)
Grégoir			5(7)	5(7)
				44(69)

発を認めたのみで，残り30例49尿管（94%）に良好な成績をおさめており，Politano-Leadbetter 法については，欧米に匹敵する成績[12]をおさめている．

現在，阪大泌尿器科で施行している Politano-Leadbetter 法は著者の一人，板谷がマイアミ大学において Politano 教授の直接の指導をうけた経験に基づくもので，1958年に発表された原法とは若干の相異点がある．しかしながら Politano-Leadbetter 法は当初より，その目的は手術時間の短縮，手術操作の簡素化，尿管膀胱移行部周囲の瘢痕線維化の防止，同移行部および膀胱三角部の血管，神経損傷の防止，かつ再手術の可能性に際して操作を容易にするという点にあるわけで，とくに本邦においては本法に対する誤解あるいは同術名の乱用の傾向がある．

以下，われわれがおこなっている膀胱内操作のみによる本来の Politano-Leadbetter 法について，その術式を詳述するとともに術後管理について述べ若干の考察を加える．

手 術 手 技

皮膚切開は Fig. 1 のごとくU型下腹部横切開を用い，正中線上で恥骨結合より約 1～2 cm 頭側におく．このことは創部が将来恥毛により遮蔽されると同時に，より広い手術視野をえられる利点がある．腹直筋膜も同様に横切開にて開き，腹直筋は正中線上にて鈍的に開き膀胱に達する．膀胱の腹膜反転部を頭側に剝離し，膀胱を正中線上にて鈍的に開く．このさい膀胱周囲を不必要に剝離せず，膀胱を開くのに必要最少限にとどめるのみでじゅうぶんである．通常尿管口はそのままでは深く，また恥骨によって操作しがたい場所に位置しているため，Fig. 2-a のごとく 3～4枚のガーゼを膀胱に入れ頭側に牽引すれば，尿管口の操作は容易になる．Dr. Politano 自身はここで Denis-Brown の四方固定式開窓器を用いている．

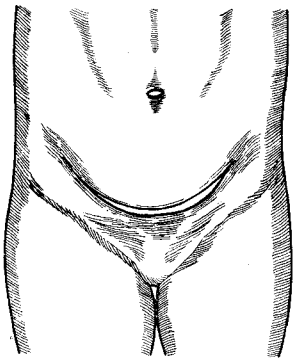

Fig. 1

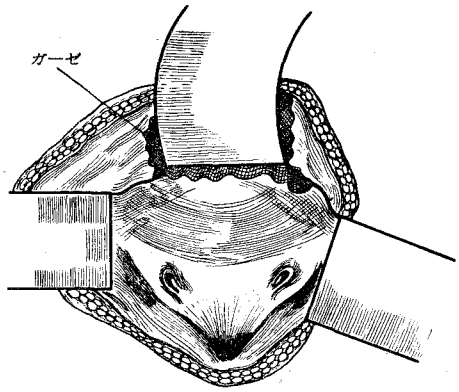

Fig. 2 (a)

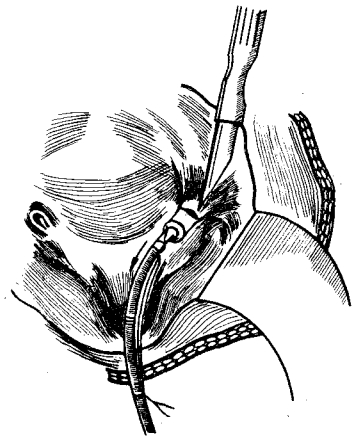

Fig. 2 (b)

膀胱頸部，膀胱三角部などを観察したあと，No. 5 のディスポーザブル尿管カテーテルを押入し，5号絹糸を尿管口にじゅうぶんかけ尿管カテーテルに結紮する．そのさい絹糸は尿管口の中心を対角線上にかけ，以後の尿管口切開，剝離を容易にする．尿管カテーテルおよび支持糸を牽引することにより Fig. 2-b のごとく尿管口のみ突出させ，尖刀にて尿管口周囲の粘膜および粘膜下組織に環状切開を加える．次に剝離鉗子およびハサミにより鈍的あるいは鋭的に膀胱筋層を剝離し尿管を遊離する．膀胱壁内尿管の剝離が完了すれば膀胱外尿管に付着している特有の脂肪組織がみられ，それ以降の尿管剝離は鈍的に容易におこなわれる．この操作中常に尿管カテーテルおよび支持糸を牽引しておけば膀胱内直視下に操作が可能であり，手術野にときに露出してくる腹膜も危険なく剝離することができる．この膀胱筋層内尿管および膀胱外尿管の剝離はきわめて重要であり，尿管はいたずらに薄く剝離せぬよう注意が必要であり，また筋層からの出血はじゅうぶん止血することが望ましい．さもなくば術後血腫による尿管圧迫あるいは線維化による尿管狭窄などの危険性がある．

じゅうぶんに剝離された尿管は通常膀胱内に約 4～5 cm の長さとなり，後述の膀胱粘膜下を通しても 1～2 cm の余裕をもたせることができる．

次に尿管を新しい場所，すなわちもとの尿管口より尿管の走行にそった斜め上方約 2～3 cm の場所において膀胱壁を貫通させる．すなわち上述のごとくすでに充分尿管が剝離されていれば膀胱漿膜と尿管との間の組織は約 2～3 cm にわたってほとんど剝離されており，容易に尿管カテーテルにそって膀胱漿膜との間に鉗子が押入可能であり，膀胱外から内に向かって貫通させる (Fig. 3-a)．その場所はあらかじめもとの尿管口より尿管走行にそって約 2～3 cm 斜め上方まで粘膜下剝離をおこなっておけばその部分の粘膜の色調によって識別されうる．この操作は Dr. Politano 自身現在おこなっている方法であり，原法のごとく膀胱内から外に貫通させる操作と異なり，腹膜，腸管などの損傷の危険性はほとんどない．

次に支持糸のみ残して尿管カテーテルを抜去し，Fig. 3-b のごとく尿管を新しい場所で膀胱内に導き入れる．さらにすでに作成されている粘膜下トンネル (約 2 cm) を通しもとの尿管口の場所に導き出す．すでに述べたごとくこの時点での尿管は約 1～2 cm の余裕をもっており，われわれは尿管末端の約 1 cm を切除している．膀胱内より尿管を剝離したための膀胱筋層の欠損部は 4-0 クローム腸線で 2 ないし 3 針の結節縫合をおこない，止血と同時に尿漏を防止する．尿管を新しく膀胱壁を貫通させた場所での膀胱粘膜切開創も同様に結節縫合により閉鎖する．新しい尿管口となる尿管断端と膀胱の吻合は 4-0 クローム腸線を使用する．すなわち Fig. 4-a のごとくはじめの 1 針 (6 時の場所) は膀胱筋層，粘膜と尿管全層とを確実に固定縫合し，さらに 4～6 針にて膀胱粘膜と尿管全層の結節縫合をおこなうことにより吻合を完成する．

そののち尿管内にスプリントカテーテルを腎盂内まで押入し，女子では尿道から，男子の場合は鈍的に膀胱壁を貫いて体外に導き Fig. 4-b のごとく膀胱に留置した 5 ml バルンカテーテルに固定する．この固定方法は処理の困難な尿管スプリントカテーテルの簡単で効果的なものの 1 つである．

術後管理

尿管スプリントカテーテルは術後 4 日目に抜去，留置バルンカテーテルは術後 7 日目に抜去する．われわ

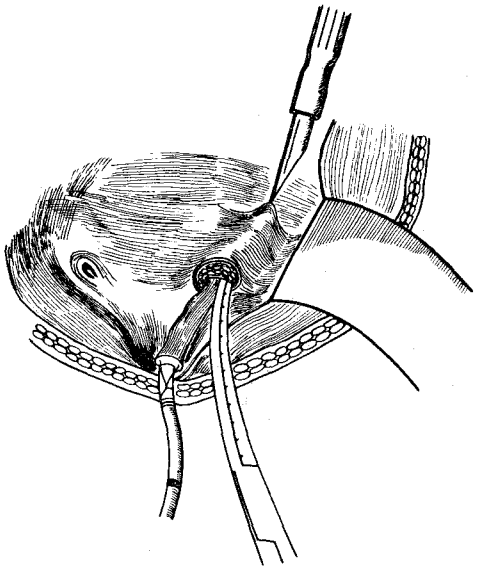

Fig. 3 (a)

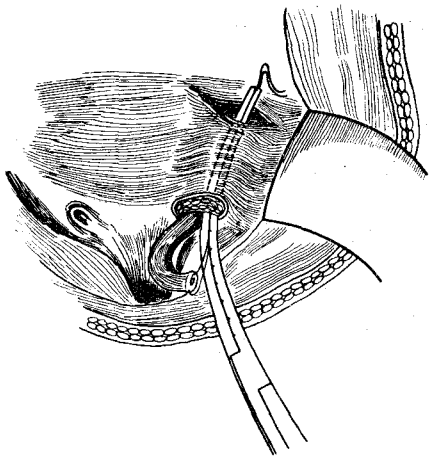

Fig. 3 (b)

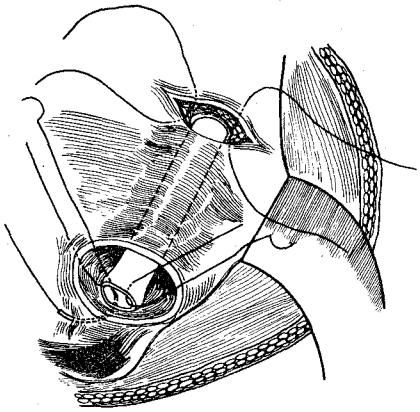

Fig. 4 (a)

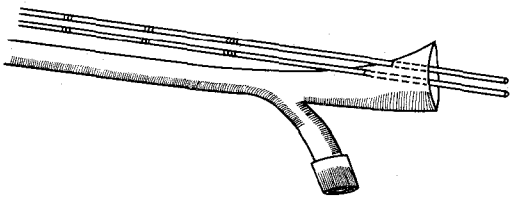

Fig. 4 (b)

れは通常この時点において排泄性腎盂撮影（15分）をおこない，以後の経過観察のめやすとしているが，ときに認められる水腎，水尿管あるいは尿管下端部の拡張は1カ月～3カ月の経過で改善されるのが普通である．なお術直後の膀胱座縮はほとんどの症例で認められ，われわれは6時間ごとに副交感神経遮断剤を投与している．

考　　察

本来，Politano-Leadbetter 法は VUR に対してあくまで膀胱内操作のみによって膀胱尿管形成術を完成させる方法をいうもので，単に逆流防止法を併用する尿管膀胱新吻合術において Politano-Leadbetter 法というような術名を冠すべきではない．また VUR の治療法としての Politano-Leadbetter 法についても安藤ら[13]の記載にもあるごとく膀胱内および膀胱外操作の併用というような誤解がわが国では多くみられる．Politano-Leadbetter 法の目的とするところは，膀胱外操作によって生じやすい尿管膀胱移行部の組織，血行および神経の損傷を避け，新しい尿管口をもとの場所に吻合することにより尿管下端部の機能に重要な役割をもつ膀胱三角部の保存および利用にあるのである．すなわち安易な膀胱外操作の併用は以上の本法の利点を失わしめるものといいうる．Hendren[14] によれば，膀胱外操作の併用は膀胱内操作による尿管剝離の困難な症例および尿管拡張の著明な症例に限ってお

り，その術式は併用術式として Politano-Leadbetter 法と明確に区別して取り扱っている．

尿管下端部の切除（約 1 cm）に関しては，Murphy ら[15]の指摘のごとく，われわれは逆流が壁内尿管の長さ，下部尿路通過障害などだけでなく，尿管下端部の不可逆性の機能障害とも関連しているとの考えのもとに，尿管口を新しい尿管下端部によって形成することにしている．

また術後4日間のスプリントカテーテルの留置は術後の浮腫による一時的な閉塞と同時に尿管移行部での尿管の屈曲を防止する目的であり，留置による尿路感染の危険性より，さらに重要なものと考えており，実際にスプリントカテーテル留置による治療困難な尿路感染合併症は経験していない．前述の Hendren[14] によれば516例990尿管の形成術中97%の成功率であったが，9尿管に尿管屈曲による閉塞をみているごとく，尿管の屈曲は失敗例中でも重要な原因の一つであり，たとえ術直後に尿流出を認めてもスプリントカテーテルは留置すべきものと考えている．

Politano-Leadbetter 法の欠点の一つとされている尿管剝離および膀胱壁貫通時の操作における腹膜，腸管損傷の危険性は，すでに述べたごとく操作をすべて直視下でおこなうこと，および膀胱外から内に貫通させることによりほとんどなく，われわれも経験していない．また著明な尿管拡張のみられるものや尿管膀胱移行部の二次的な線維化による狭窄に起因するものなどは本法の適応ではなく，むしろ Paquin 法，あるいは前述の併用術式が望ましい．

すでに述べたごとく本法による症例中2例の失敗例を経験しているが，1例の尿管狭窄は術直後に良好な尿流出を認めたため尿管スプリントカテーテルの留置を施行しなかったもので，再手術により尿管膀胱移行部における尿管の屈曲が原因であることが確認されており，前述したごとく尿管スプリントカテーテルの必要性を痛感した症例である．また他の1例の VUR 再発は患側腎が萎縮腎であったと同時にサンゴ状結石を有しており，その腎切石術後逆流形成術を施行したもので，尿管は太く，線維化が強いと同時に膀胱壁内尿管の長さもやや短かったため（約 1.5 cm）と思われる．

結　　語

VUR に対して大阪大学医学部泌尿器科学教室においておこなっている Politano-Leadbetter 法の術式およびその術後管理について述べ，Dr. Politano が1958年に発表した原法とかれ自身が現在おこなっている術式との相異点，すなわち尿管を導入させるさいの膀胱壁に対する貫通操作および尿管下端部の切除について述べた．さらに本法が膀胱外操作をおこなわないことに本来の利点があることを強調するとともに，膀胱尿管形成術および尿管膀胱新吻合術の区別ならびにその術式のわが国における混乱を指摘した．

文　　献

1) Lich, R. et al.: Recurrent urosepsis in children. J. Urol., **86**: 554, 1964.
2) Grégoir, W.: Congenital vesicoureteral reflux. Urol. Int., **18**: 122, 1964.
3) Hutch, J. A.: Vesicoureteral reflux in the paraplegic: cause and correction. J. Urol., **69**: 457, 1952.
4) Mathisen, W.: Vesicoureteral reflux and its surgical correction. S. G. O., **118**: 965, 1964.
5) Paquin, A. J., Jr.: Ureterovesical anastomosis. J. Urol., **82**: 573, 1959.
6) Politano, V. A. and Leadbetter, W. F.: An operative technique for the correction of vesicoureteral reflux. J. Urol., **79**: 932, 1958.
7) Bischoff, P. F.: Megaureter. Brit. J. Urol., **29**: 416, 1957.
8) Williams, D. I. et al.: Ureteral advancement. Brit. J. Urol., **33**: 435, 1961.
9) Hutch, J. A.: Ureteral advancement operation. J. Urol., **89**: 180, 1963.
10) Edelbroch, H. E. and Skaint, L. B.: Sliding roof ureteral meatoplasty. J. Urol., **91**: 496, 1964.
11) Girgis, A. S. et al.: Triangular flap ureterovesical anastomosis. J. Urol., **95**: 19, 1966.
12) Creevy, C. D: Vesicoureteral reflux in children: a review. Urol. Survey, **17**: 279, 1967.
13) 安藤　弘・澤村良勝：尿管膀胱新吻合術，臨泌，**26**(6)：461，1972.
14) Hendren, W. H.: Reoperation for the failed ureteral reimplantation. J. Urol., **111**: 403, 1974.
15) Murphy, J. J. et al.: Diagnosis and management of lower urinary tract dysfunction in children. J. Urol., **89**: 192, 1963.

（1974年12月19日迅速掲載受付）