泌尿紀要20巻12号
1974年12月

尿中酵素パターンによる腎腫瘍の鑑別診断

Richard HAUTMANN
八　竹　　直
Hans-Jörg MELCHIOR

THE DIFFERENTIAL DIAGNOSIS OF RENAL TUMOR BY THE URINARY ENZYME PATTERN

Richard HUTMANN, Sunao YACHIKU and Hans-Jörg MELCHIOR

From Abteilung Urologie der Medizinische Fakultät an der Rhein.-Westf. Techn. Hochschule Aachen, D 5100 Aachen, Goethestr. 27-29, W. Germany
(Director: Prof. Dr. W. Lutzeyer)

Up to the present time urinary enzymology has meant measuring the activity of single or a few enzymes out of collected urine. Its diagnostic value is small and is satisfactory only as a screening test.

The diagnostic value of a urinary enzyme pattern was examined in renal tumors. After carefully selecting elements of the enzyme pattern we observed an important shift of relative proportions of single enzyme within the assayed pattern. This permitted, for the first time in urinary enzymology, a diagnosis.

Such a shift of proportions has not been previously identified in man. Therefore we suggested the determination of a "direct enzyme" pattern. This has been defined and its advantages are as follows:

1. Close correlation with the investigated pathological lesion.
2. No influence from other areas of the urogenital system.
3. Usual normal values and urinary collection are not necessary.

The ideal form of urinary enzymology in man is diagnosis by an enzyme pattern from voided urine. Therefore it is necessary to demonstrate in future the correlation between tissue pattern and corresponding urinary enzyme pattern under identical conditions.

腎腫瘍に対する治療法は日進月歩の進歩をとげてはいるが，既知の治療法を用いる限り腫瘍の早期発見が治癒の可能性を高めるうえで重要である．しかしながら，現在のところ腫瘍を発見する方法は動脈撮影を含めて，主として腫瘍の病理形態学を応用したものである．この形態学的検査で明らかに陽性の診断結果を得るためには，腫瘍はすでにかなり大きいことが必要である．それゆえ，形態学的な方法は，腎腫瘍の早期発見には不充分であると考えられるが，残念ながら，他に早期診断のための信頼できる方法は存在しないのが現状である．

腎腫瘍が形態的に大きな変化をきたす以前に発見するためには，腫瘍細胞内の状態の変化をなんらかの方法で知るのが最もよいと思われる．組織や細胞内の状態をよく反映するものに酵素がある．それゆえ，尿中に排泄される腫瘍細胞内の酵素の変化をとらえることは腎腫瘍の早期診断に理想的な手段であると思われる．しかしながら，尿中酵素の腎腫瘍に対する診断能力とその価値についての評価はいまだ確立されていない．そこでわれわれは，この尿中酵素活性の変化を腎腫瘍の早期診断に利用できるかどうか検討することにした．

尿中酵素

正常人における尿中酵素排泄に関する重要な事がらとして，次のようなことが考えられる[1,8]．

1）尿中で測定しうる酵素活性は，血清に由来するものではない．すなわち，尿中に濾過される限界は分子量約80,000までであるが，酵素の分子量はそれより大きい．

2）正常のターンオーバーの範囲内で，常に尿細管の細胞は脱落し，その細胞内酵素が尿中にあらわれる．他の尿路の上皮細胞は，その酵素濃度が少ないために，大きな意味をもっていない．

病的な条件のもとでは尿中酵素は次のような状態に由来する．

1）脱落した腫瘍細胞から，酵素は尿中に放出される．

2）なんらかの原因で多数の腎上皮細胞が崩壊するさいや，その透過性に異常を生じたさい尿中酵素活性は増加する．

3）病的に糸球体濾過が亢進したさいや，尿細管再吸収が障害された場合に，血清中の酵素が尿中にあらわれる．

4）浸潤細胞や浸出細胞，赤血球や細菌から由来することもある．

問題点

1）尿中には酵素阻害物が存在する[8]．それにはペプタイドやいろいろな無機化合物や簡単な有機化合物が問題となる．それらが酵素蛋白と結合することにより，その阻害作用を生ずる．しかしながら，酵素活性の測定にさいして尿の透析によって，阻害物質を取り除くことは可能である．

2）われわれが検討した酵素の至適 pH 条件は，5.4（酸性フォスファターゼ）から9.7（アルカリ性フォスファターゼ）で，生理的な尿中水素イオン濃度は4.5から8.5の間にある．したがってすべての酵素にとって，尿が必ずしもよい環境とはいえない．

3）酵素活性を測定するために，通常8時間にわたって採尿されているが，酵素にとってあまり好ましくない状態での長時間の採尿で，酵素活性が大きな影響を受けること，採尿の時期によって尿量が大きく変化すること，およびおのおのの酵素活性の正常値の幅が非常にひろいこと，等も酵素活性による診断に問題となる点である．

4）さらに，尿中に排泄される酵素には腎特有なものも，腫瘍に特異なものも存在しないのが，診断を困難にしている最も大きい点である．

以上述べたように，目下のところ尿中の酵素学的診断の可能性を検討する場合，測定結果を正しく解釈するためには，上述の問題点をじゅうぶん考慮しなければならないと思われる[2~6]．

酵素パターン

すでに述べたように，腎になんらかの病理学的変化のある場合には，一般に尿中酵素活性は多かれ少なかれ変化する．その個々の活性値の変化の大きさは，原因となった疾患によって，ある程度差異は認められる．しかしながら，一つの酵素活性が，2，3の疾患に同じ程度に変化することもあるため，1個の酵素活性を測定しただけでは，疾患を鑑別することは困難であった．けれども，多くの酵素を同時に測定すると，それらの酵素の活性変化の相互関係によって診断が可能となることがわかった．この酵素活性の相互関係すなわち“酵素パターン”は，これを構成している酵素の種類と酵素活性の絶対値およびその相互関係により決定される[7]．さらに，レントゲン的に診断決定が困難な腫瘍の場合，直接，腫瘍の疑いのある領域から採取した尿試料と膀胱および健側腎からの尿の酵素パターンを比較すると，この酵素パターンの診断力はさらに増大しうる．われわれはこの検査の方法を“直接的酵素パターン”と名づけている[4,5]．腫瘍が疑われる側の腎の“直接的酵素パターン”を膀胱や反対側腎の酵素パターンと比較すると，酸化還元酵素，すなわちLactatdehydrogenase(LDH), Malatdehydrogenase (MDH), Isocitratdehydrogenase (ICDH) の酵素活性がかなり上昇する．それに反し，他の酵素 Glutamat-Oxalacetat-Transaminase (GOT), Glutamat-Pyruvat-Transaminase (GPT), Adenosintriphosphatase (ATP), Fructose-1, 6-diphosphataldolase (AL), Alkalische Phosphatase (AP), Cholinesterase (CHE), Saure Phosphatase (SP) 等は，ほとんど変化しない．さらに γ-Glutamyl-Transpeptidase (γ-GT) の目だった低下がみられる．このパターンが悪性腫瘍に特有と考えられる (Fig. 1)．良性腫瘍や炎症の場合には，この酵素パターンはまったく違った様相を呈する[4,5]．

方法

この酵素パターンを得るために，われわれが測定した酵素は Table 1 のようなものである．採尿は前述のように尿管カテーテル法により，尿路系の目的とした場所から直接おこなう．必要な尿量は個々の酵素検



Fig. 1.　正常尿の酵素パターン①および悪性腎実質腫瘍からの尿の酵素パターン②

Table 1.　測定した酵素の種類

Ⅰ. Oxidoreduktasen :	
	Lactatdehydrogenase (LDH)
	Malatdehydrogenase (MDH)
	Isocitratdehydrogenase (ICDH)
Ⅱ. Transferasen :	
	Glutamat-Oxalacetat-Transaminase(GOT)
	Glutamat-Pyruvat-Transaminase (GPT)
Ⅲ. Hydrolasen :	
	Cholinesterase (CHE)
	Alkalische Phosphatase (AP)
	Saure Phosphatase (SP)
	Leucinaminopeptidase (LAP)
	Adenosintriphosphatase (ATP)
	γ-Glutamyl-Transpeptidase (γ-GT)
Ⅳ. Lyasen :	
	Fructose-1, 6-diphosphataldolase (AL)

査に必要な量を判断して決めるが，われわれの“直接的酵素パターン”の場合，約 4 ml が必要であった．次に，その尿を 2 分し，蒸留水 (pH 6.5) で60分間透析したのち，酵素活性を 2 重測定法で検討した．酵素活性を図示するのには対数グラフを使用した．この方法により酵素活性パターンの分析の比較が非常に容易になった．使用した試薬は，例外なく Biochemica-Test-Kombinationen der Fa. Boehringer & Söhne GMBH, Mannheim-Waldhof 製である．酵素活性のすべての記載は，国際単位 (U＝mol/min) でおこなった．

Table 2.　「直接的酵素パターン」による腎腫瘍の診断結果

		例　数	偽陽性	偽陰性
良性腫瘍	嚢　　腫	23	—	—
	腎皮質の隆起	9	1	—
	乳　頭　腫	4	—	—
	腺　　腫	2	—	—
	腎外性腫瘍	2	—	—
悪性腫瘍	副　腎　腫	30	—	—
	腺　　癌	12	—	—
	腎　盂　癌	5	—	—

結　　果

われわれの結果は Table 2 に総括した．合計87の腫瘍の疑いの症例について，“直接的酵素パターン”を前に述べた規準にしたがって検討した．血管撮影により腫瘍の存在が否定された腎皮質部に単なる膨隆部をもつ 9 例のうち 1 例に酵素パターンでは悪性腎腫瘍の可能性を思わせる症例があった．しかし，この症例は，まだ長期間観察していないので，最終的な判断はなお不可能である．Table 2 に示した他のすべての患者についての直接的酵素パターンの結果は，試験切開術や手術により得られた組織検査によって確かめられた．次に 3 症例について，排泄性腎盂造影，血管撮影所見および摘除標本と直接的酵素パターンを比較することによってこの方法の有効性を Fig. 2～4 に示した．

考　　察

あらゆる新しい方法は，その有効性を既知の方法で検討しなければならないが，この直接的酵素パターンの場合も，すでに述べたように87症例について形態学的方法で検討し，腎腫瘍の診断には非常に有効な方法であることを証明した．

しかしながら，この酵素パターンは，Fig. 2～4 に示したような腎にすでに大きな形態的変化をきたした症例より，既知の診断技術では確定診断ができない早期の腫瘍発見に，より大きな価値がある．すなわち，酵素パターンは腫瘍の大きさには関係なく得られる．それゆえ，これは真に腫瘍の早期診断に寄与するものと考えられる．また，血管撮影が技術的におこなえないか，または適応ではないような症例にもこの酵素学的方法を積極的に利用すべきである．

この“直接的酵素パターン”法の欠点としては，採尿のためのやむをえざる内視鏡操作が感染，出血などの合併症をひきおこす可能性があることである．しか

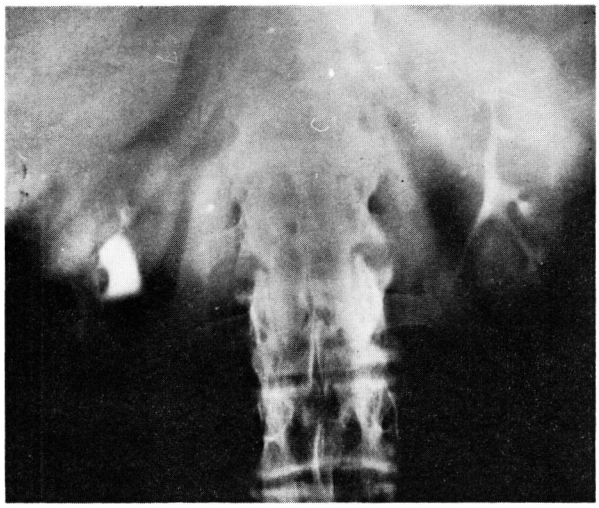

a）

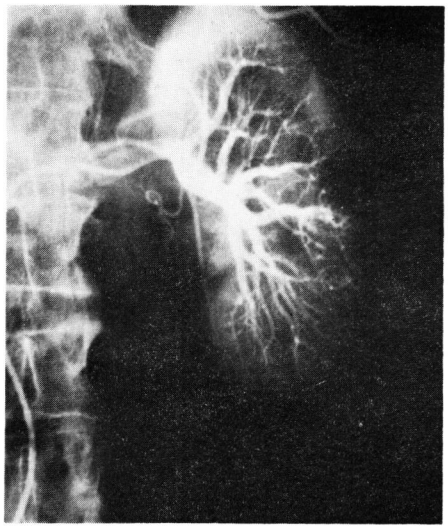

b）

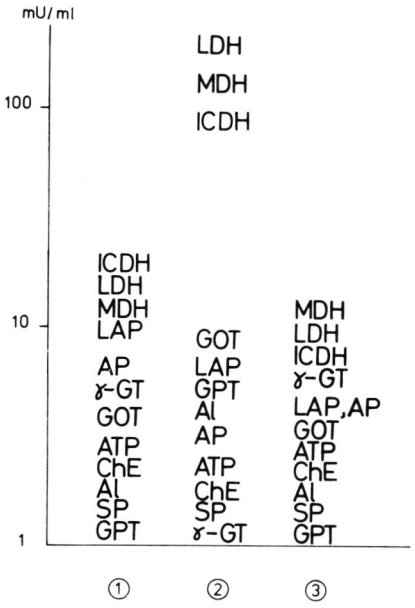

c）

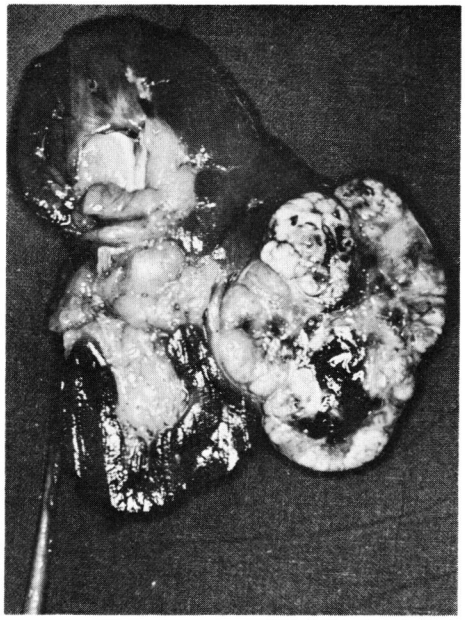

d）

Fig. 2. 左腎腫瘍の形態学的および酵素学的検索
a）排泄性腎盂造影　b）血管造影
c）酵素パターンの比較
① 膀胱尿の酵素パターン
② 腫瘍が疑われる腎よりの酵素パターン
③ 反対側腎よりの酵素パターン
②に LDH, MDH, ICDH の上昇. γ-GT の低下という典型的な悪性の所見がみとめられる.
d）手術摘除標本（組織診断：腎細胞癌）

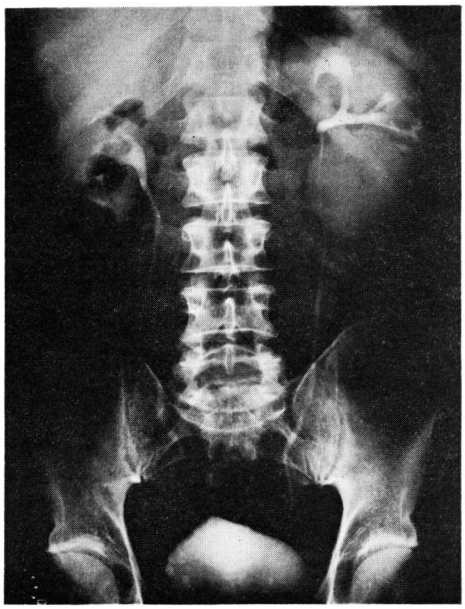

a）

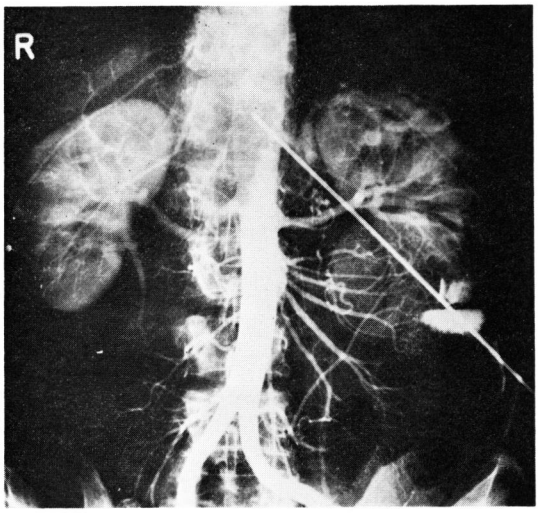

b）

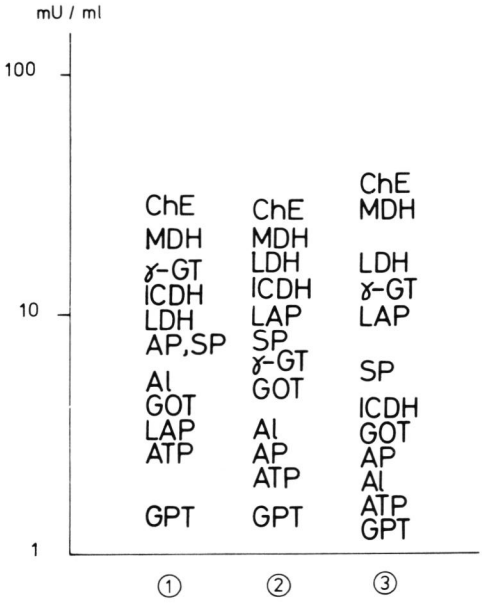

c）

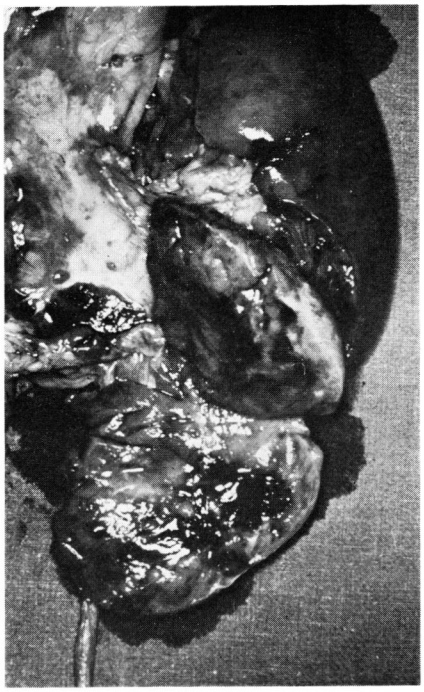

d）

Fig. 3. 左腎下極腫瘍の形態学的および酵素学的検索
a）排泄性腎盂造影　b）血管造影
c）酵素パターンの比較
① 膀胱尿の酵素パターン
② 腫瘍が疑われる腎よりの酵素パターン
③ 反対側よりの酵素パターン
悪性腫瘍を思わせる証拠はない．
d）摘除標本（組織診断：腺腫）

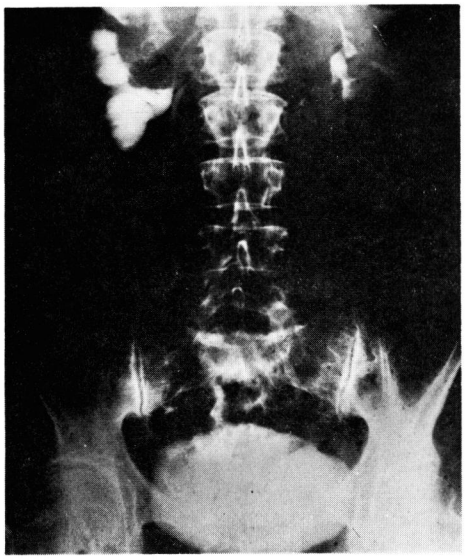

a）

b）



c）

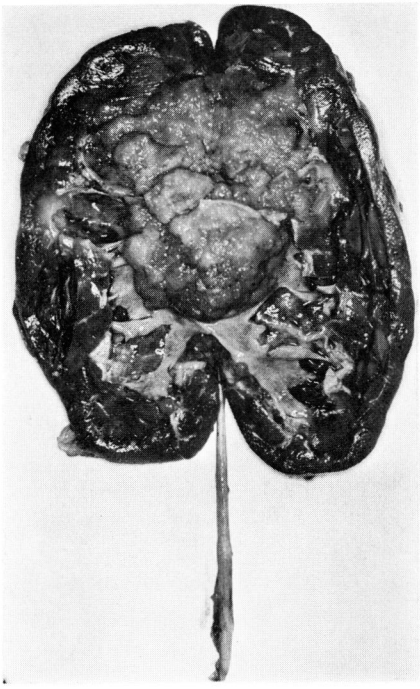

d）

Fig. 4. 右腎腫瘍の形態学的および酵素学的検索
a）排泄性腎盂造影　b）血管造影
c）酵素パターンの比較
① 膀胱尿の酵素パターン
② 腫瘍が疑われる腎よりの酵素パターン
③ 反対腎よりの酵素パターン
悪性所見はみとめられない.
d）摘除標本（組織診断：良性腎盂乳頭腫）

し，その操作をじゅうぶん注意しておこなえば，この欠点は得られる診断上の長所と比較すれば，とるにたらないものと思われる．

一般的に，尿中酵素によって診断する際の最も大きい問題は，始めに述べたように，得られた酵素活性の結果をいかに判断し，解釈するかということであった．しかし，“直接的酵素パターン”は，これを非常に単純化し，かつ明解にしえたと確信している．もちろん，この方法にもなお今後改良すべき点がある．なかでも，自然排出された尿からでも明確な酵素パターンを得るために，パターン内での活性値の相対的差異がより大きい酵素を発見することである．そのためにも，組織中の酵素パターンと尿中酵素のそれの相互関係をよりいっそう詳細に検討しなければならない．

結　　語

今まで，1ないし数個の尿中酵素活性測定による腎腫瘍の診断価値は低いものであった．しかし，われわれは多数の尿中酵素活性の相互関係を検討し，その酵素パターンの変化から，腎腫瘍を明確に診断できることをみいだした．さらに尿管カテーテルによって，腎腫瘍が疑われる場所から直接採尿することによって診断をより確実にすることができた．現在までに87症例について検索し，腎腫瘍の診断にこの方法が非常にすぐれたものであることを証明した．

文　　献

1) Coodley, E. L.: Diagnostic Enzymology, Lea & Febiger, Philadelphia, 1970.
2) Dubach, U. C.: Schweiz. med. Wschr., **100**: 1568, 1970.
3) Dubach, U. C.: Enzymes in Urine and Kidney, Hans Huber, Bern-Stuttgart, 1968.
4) Hautmann, R. et al.: Urologe A, **10**: 240, 1971.
5) Hautmann, R. et al.: Urologe A, **11**: 102, 1972.
6) Hautmann, R. et al.: Zschr. f. Urol., **65**: 533, 1972.
7) Pette, D.: Praktische Enzymologie, Hans Huber, Bern-Stuttgart, 1968.
8) Raab, W.: Zschr. klin. Chem. klin. Biochem., **9**: 143, 1971.

(1974年8月15日受付)