〔泌尿紀要20巻12号
1974年12月〕

多房性腎嚢胞

日本医科大学泌尿器科学教室（主任：川井　博教授）
廣野晴彦，近藤隆雄，川井　博
同　第二病理学教室（主任：福士　勝成教授）
森山昌樹
河北病院泌尿器科
淡輪邦夫

MULTILOCULAR CYST OF THE KIDNEY

Haruhiko HIRONO, Takao KONDO and Hiroshi KAWAI

From the Department of Urology, Nippon Medical School
(Director: Prof. H. Kawai, M. D.)

Masaki MORIYAMA

From the Second Department of Pathology, Nippon Medical School
(Director: Prof. K. Fukushi, M. D.)

Kunio TANNOWA

From the Department of Urology, Kawakita Hospital, Tokyo

1) A 71-year-old woman was admitted with the left flank mass with tenderness and hematuria. She also had hypertension. She was found to have multilocular cyst of the kidney and had surgical treatment.

2) This case seemed to be the twelfth case of multilocular cyst of the kidney in Japan. Classification of the cystic renal diseases was discussed here with review of some literature in order to locate this disease in the correct position of the classification.

3) It was emphasized that histological investigation is further required in this kind of renal disease in order to investigate its pathogenesis. In our case, fibrosis of the cyst wall, scattered tubulus-like glandular structure filled with eosinophilic material and the capillary neogenesis were characteristic.

緒　　言

腎の嚢胞性疾患については，いまだその発生病理に定説がなく，したがって名称および分類も一定していないのが現状である．

最近，われわれは多房性腎嚢胞の1例を経験したので，その分類上の位置づけを検討するとともに若干の文献的考察を加え報告する．

症　　例

患者：藤○栄○，71歳，女性，無職．

主訴：①左側腹部腫瘤および圧痛，②血尿．

家族歴：特記することなし．

既往歴：20歳のとき肋膜炎に罹患．5年ほど前より，高血圧症で加療中．

現病歴：5年前，前記同様の主訴で，某医大泌尿器

科受診．約1カ月間の入院精査で左腎嚢胞を指摘され，穿刺術を受けたが，一般状態より根治術は不能とのことでいったん退院，以後放置していた．最近，症状の再発をみたため当科を受診．

現症：体格・栄養ともに良好．顔面および両下肢に軽度の浮腫を認める．左側腹部に小児頭大，表面平滑，弾性硬，境界鮮明，圧痛および呼吸性移動を認める腫瘤を触知した．頸部，鎖骨上部，腋下および鼠蹊部などのリンパ節の腫脹は認められなかった．

諸検査成績：血液一般・生化学，腎機能ともに正常範囲．尿は肉眼的血尿であるが感染所見を認めず，左分腎尿の細胞診は class I であった．血圧 170/90 mmHg．EKG ほぼ正常所見．赤沈 15 mm/ 60分．梅毒血清反応（－）．

放射線検査：IVP で両側腎機能は良好であるが，左腎盂腎杯は全体に上方へと変位圧排され，その下方に超手拳大で均一な嚢胞様陰影を認めた（Fig. 1）．RP＋PRP 像で，これらの変化はより鮮明に描出された（Fig. 2）．断層撮影で，下方異常陰影は多房性を思わせる所見を示し，腎動脈撮影では該部の血管分布はきわめて粗で，周囲血管は辺縁に圧排されているが，その他の動脈分布および性状に異常は認められなかった（Fig. 3）．一方，右腎は IVP，動脈撮影，腎シンチグラムなどで著変なく，肝・脾シンチグラムにおいても異常所見は検出されなかった．

手術所見：左腎下極全体は超手拳大の嚢胞で置換され，内容液約 300 ml を吸引するに該嚢胞内にさらに大小多数の嚢胞を検出した．これら嚢胞は相互および腎盂とも交通はなく，全体に周囲組織と癒着を認め，残存腎は外観上表面平滑で萎縮状を呈するため，合併症の潜在，年齢等を考慮して腎摘出術を施行した．残存腎の重量は 120 g，大きさ 9.0×5.5×4.0 cm であった（Fig. 4）．なお嚢胞内容液は，黄色透明で比重 1.010，pH 8.0，蛋白 0.4%，糖 78 mg/dl，Rivalta 反応（－），赤血球10～15/F，白血球（－），細菌培養（－）であった．

病理組織学的所見：腎下極に多房性の嚢胞を認め，胞壁は，大部分1層の扁平化した円柱上皮細胞よりおおわれ，上皮下は線維性に肥厚し，硝子化が著しい．一部に無定形のエオジン好性物質を含む尿細管様の管腔構造が散見され，その上皮細胞はところにより新生（または増殖）とも萎縮ともとれる像を示していた．また毛細血管の新生像もみられるが，糸球体は検出されなかった（Fig. 5～8）．なお，残存の腎実質は圧迫萎縮像が強く，一部リンパ球浸潤もあるが，全体に悪性変化像は認められなかった．以上より多房性腎嚢胞と診断した．

考　　察

定義

多房性腎嚢胞(multilocular cystic kidney) とは，多く片側性にみられ，大小多数の嚢胞が cyst in cyst の型で腎実質内の一部に発生し，これら嚢胞は通常相互および腎盂と交通をもたない．また残存の腎実質は圧迫による障害のほか著明な変化を認めないのが一般である．さらに本症は非遺伝性，非進行性で他臓器の奇形合併もみられず，この点，嚢胞腎（polycystic kidney）や，多嚢腎（multicystic kidney）とは明らかに区別される[1]．これをシェーマで示すと Fig. 9 のごとくである[2]．

分類

腎の嚢胞性疾患の発生病理については，一般に，①先天性異常，②後天性二次的変化，③腫瘍性変化，による，とする説があるが[3]，一部の疾病を除いては定説をみないのが現状である．ことに多房性腎嚢胞については，従来先天性異常説が有力であったが，近時腫瘍説を支持する傾向にある．

すなわち Kampmeier[4] は，本来退化すべき初期尿細管が残存しこれが拡張したものであるとし，Meland and Braasch[5] は，尿細管の先天的ないし後天的原因による閉塞によって発生するものであるとの説を述べている．一方，Boggs and Kimmelstiel[6]，Gibson[7]，Fowler[8] は，嚢胞隔壁部に metanephric blastema に起原すると思われる管腔構造がみられ，これが腫瘍性に増殖した結果，本症が発生したものであると説明し，"benign multilocular cystic nephroma" として報告している[6]．

さきにも述べたごとく，自験例においても，嚢胞隔壁部の線維性組織間に，尿細管様管腔構造が検出され，諸家の報告[3,6～10] と一致した所見をえており，本症の発生病因を示唆するものとして注目に値する．しかし，報告された各症例のすべてが，これらの諸説によって完全には説明しえず，単純性腎嚢胞（simple cyst）の発生病理が判然としないと同様に，現在のところ本症のそれも不明であり，先天的にも後天的にも発生しうるものと考えられている．

したがって，腎の嚢胞性疾患に関しての分類も報告者によりさまざまで，本症の占める位置づけもまた一定していない．

すなわち，本症について Frazier[9]，Gleason ら[11]，Boggs and Kimmelstiel[6] らは，単純性腎嚢胞とは全く別個の独立疾患とし，Lynch and Thompson[12]，

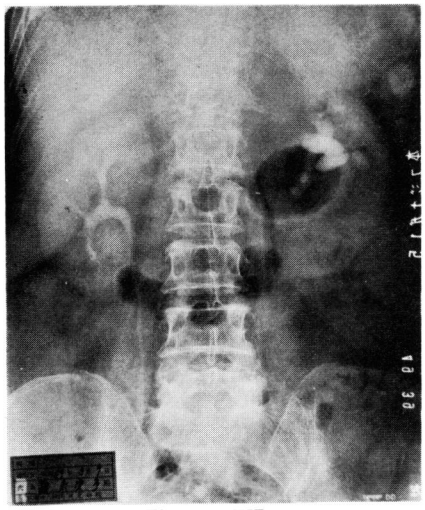

Fig. 1.　IVP

Fig. 2.　RP＋PRP

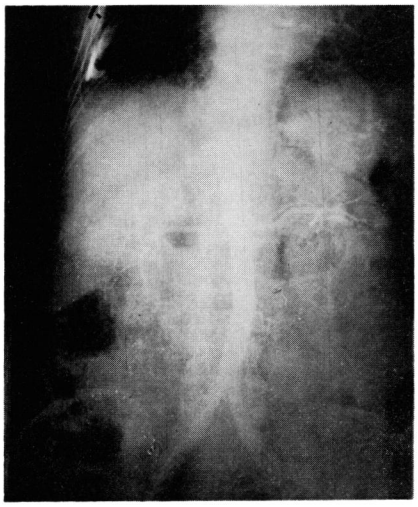

Fig. 3.　Angiography

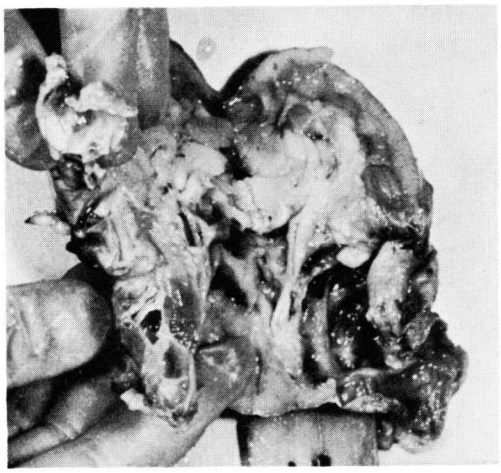

Fig. 4.　摘出標本割面

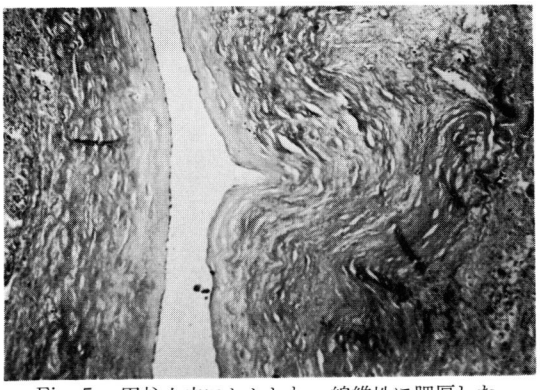

Fig. 5.　円柱上皮におおわれ，線維性に肥厚した嚢胞壁組織像.

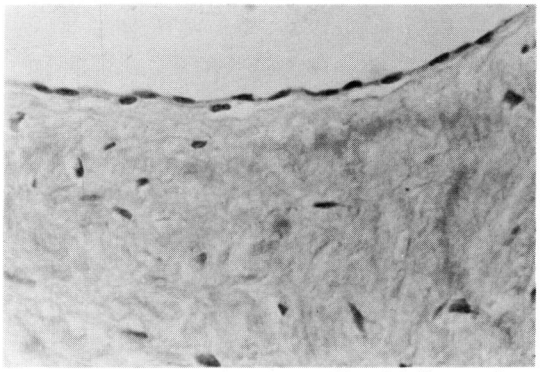

Fig. 6.　嚢胞壁の扁平化した円柱上皮細胞および著明な硝子化を示す上皮下の線維組織像.

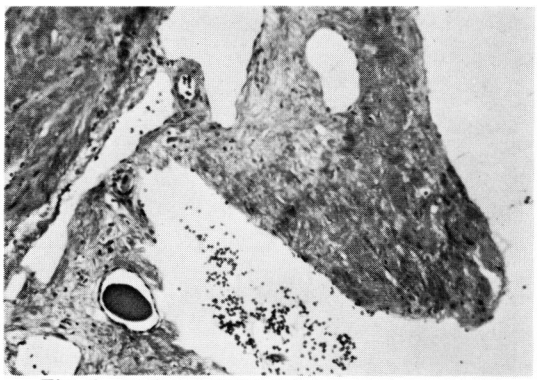

Fig. 7. 嚢胞壁の線維性組織間に散見される尿細管様管腔構造および毛細血管の新生像.

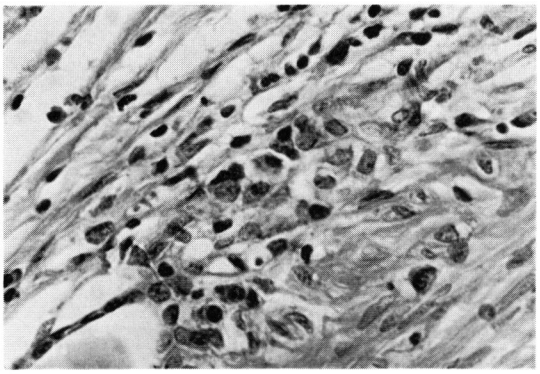

Fig. 8. 左下方に尿細管様の管腔構造がみられ，これより右上方にむかい，同じ性格の上皮細胞が新生（または増殖）とも萎縮ともとれる像を示し分布.

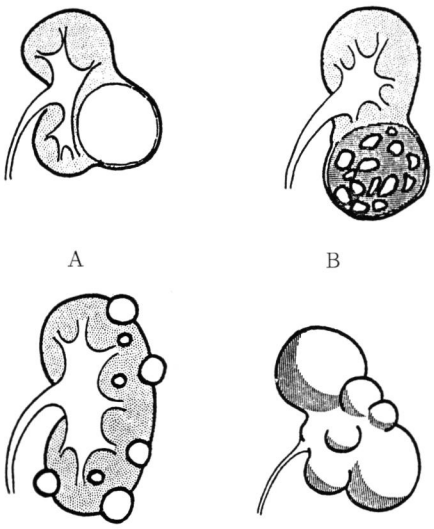

Fig. 9 A : Simple renal cyst
B : Multilocular cystic kidney
C : Polycystic kidney
D : Multicystic kidney

Table 1. 腎嚢胞性疾患の分類

1.	Simple renal cyst congenital or secondary single or multiple unilocular or **multilocular** serous or hemorrhagic unilateral or bilateral
2.	Polycystic kidney
3.	Unilateral multicystic kidney
4.	Peripelvic cyst (pyelogenic, medullary cyst)
5.	Extraparenchymla cyst (parapelvic, perinephric cyst)

Campbell[13], Beltran[14] らは単純性腎嚢胞に属する特殊型として分類している.

われわれは, Braasch ら[15], Spence[16], Gleason ら[11], Elkin ら[17] の分類を参考として，形態的，病因論的に考え，Table 1 に示すごとく分類した.

すなわち，本症を，単発・単房性を基本型とする単純性腎嚢胞（simple cyst）の一特殊型との考えに立ち，多発性の腎嚢胞がたがいに腫大・癒合した結果，周囲腎実質が圧迫・菲薄化し，隔壁を形成していわゆる cyst in cyst の型をなすにいたった場合もあり，また本来，多房性であった各嚢胞が，腫大その他二次的変化で，その隔壁を失い，たがいに癒合して，simple 化する場合も考えられる．したがって本症と単純性腎嚢胞とは相互に移行しうるものであり，これら混在症例についての分類上の位置づけも明確に説明されうる.

頻度

本症の発生頻度は比較的まれで，欧米においては Edmunds (1892)[18] の報告にはじまり，Boggs and Kimmelstiel (1956)[6] は従来の報告例より厳密に本症とみなしうる16例につき集計検討しており最近の Piper ら (1970)[19]，Fowler (1971)[8]，Aterman ら (1973)[10] の症例を加えても40例にすぎない.

一方，本邦においては林 (1959)[20] の報告にはじまり，川村ら (1969) [3] が7例を集計し，その後の報告に自験例を加えても12例にすぎない（Table 2)[21~24].

臨床的事項

欧米での報告は全例片側性で，男女差はほとんどなく，やや左側に多い傾向がみられる．年齢は生後5カ月から70歳台まで分布し，5歳以下と40歳以上にピー

Table 2. 本 邦 報 告 例

No.	報告者	年代	年齢	性	患側	主訴	治療	備考
1	林	1959	5	女	右	腹部腫瘤	腎摘	
2	大越	1961	49	男	左	腰痛	〃	結石，Grawitz 合併
3	金沢・ほか	1962	1.4	男	右	発熱，嘔吐	〃	
4	藤井・ほか	〃	54	女	右	腹部腫瘤	〃	
5	占部	〃	51	女	左	血尿	〃	
6	小林	1967	64	女	右	腹部腫瘤	〃	
7	山際・ほか	〃	56	男	左	血尿，尿閉	〃	腺癌合併
8	川村・ほか	1968	1.2	男	左	腹部腫瘤	〃	
9	向田	1969	39	男	左	腹部腫瘤，圧痛	〃	高血圧症合併
10	大室・ほか	1970	1.5	男	左	腹部腫瘤	〃	
11	山川・ほか	1972	2.3	男	右	腹部腫瘤	〃	尿所見正常
12	自験例	1974	71	女	左	腹部腫瘤，圧痛，血尿	〃	高血圧症合併

クをもつ傾向がみられる[3,10,19]．本邦での報告をみると，全例片側性であるが，左：右＝7：5，男：女＝7：5で，やや左側，および男性に多発の傾向を認めるが症例数が少なく結論的なことは述べがたい(Table 2)．

主訴は，腹部腫瘤が12例中8例（66.7%）で最も多く，次いで側腹部痛，血尿，尿路感染であるが，全く血尿を認めぬ症例も報告[3,24]されている．なお，高血圧症の合併は自験例を含め3例にみられ[7,10,22]，自験例の場合，術後劇的に症状の軽快が認められた．

つぎに悪性腫瘍の合併は，内外50余症例中 Wilms 腫瘍2例[26,27]，淡明細胞癌3例[21,28,29]で，その頻度はかならずしも高くはないが，臨床上，とくに注意せねばならない事項と考える．また多房性嚢胞の一部が腎盂内あるいは尿管部にまで増殖・嵌頓して，特異な腎盂像を呈した症例の報告もみられる[10,30]．

本症の診断基準として Boggs and Kimmelstiel[6]は，次の5項目をあげている．

①病変が多房性である．

②嚢胞の大部分が上皮細胞で覆われている．

③嚢胞は腎盂と交通していない．

④残存腎組織は圧迫，萎縮像を認めるほか，本質的に正常でなければならない．

⑤嚢胞部隔壁中には，完全な機能ネフロンは存在しない．

つぎに本症と鑑別すべきおもな疾患としては，本質的には同一範疇にはいるものと考えられるが simple cyst，そのほか polycystic kidney，multicystic kidney，Wilms' tumor などが挙げられる．

一般に，術前の確定診断はきわめて困難で，報告例のほとんど全例が術後にえられたものである．Dainko[2]らも指摘しているごとく，とくに小児例においては Wilms' tumor との鑑別がきわめて重要といえる．

また多嚢腎といわれる unilateral multicystic kidney は，名称上からも混乱をまねきやすく，従来の報告症例中で，混同して使用されている場合も少なくない．

ちなみに，多嚢腎について述べると，本症の臨床報告例はすべて片側性であり，大小多数のブドウ房状の腫瘤塊によって患側腎が置換され，正常な腎実質は組織学的にも認められず，ときには腎盂，尿管，腎動静脈も閉塞または欠除していることが多い．多嚢腎は幼小児にみられる先天性異常疾患であって，腹部腫瘤，消化器症状などのほか特異な臨床症状がとぼしく，多房性腎嚢胞とは明らかに区別されるべき疾患である[1,31,32]．

治療および予後

残存腎実質部の多い場合を除き，報告症例のほとんど全例が腎摘出術をうけており，術前の確定診断の困難な点および悪性腫瘍の潜在的合併をも考慮するならば本術式の適応もやむをえぬものと考えられる．しかし，摘出標本については，悪性腫瘍との鑑別ならびに合併例，とくに本症の発生病理を究明するうえからも慎重なる病理組織学的検討が強く望まれるところである．本症の予後は，自験例のごとく，術後血圧の安定と臨床症状の著明な軽快を認めた症例もあり，合併症の存在せぬかぎり一般に良好であるといえる．

結　　語

1）71歳，女性で側腹部腫瘤・圧痛，血尿を主訴とし，高血圧症を合併した多房性腎嚢胞症例につき報告した．本例は本邦第12例目に相当する．

2) 腎の嚢胞性疾患につき分類上の検討を加え，本症を単純性腎嚢胞の一特殊型と考え，これを分類した．

3) 本症の発生病理を究明するためにも，今後の症例においては，とくに嚢胞隔壁部の病理組織学的検討が必要なることを述べた．

参 考 文 献

1) Emmett, J. L. and Witten, D. M. : Clinical Urography, Vol. II, 1007, 1009, W. B. Saunders Co., Phildelphia, 1971.
2) Dainko, E. A. et al. : J. Pediat., **63** : 249, 1963.
3) 川村寿一・宮川美栄子：泌尿紀要, **15**：759, 1969.
4) Kampmeier, O. F. : Surg. Gyneco. & Obst., **36** : 208, 1923.
5) Meland, L. K. and Braasch, W. F. : J. Urol., **29** : 505, 1933.
6) Boggs, E. L. and Kimmelstiel, P. : J. Urol., **76** : 530, 1956.
7) Gibson, T. E. : J. Urol., **87** : 297, 1962.
8) Fowler, M. : J. Path., **105** : 215, 1971.
9) Frazier, T. H. : J. Urol., **65** : 351, 1951.
10) Aterman, K. et al. : J. Pediat. Surg., **8** : 505, 1973.
11) Gleason, D. C. et al. : Amer. J. Roentgenol., **100** : 135, 1967.
12) Lynch, K. D. and Thompson, R. F. : J. Urol., **38** : 58, 1937.
13) Campbell, M. : Urology, Vol. I, 257, W. B. Sounders Co., Philadelphia, 1954.
14) Beltran, J. C. : J. Urol., **81** : 602, 1959.
15) Braasch, W. F. and Hendrick, J.A. : J. Urol., **51** : 1, 1944.
16) Spence, H. M. : J. Urol., **74** : 693, 1955.
17) Elkin, M. and Bernstein, J. : Clin. Radiol., **20** : 65, 1969.
18) Edmunds, W. : Trans. Path. Soc. London, **43** : 89, 1892.
19) Piper, J. V. et al. : Brit. J. Urol., **42** : 284, 1970.
20) 林　宏：外科の領域, **7**：65, 1959.
21) 山際義秀・白石祐逸：臨泌, **21**：422, 1967.
22) 向田正幹・月脚克彦：西日泌尿, **31**：648, 1969.
23) 大室　博・ほか：臨泌**24**：870, 1970.
24) 山川義憲・ほか：日泌尿会誌, **63**：78, 1972.
25) 金沢　稔・桜根孝志：臨床皮泌, **17**：175, 1963.
26) Uson, A. C. et al.: J. Urol., **83** : 262, 1960.
27) Christ, M. L. : J. Urol., **98** : 570, 1968.
28) 大越正秋：副腎・泌尿器・男性性器の腫瘍，癌アトラス第9集，51，金原出版，東京・京都, 1961.
29) Pearlman, C.: J. Int. Surg., **41** : 620, 1964.
30) Uson, A. C. and Melicow, M. M. : J. Urol., **89** : 341, 1963.
31) 川倉宏一・西田　亨：泌尿紀要, **11**：115, 1965.
32) 坂本公孝・楢橋勝利：皮と泌, **28**：791, 1966.

(1974年11月11日受付)