泌尿紀要20巻12号
1974年12月

赤血球増多症を唯一の臨床症状とし，無症状に経過した巨大副腎皮質癌の1例

大阪市立城北市民病院泌尿器科
吉田宏二郎
岡本政和
奈良県立医科大学泌尿器科学教室
生間昇一郎

NONFUNCTIONING LARGE ADRENOCORTICAL CARCINOMA WITH POLYCYTHEMIA: REPORT OF A CASE

Koziro YOSHIDA and Masakazu OKAMOTO

From the Department of Urology, Osaka City Shirokita Hospital

Shoichiro IKUMA

From the Department of Urology, Nara Medical University
(Director: Prof. M. Ishikawa, M. D.)

A case of nonfunctioning adrenocortical carcinoma was found in a 29-year-old man.

Physical examination was unremarkable except for an elastic hard mass, palpable five fingerbreadths beneath the right costal margin.

In laboratory data, red blood count showed well remarkable increase and LDH exceeded normal range, but other laboratory data including urinary excretion of 17-KS and 17-OHCS were within normal range.

IVP, abdominal aortography and retroperitoneal pneumography revealed that a large mass was located in the retroperitoneal space, displacing the right kidney downward.

The diagnosis of retroperitoneal tumor was established, an extirpation was performed by thoracoabdominal route.

A large tumor was found in which the kidney was encased and it had hard adhesion with the surrounding tissues, especially with peritoneum. It was removed with the kidney as a single mass.

The removed tumor measured 25×15×7 cm, weighed 1,400 g and it was encapsulated with thick fibrous membrane.

On cut section the specimen was grayish yellow with scattered necrotic and hemorrhagic region. The histological examination revealed carcinoma of adrenal cortex.

Statistical studies were done on 42 cases collected from the Japanese literature. The problems of the relation between polycythemia and erythropoietin-secreting tumor were discussed.

緒　　言

副腎皮質腫瘍はかなり少ないもので，これは内分泌活性腫瘍と内分泌非活性腫瘍に大別される．内分泌活性腫瘍はアルドステロン症，副腎性器症候群やクッシング症候群などでよく知られているが，内分泌非活性副腎皮質腫瘍はホルモン過剰の臨床症状の全くないもので，極端にまれなものである．したがって，一つの施設で多数例の経験を得ることは困難で，ほとんどすべて1例報告として発表されている．

最近，われわれは腰背痛のみを唯一の症状とし，赤血球増多症を合併した巨大な副腎皮質腫瘍を経験し，その摘除に成功したので報告し，あわせて文献的考察を試みた．

症　　例

患者：谷〇勇，29歳，男性．

初診：1973年5月2日．

主訴：背腰痛．

家族歴：特記すべきことなし．

既往歴：痔核のほか，特記すべきことなし．

現病歴：約1年前より，背および腰痛を自覚し，漸次増強してきた．1972年3月，某病院外科を受診し，精密検査をすすめられ，当科を受診した．全身倦怠感や発熱は全くない．

現症：体格，栄養状態はともに中等度，顔貌正常で，眼瞼結膜は正常，皮膚の異常な色素沈着は認めない．体毛はすべて正常状態で，表在性リンパ節に異常を認めない．胸部の理学的所見は正常で，腹部は右季肋下に約5横指の大きな腫瘤を触知する．表面平滑，弾性硬で，圧痛は認められなかった．四肢には浮腫を認めず，神経系検査では正常であった．

入院時一般諸検査成績：脈拍 78/min，整，緊張良好，血圧 120/68 mmHg，血沈1時間値 5 mm，2時間値 10 mm．血液所見；赤血球数 698×10^4，Ht 値 60%，Hb 値 19.2 g/dl，白血球数 4300，hemogram 正常，動脈血ガス分析；SaO_2 95.5%，pO_2 84 mmHg，pCO_2 38.6 mmHg，pH 7.45．

血液化学検査：総蛋白 8.7 g/dl，A/G 0.76，総コレステロール 200 mg/dl，Na 141 mEq/ℓ，K 4.8mEq/ℓ，Ca 4.95 mEq/ℓ，Cl 110 mEq/ℓ，P 2.7 mEq/ℓ．

肝機能検査：ICG 70%，GOT 15 u，GPT 13 u，グロス反応 1.40 ml，ZTT 13.9 u，黄疸指数 5．

腎機能検査：PSP 15分値 57.6%，BUN 15 mg/dl，血中クレアチニン 0.77 mg/dl，尿酸値 5.2 mg/dl．

酵素学的検査：Al-P 8.8 KAU，LDH 200 u．

血清学的検査：ASLO 160 u，CRP（−），RA（−），Wa-R（−），α-feto プロティン定性（−），空腹時血糖 78 mg/day．

内分泌機能検査：尿中 17-KS 値 17.6 mg/day，17-OHCS 値 5.3 mg/day．

尿検査所見：尿黄色透明，蛋白（−），糖（−），ウロビリノゲン正常，赤血球（−），白血球（−），上皮（−），細菌（−）．

膀胱鏡所見：容量 200 ml，粘膜正常，尿管口の位置および形態は左右とも正常，蠕動も左右とも良好，青排泄は右側6分で濃染，左側5分で濃染した．

レ線学的所見：胸部レ線では右横隔膜の軽度上昇を認めたが，心肺野には異常所見を認めない．IVPでは右腎の著明な下方への偏位を認めるが，腎杯の形態学的異常は認められない．PRP との併用では，左後腹膜腔への空気の流入は良好で，左腎の輪郭は明瞭であるが，右後腹膜腔の上方へは空気の流入を認めず，右腎の輪郭の上極部は不明である．同時に施行した断層撮影では右腎に接して，腎の左前方に異常陰影が存在していた（Fig. 1）．腹部大動脈撮影では，右腎動脈は著明に下方へ進展し，右腎自体の腎分枝は正常の腎動脈相を示している．この腎動脈からの分枝が腎の上部の大腫瘤を取り囲むように走っているのが認められる．静脈相では，この腫瘤が腎とは無関係であることが認められる（Fig. 2, 3）．

シンチグラフィー所見：腎シンチでは，右腎の下方への圧排像を認める以外，取り込みは良好であった．また肝シンチで，肝影は腫大化し，右葉全域に達する欠損像を認め，R→L view では腹側面に健常部を残し，背面は全面的に欠損化し，巨大なる hepatoma を思わしめる所見を得たが，これは巨大な後腹膜腔腫瘤による背部からの肝圧迫による肝血管圧迫のための取り込み不全と考えた．

臨床診断：以上の諸検査成績から，右腎上方の腎外性後腹膜腔腫瘍と診断して，1973年6月26日に摘除術を施行した．

手術所見：全身麻酔下で，第10肋骨を切除して，thoracoabdominal route に後腹膜腔にはいった．後腹膜腔にはいると，右腎上方に巨大な腫瘍があり，この腫瘍の表面は平滑であるが，きわめて血管に富み，腹膜と浸潤性に癒着していた．この剝離に際して，かなりの出血が認められたが，腎とともに一塊として，摘除した．なお腹腔内を調べたところ，肝右葉に一カ所，母指頭大の転移巣が認められたので，これも切除した．

摘除標本：肉眼的所見で腫瘍は薄い被膜に包まれ，

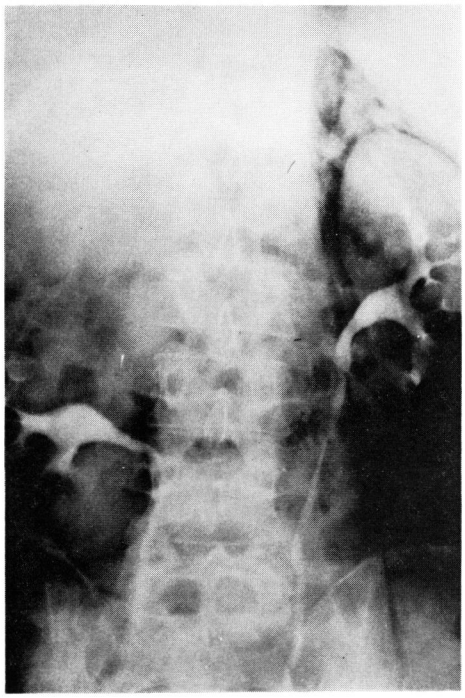

Fig. 1.　DIP＋PRP

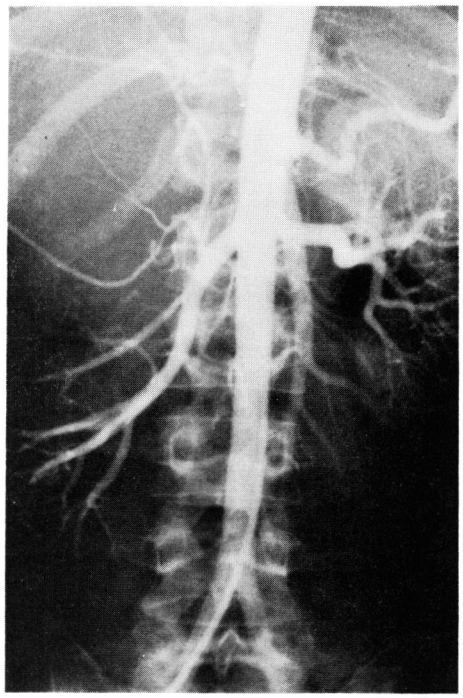

Fig. 2.　大動脈撮影（動脈相）

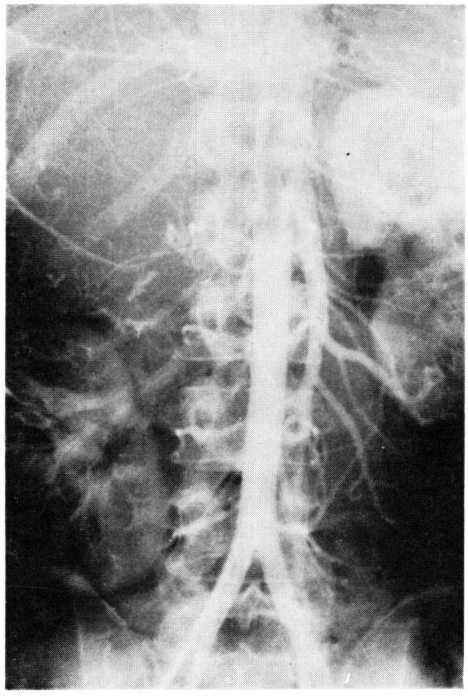

Fig. 3.　大動脈撮影（静脈相）

Fig. 4. 摘出標本

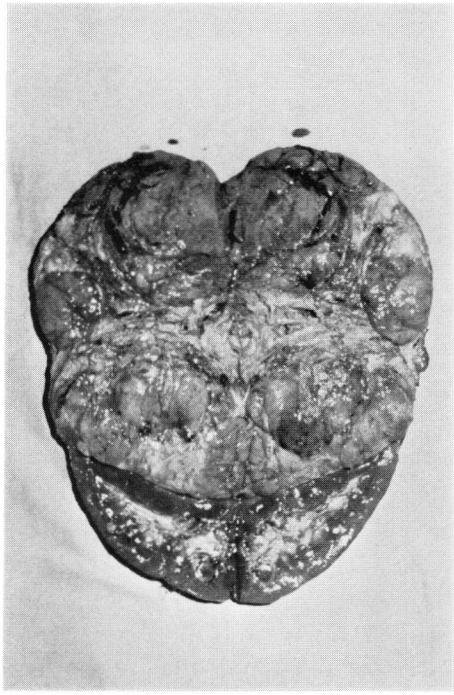

Fig. 5. 摘出標本（割面）

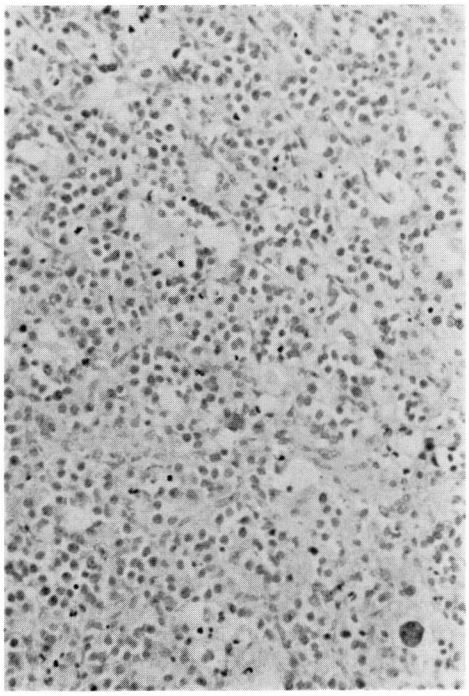

Fig. 6. 摘出腫瘍の組織像

Fig. 7. 肝転移巣の組織像

Table 1.　本邦における内分泌非活性副腎皮質癌報告例（剖検例も含む）

	報告者	報告年次	年齢	性	部位	主症状	大きさ	重量	転移	
1	望月　昇・ほか	1953	69	男	右	下腹部痛				
2	徳永　照正・ほか	1953	56	男	右	肩甲部痛	鶏卵大	20 g		剖検
3	広瀬　文城・ほか	1955	52	男	両側	頭痛，視力障害	左：鶏卵大，右：小児手拳大			剖検
4	柿木　寛	1956	63	女	左	左季肋部腫瘤				
5	比佐　重信・ほか	1957	59	男	左	嘔吐				剖検
6	花安　要	1958	6	男						剖検
7	原田敬一郎・ほか	1958				血痰				剖検
8	大屋　挙吾・ほか	1958	64	男	両側	心窩部鈍痛		左25 g，右25 g		
9	大屋　挙吾・ほか	1958	52	男	両側	呼吸困難	左：6×8×14 cm 右：2×5× 7 cm			
10	星子　卓・ほか	1959	22	女	左	腹部腫瘤	8×13.5×18.5 cm	1,660 g		
11	土谷　太郎・ほか	1960	66	男	右	咳嗽，腹痛		900 g	肺	剖検
12	金沢　鉄男・ほか	1960	50	女	右	上腹部腫瘤	成人頭大	3,000 g	脾	剖検
13	岩崎　基・ほか	1961	68	女	左	左側腹部腫瘤	10×20×25 cm	670 g		
14	山川　邦夫・ほか	1961	52	男	両側	右季肋部痛	鶏卵大		胆のう，肺，大脳	剖検
15	緒方　二郎・ほか	1962	66	女	右	右側腹部腫瘤	小児頭大	1,500 g		
16	田代　浩二・ほか	1962	33	男	右	右季肋部腫瘤	小児頭大	950 g	鼠径部，気管周囲リンパ節，大脳	剖検
17	浜田　稔夫・ほか	1963	33	男	左	腹部膨満感	直径 10 cm			
18	松井　将・ほか	1963	48	女	右	頭痛，全身倦怠感	小指頭大		肺，大脳，心のう	剖検
19	名尾　良憲・ほか	1963	49	男	左	左側腹部腫瘤		3,200 g	腎，肝，胆のう，回腸，大腸	剖検
20	荒木　靖生・ほか	1964	68	男	左	左季肋部腫瘤	10×12×20.5 cm	1,550 g		
21	栗田　孝・ほか	1964	36	男	右	右側腹部痛	13×11×10 cm	1,300 g		
22	土屋　定敏・ほか	1964	49	男	左	腹部腫瘤	10×13×20 cm	1,350 g		
23	山下　友義・ほか	1964	47	女	右	頭痛，全身倦怠感	7×4×1.5 cm		肺，大脳，心のう	剖検
24	山下　友義・ほか	1964	57	女	左	血痰，咳嗽，胸痛	14×10× 3 cm	550 g	肺	剖検
25	山下　友義・ほか	1964	30	男	右	上腹部痛	12×10× 8 cm		肺，腎，肝	
26	鳥飼　勝隆・ほか	1964	59	男	右	右季肋部痛			腎，肝	剖検
27	嶺井　定一・ほか	1965	18	男	右	高血圧	6×7.5×9 cm	700 g		
28	伊藤　勇市・ほか	1966	50	女	右					
29	山本　学・ほか	1966	47	男	左	左季肋部痛	19×14×11 cm		口腔内，肝，骨	剖検
30	田島　邦好・ほか	1966	59	女	右	上腹部膨満感		1,700 g		
31	村上　元孝・ほか	1967	41	男	右	右季肋部鈍痛	9×11×14 cm	900 g	肺，肝	剖検
32	中島　輝之・ほか	1968	79	男	両側	全身倦怠感	鶏卵大			
33	深浦　信吾・ほか	1968	20	男	両側	左下腹部腫瘤	鶏卵大		肺	剖検
34	葛西　洋一・ほか	1968	59	女						
35	南後　千秋・ほか	1969	45	女	左	左側腹部鈍痛	8×11×16 cm	1,000 g		
36	織田　邦夫・ほか	1969	68	女	左	咳嗽，腹痛	13.5×7×6.5 cm	400 g	肺，肝，膵，小腸	剖検
37	藤村　宣夫・ほか	1970	60	男	右					
38	中井　渉・ほか	1970			左	左季肋部腫瘤			肝	剖検
39	白松　幸爾・ほか	1972								
40	西尾　正一・ほか	1972	25	女	左	膀胱炎様症状	8× 9×14 cm	920 g		
41	北村　浩・ほか	1972	41	男		腹部腫瘤	22×18×15 cm	2,500 g		
42	自験例	1973	29	男	右	背腰痛，腹部腫瘤	25×15× 8 cm	1,400 g	肝	

大きさ 25×15×8 cm，重量 1,400 g（腎を含めて），割面では下方に圧迫された腎実質が認められ，これと薄い被膜で明らかに境されて，腫瘍がある．この腫瘍は黄褐色充実性で，ところどころに出血および壊死巣が散在している（Fig. 4, 5）．

病理組織学的所見で，腫瘍細胞は比較的脂質含量の少ない副腎皮質細胞に似た clear cell と，やや好酸性の compact な dark cell があり，核は一般に核小体が明瞭で異型性が強い（Fig. 6, 7）．以上より，また肝転移の組織像より，adrenocortical carcinoma と考えた．

術後経過：術後経過は順調で，術前に常に高値を示した赤血球数，LDH 値も正常となり手術創も治癒し，術後25日目に元気に退院した．

考　　察

今回，われわれが経験した症例において，とくに興味を惹くのは，内分泌非活性副腎皮質癌に赤血球増多症を伴っている点である（この点については最後にまとめて考察を加える）．本腫瘍の発生頻度は非常に低く，欧米の報告例としては，Cahill et al. の5例，Rapaport et al. の35例，Heinbecker et al. の3例，MacFarlane et al. の20例，Knight et al. の7例，Lipsett et al. の9例，Hutter et al. の4例などがあるが，最近 Lewinsky et al. は自験の20例を含めて，178症例を集計し，報告している．一方，本邦例は Table 1 に示すように，自験例も含めて42例である．本邦例の年齢別発生頻度についてみると，50歳台が最も多く30%で，Lewinsky et al. の報告によると平均40～60歳代で，渋沢は40～50歳代に多く，青少幼児にはほとんどないといっている．すなわち，癌の一般年齢に一致し，この点で Cushing 腫瘍や男性化腫瘍の場合と著しく異なっている．本邦の42例の症例では，最低6歳，最高79歳，平均48.8歳で，渋沢のそれとほぼ一致している．この点からみれば，われわれの症例は非常い若い部類に属する．性別についてみると，男子25例，女子14例，不明3例で，男子に多い傾向を示している．これは Lewinsky et al. の男子症例が女子症例の約2倍の頻度で多いとしている報告と一致する．本腫瘍の発生部位について，Lewinsky et al. も述べているごとく，外国においては左側が多いとされているが，本邦においては上記42例では，右側17例，左側14例，両側6例，不明5例と左右差はほとんどみられず，むしろ両側性発生が少なからずある点が特異的である．

次に，初診時臨床症状で注目されることは内分泌症状を欠落することから，特異な症状を示すことなく，Table 1 のように，腹部腫瘤，腹部（季肋部）鈍痛，貧血，体重減少などが主症状であることが多く，転移臓器の変化による症状も少なからず現われることである．いずれにしても，本腫瘍固有の臨床症状を欠き，また転移臓器の症状が強く出ることがあるため，臨床診断ははなはだ困難で，他の疾患として誤診される例もかなりあると考えられる．

内分泌学的にみてみると，副腎皮質癌は一般にホルモンを産生しない副腎皮質癌（nonhormonal adrenal cancer または nonfunctional adrenal cancer）と，ホルモンを産生し，その過剰症状を呈するホルモン産生副腎皮質癌（hormonal adrenal cancer または functional adrenal cancer）とに大別される．熊谷は，通常，副腎皮質癌の特色として，尿中 17-KS の排泄量が多く，頻度としては，17-KS 排泄増加を示すもの75%，17-OHCS 排泄増加を示すもの60%，両方の排泄が増加するものは54%で，17-KS のみ排泄が多いものは22%，17-OHCS のみ排泄が多いものはわずか5%，両方が正常範囲内にあるものは19%も含まれているとしている．いずれにせよ，副腎皮質癌組織の酵素活性の増加や，その低下により，いろいろ分泌される steroid のパターンが異なり，種々の臨床症状を呈し，その結果として，正常人では，痕跡程度しか認められないような steroid でも，その代謝産物が大量に尿中に排泄されることがあり，また分泌される steroid の生物学的活性の少ない場所は，内分泌的な臨床症状がきわめて少ないということもありうると考えられる．このような点から，熊谷らは，今後の検討方法として，尿中 steroid 分画定量，さらに進んで，steroid の secretion rate および摘出癌組織での steroid neogenesis の検索を強調している．本例では，術前の 17-KS 17.6 mg/day，17-OHCS 5.3 mg/day と正常範囲内で，臨床症状を欠如しているため，単に内分泌症状を呈さないものを内分泌非活性とする従来の分類上の概念に当てはめ，いちおう内分泌非活性副腎皮質癌と診断したわけである．

病理組織学的所見から内分泌活性か非活性かを決定することはきわめて困難で，また悪性か否かの鑑別も非常に困難なことが多い．Heinbecker et al. は悪性度の判定基準として，1）高度の核分裂像（多形性，巨大核，変形核，分異分裂像），2）出血および壊死巣，石灰化，3）静脈内への浸潤（venous invasion），4）被膜を越えての浸潤（capsular invasion），5）遠隔転移，を挙げている．本例では核異型性が強いうえに，肝転移が認められたので，悪性と診断した．

本症の予後はきわめて不良で，渋沢らも述べているように，手術例中1年以上の生存率は10%以下であるという．また Lewinsky et al. の報告でも約70%が1年以内に死亡し，そのうちの約半数は2カ月以内に死亡している．本邦例42例中，21例が死亡報告例であることからみても，予後は明らかに不良で，もし，これらの follow-up がなされるならば，生存率はかなり低くなることは想像に難くない．このように内分泌非活性腫瘍には特異的症状が少ないため，発見が遅れ，したがって，本邦例42例中，手術例が14例に過ぎず，手術不能例が多いことが予後を不良ならしめていると考えられる．予後とも関連する本症の転移部位についてみてみると，本邦42例中，剖検例19例では，リンパ行性，血行性に局所リンパ節，肝，肺，大脳，腸，心のう，腎，骨，口腔内，脾などの全身各部位への転移が認められるが，肝，肺への転移が一般に多いようである．これらの転移部位のうち，脳への転移は欧米では非常にまれとされている．

また治療としては，早期に外科的に摘除することは論を待たないが，1960年 Bergenstal et al. は副腎皮質癌患者18例に対して，*o,p'*-DDD を投与し，14例に尿中 steroid の排泄低下を認め，そのうち8例は寛解をきたし，7例に活動性転移巣の消退を認め，全く反応しなかったのはわずか4例に過ぎないと述べている．また Hutter et al. は100人の研究者との協同研究として，138例の副腎皮質癌に対する *o,p'*-DDD 治療についての報告をしている．この成績によると，43例(69%)に臨床症状の改善がみられたとしている．しかしながら，いずれも内分泌活性癌に対しての効果であり，非活性癌に対する効果については明らかでない．一方，この腫瘍に対する放射線治療の試みについては，この腫瘍が radioresistant であるため，その効果は期待できないと一般にいわれているが，Lewinsky et al. は有効性のあることを強調し，術後の放射線治療をすすめている．

最後に，われわれの症例において，とくに興味を惹くのは赤血球増多症を伴っている点である．以下このことについて，二，三の考察を加えてみたい．

本症例の赤血球増多症は諸検査および動脈血ガス分析にて，SaO_2 が95.5%であることなどより，hemoconcentration あるいは，hypoxia によるものでないことは明らかである．また末梢血で，赤血球系のみの増殖で，白血球系，栓球系は正常ないしは低値であることなどから，真性多血症は否定され，本症の赤血球増多症は，おそらくエリスロポエチン活性の亢進によるものと疑われ，本患者では，副腎皮質癌に求めるのが妥当と思われる．なぜなら，Fried et al., Gordon et al., Alexanian et al. によって，男性ホルモンの過剰投与は小動物あるいはヒトで，エリスロポエチン産生を促進して，二次的な赤血球増多症を招来することが明らかにされていることから，とくに副腎腫瘍に伴う赤血球増多症の場合，腫瘍化した副腎から，過剰の男性ホルモンが産生され，その男性ホルモンによって，正常のエリスロポエチン産生が促進された可能性も否定できないからである．一方，エリスロポエチンの研究の頭初から，その産生に腎臓が密接に関係している事実に注目されていたことは，諸家の報告のとおりであるが，腎臓がエリスロポエチン産生に関与する唯一の臓器でないことは Erslev et al., Goldwasser et al. あるいは，両側腎摘除術を受けた患者における Nathan et al. の観察からも明らかとなっている．他方，Fischer et al. の実験から，腎臓以外のエリスロポエチン産生臓器として，肝臓が強く疑われるようになっている．この事実は hepatoma や腎臓の腫瘍に際して，赤血球増多症が合併するという，臨床的実例と結びつけられ，これらの腫瘍では，正常のエリスロポエチン産生細胞が腫瘍化して，無制限にエリスロポエチンをつくるようになったのではないかと理解されてきた．しかしながら，腎臓あるいは，肝臓そのものからエリスロポエチン活性を認めたという報告はほとんどなく，最近の知見では腎臓あるいは，肝臓から直接エリスロポエチンが産生されるのではなく，血漿中に存するエリスロポエチンの前駆体に対する活性物質が，腎臓でつくられるのではないかという考えが，Gordon et al. によって提唱され，このような考え方が一般的となってきている．

上述のごとく，赤血球増加を伴ったすべての症例がエリスロポエチンの異所的産生によるものではないにしても，ほんらい赤血球生成と無関係なはずの各種腫瘍細胞が，エリスロポエチンを産生するようになるのは，いかなる機序によるものであるかという疑問はすべてのホルモン産生腫瘍に共通の問題点であるが，これらは今後に残された大きな課題である．エリスロポエチン産生腫瘍の診断基準については，1) 腫瘍に赤血球増加の合併（とくに，腎癌，renal cysts, adenoma, hydronephrosis, 小脳血管腫，副腎皮質癌および過形成，褐色細胞腫，卵巣腫瘍，子宮筋腫，hepatoma)，2) 腫瘍摘出による赤血球増加の軽快，3) 血漿中，尿中エリスロポエチン活性の上昇，4) 腫瘍細胞組織抽出液，のう腫液におけるエリスロポエチン活性の上昇，5) 抽出液，のう腫液中の活性物質がエリスロポエチンであることの同定，6) 腫瘍細胞

がエリスロポエチンを産生していることを直接証明する（？）などの事項が根拠となると，高久らは述べているが，とくに上記のうち 2）の事項が認められる際には疑いが強いとしている．上記 3）～ 6）の事項である，血液中，尿中，のう腫あるいは腫瘍の抽出液中のエリスロポエチン活性の証明が重要な診断的意義をもつことは論を待たないが，しかしながら，エリスロポエチン活性の測定は bioassay という感度の低い方法によっているため，サンプルを濃縮しない限り，証明することは不可能である．したがって，かりに血漿や尿中にエリスロポエチン活性が証明されない場合でも，正常よりも，なお上昇している可能性を否定することはできない．われわれの症例においては，エリスロポエチン活性についての検索はおこなっていないが，術前検査において，赤血球数が常に650～710万を示していたものが，術後，全く正常値に復したことは，上述のことからすれば，エリスロポエチン産生腫瘍を疑わしめる有力な根拠があると考えられる．文献で調べえた限りでは，内分泌非活性腫瘍に赤血球増多症を合併したものは本邦では１例も見あたらない．

したがって，以上の諸点から考え，赤血球増多症を合併した症例にあっては，エリスロポエチン産生腫瘍が含まれる可能性を考慮し，十分なる検索が必要と思われる．

結　　語

1）29歳の男性に発生し，赤血球増多症を唯一の臨床症状とした，巨大な内分泌非活性副腎皮質癌の１例を経験したので，報告するとともに，若干の文献的考察をおこなった．

本症例は腰背痛と右季肋部の腫瘤形成と特異なIVP所見が，その発見の手がかりとなった．

2）本症例は本邦における内分泌非活性副腎皮質癌としては，第42例目であるが，赤血球増多症を呈し，エリスロポエチン産生腫瘍と考えられるものでは，第１例目である．

3）泌尿器科領域における腎腫瘍および副腎腫瘍のうちで，赤血球増加を合併するものにあっては，その中に少なからず，エリスロポエチン産生腫瘍が含まれる可能性があることを指摘し，かつ，その検索の必要があることを強調した．

本論文の要旨は第64回日本泌尿器科学会関西地方会において発表した．

終りに，ご校閲をいただいた奈良医大泌尿器科学教室林助教授に深謝いたします．

文　　献

1) Cahill, G. F., Melicow, M. M. and Darby, H. H.: Surg. & Obst., **74**: 281, 1942
2) Rapaport, E., Goldberg, M. B., Gardan, G. S. and Hinman, F.: Postgrad. Med., **2**: 325, 1952.
3) Heinbecker, P., O'Neal, L. W. and Ackermann, L. V.: Surg. Gynec. & Obst., **105**: 21, 1957.
4) MacFarlane, D. A.: Ann. Royal Coll. Surg., **23**: 155, 1958.
5) Knight, C. D., Trichhel, B. E. and Mathews, W. R.: Ann. Surg., **151**: 349, 1960.
6) Lipsett, M. B., Hertz, R. and Ross, G. T.: Am. J. Med., **35**: 374, 1963.
7) Hutter, A. M. Jr. and Kayhoe, D. E.: Am. J. Med., **41**: 572, 1966.
8) Lewinsky, B. S., Grigor, K. M., Symington, T. and Neville, A. M.: Cancer, **33**: 778, 1974.
9) 渋沢喜守雄：外科.
10) 熊谷　朗：臨床科学.
11) Bergenstal, D. M., Hertz, R., Lipsett, M. B. and Moy, R. H.: Ann. Int. Med., **53**: 672, 1960.
12) Hutter, A. M. Jr. and Kayhoe, D. E.: Am. J. Med., **41**: 581, 1966.
13) Fried, W. and Gurney, C. W.: Nature, **206**: 1160, 1965.
14) Gordon, A. S., Mirand, E. A. and Wening, J.: Nature, **206**: 270, 1965.
15) Alexanian, R., Vaughn, W. K. and Ruchelman, M. W.: J. Lab. Clin. Med., **70**: 777, 1967.
16) Erslev, A. J.: Acta Hematol., **23**: 226, 1960.
17) Goldwasser, E., Fried, W. and Jacobson, L. O.: J. Lab. Clin. Med., **52**: 375, 1958.
18) Nathan, D. G., Schupak, E. and Stohlman, F. Jr.: J. Clin. Invest., **43**: 2158, 1964.
19) Fischer, J. W. and Langston, J. W.: Blood, **29**: 114, 1967.
20) 望月　昇：GANN, **44**: 260, 1953.
21) 徳永照正・ほか：日外誌，**54**：432，1953.
22) 広瀬文城：日内会誌，**44**：973，1955.
23) 柿木　寛：日内会誌，**44**：1062，1955.
24) 比佐重信・ほか：東医大誌，**15**：1337，1957.

25) 花安　要：小児科診療，**21**：1426，1958.
26) 原田敬一郎：日放誌，**18**：1334，1958.
27) 大屋挙吾・ほか：北野紀要，**5**：113，1959.
28) 星子　卓・ほか：臨外，**14**：1233，1959.
29) 土谷太郎・ほか：広島医学，**13**：389，1960.
30) 金沢鉄男・ほか：青県病誌，**5**：298，1960.
31) 岩崎　基・ほか：外科，**23**：1497，1961.
32) 山川邦夫・ほか：日内会誌，**50**：209，1961.
33) 緒方二郎・ほか：日泌尿会誌，**53**：610，1962.
34) 田代浩二・ほか：昭医誌，**22**：414，1962.
35) 浜田稔夫：日泌尿会誌，**54**：676，1963.
36) 松井　将・ほか：昭医誌，**23**：169，1963.
37) 名尾良憲・ほか：日内会誌，**52**：579，1963.
38) 荒木靖生・ほか：日外宝，**33**：453，1964.
39) 栗田　孝・ほか：泌尿紀要，**10**：142，1964.
40) 土屋定敏・ほか：外科，**26**：372，1964.
41) 山下友義・ほか：昭医誌，**24**：335，1964.
42) 鳥飼勝隆・ほか：日内会誌，**53**，114，1964.
43) 嶺井定一：泌尿紀要，**11**：1288，1965.
44) 伊藤勇市・ほか：日泌尿会誌，**57**：1144，1966.
45) 山本　学・ほか：日内会誌，**55**：840，1966.
46) 田島邦好・ほか：北外誌，**11**：96，1966.
47) 村上元孝・ほか：内科，**20**：1322，1967.
48) 中島輝之・ほか：臨床と研究，**45**：1089，1968.
49) 深浦信吾・ほか：日内会誌，**57**：490，1968.
50) 葛西洋一・ほか：外科診療，**10**：633，1968.
51) 南後千秋・ほか：日泌尿会誌，**60**：804，1969.
52) 織田邦夫・ほか：日内分誌，**58**：364，1969.
53) 藤村宣夫・ほか：日泌尿会誌，**61**：313，1970.
54) 中井　渉・ほか：弘前医学，**22**：307，1970.
55) 白松幸爾・ほか，日臨外，**32**：177，1971.
56) 西尾正一・ほか：泌尿紀要，**18**：783，1972.
57) 北村　浩・ほか：広島医学，**25**：1012，1972.
58) 高久史麿：日本臨床，**29**：2234，1971.

(1974年8月23日受付)