泌尿紀要21巻8号
1975年8月

Bourneville-Pringle 氏病における嚢胞腎自然破裂の1例

京都大学医学部泌尿器科学教室（主任：吉田　修教授）
岡　部　達　士　郎
吉　田　　修
大阪赤十字病院泌尿器科（部長：高橋陽一博士）
高　橋　陽　一

SPONTANEOUS RUPTURE OF THE POLYCYSTIC KIDNEY IN BOURNEVILLE-PRINGLE'S DISEASE

Tatsushiro OKABE and Osamu YOSHIDA
From the Department of Urology, Faculty of Medicine, Kyoto University
(Chairman: Prof. O. Yoshida, M. D.)
Yoichi TAKAHASHI
From the Department of Urology, Osaka Red-Cross Hospital
(Chief: Dr. Y. Takahashi, M. D.)

Spontaneous rupture of the kidney is a rare condition and mostly accompanied with hydronephrosis or periarteritis nodosa. A 35-year-old woman with polycystic disease of the kidney was admitted to the hospital because of abdominal pain and shock. She had been known to have Bourneville-Pringle's disease with peculiar papules on her face. Nephrectomy was performed on the left side.

はじめに

腎が外傷，打撲などの外力によらず破裂する，いわゆる自然破裂はきわめてまれであり，本邦においては数例の報告しかない．われわれは，Bourneville-Pringle 氏病の患者で，嚢胞腎が自然破裂した症例を経験したので報告する．

症　　例

患者：田○貞○，35歳，女性．

現病歴：1969年11月，腹部腫瘤を主訴として来院した．触診で両側腹部に凹凸のある巨大な腫瘤を触れ，IVP で嚢胞腎と診断された（Fig. 1）．同時に顔面頬部，鼻部に，左右対象に粟粒大から帽針頭大の丘疹が多数認められた（Fig. 2）．この丘疹の生検をおこなったところ，多数の小さな未熟な毛構造の集合と結合織の増生がみられたが，脂腺腫の発育は認められなかった（Fig. 3）．この所見と嚢胞腎とがあるので，Bourneville-Pringle 氏病と診断した．てんかん発作，知能低下などは認められなかった．蛋白尿，血尿，高血圧などはなく，苦痛もないため放置し，元気に家事に従事していた．1972年8月20日，早朝，睡眠中に突然激しい腹痛をきたし，冷汗を伴いショック状態となって緊急入院した．前日，腹部を打ったり重い物を持ったようなことはなかった．

入院時現症：体格中等度，栄養良好．顔面蒼白，苦悶状で冷汗を認めた．胸部は打診，聴診で異常なし．腹部は両腎とも臍下4横指，内側は正中線近くまで触れ，表面凹凸著明であった．左側腹部から下腹部全体に圧痛著明であった．

入院時検査成績：血圧 80/60 mmHg．脈搏 120/min，微弱，整．Hct 21%，赤血球数208万，白血球数16,000．BUN 18 mg/dl．血清 Na 136 mEq/L，Cl 97 mEq/L，K 4.1 mEq/L．肉眼的血尿を認めず，発熱もなかった．

以上の所見より，腹腔内大量出血と診断し，子宮外妊娠が最も考えられたため，直ちに全身麻酔のもとに開腹術をおこなった．

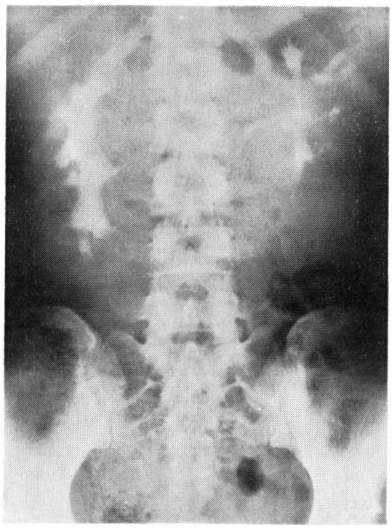

Fig. 1. 腎杯の圧迫，延長像がみられ，典型的な嚢胞腎である．

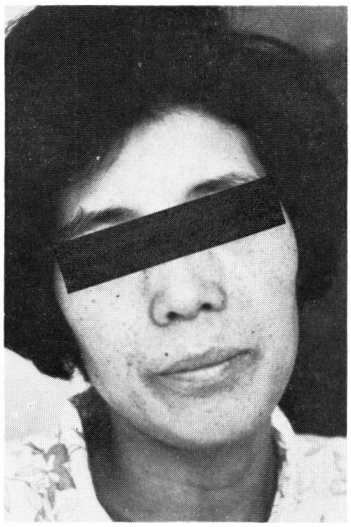

Fig. 2. 頬部，鼻部を中心に多数の丘疹が認められる．

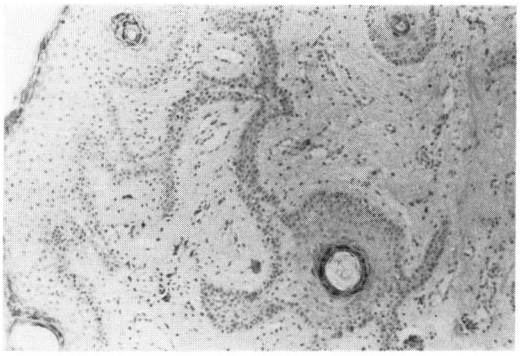

Fig. 3. 未熟な毛構造の集合と結合織の増生がみられる．

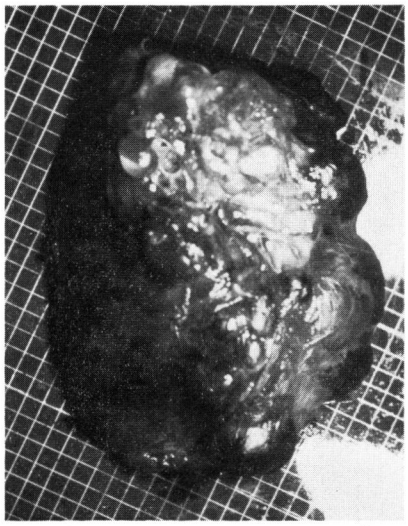

Fig. 4. 大小の嚢胞がみられ，凝血塊が充満して黒くみえる部分が多い．

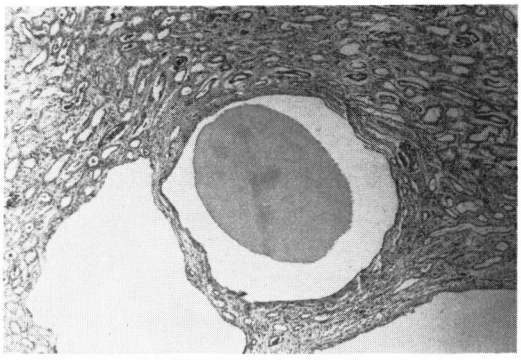

Fig. 5. 硝子様物質を含む嚢胞がみられる．

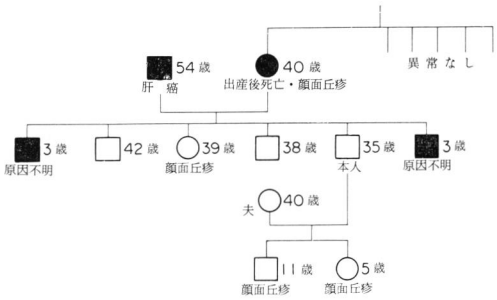

Fig. 6.

手術所見：腹部正中線切開で開腹した．腹腔には血性の腹水 300 cc を認めたが出血箇所は認められず，左後腹膜腔に巨大な血腫を認めた．腎破裂と診断し，後腹膜腔を開くと，腎は暗紫色の大きな腫瘤として現われ，嚢胞が無数にみられ，正常の外観を呈している箇所はなかった．周囲は凝血塊と血液で満ち，腎下極が 8 cm にわたって破裂しており，ここから出血していた．腎を保存することは不可能と考え，腎摘出術をおこなった．摘出標本は 1,650 g で表面に大小の嚢胞が無数にみられ，嚢胞の中にも凝血塊がつまり黒色にみえた（Fig. 4）．腎盂内，尿管内には血塊はなく，腎外へのみの出血と考えられた．出血量は 4,000 cc であった．組織検査では，硝子様物質を含む嚢胞が多数みられたが，腫瘍組織は認められなかった（Fig. 5）．

術後経過：一過性に BUN 31.8 mg/dl，クレアチニン 2.44 mg/dl と軽度上昇したが，10日後には正常に復した．しかし残腎機能は低下しており，IVP で排泄の遅れがあり，腎杯の圧排像も 3 年前に比べて強くなっていた．術後40日目に退院し，現在も外来で経過観察中であるが，元気に家事に従事している．

考　　察

§ Bourneville-Pringle 氏病について

Bourneville-Pringle 氏病は，先天性素因のもとに，脳，皮膚，眼，心，肝，腎，膵，甲状腺，骨などの臓器に腫瘤性病変を多発するきわめて特異な疾患である．別名を結節性硬化症ともいい，脳病変を記載した Bourneville および，俗に脂腺腫と称される皮膚病変を記載した Pringle の名を冠して，Bourneville-Pringle 氏病または母斑症ともいわれる．それほどまれな疾患ではなく，山田ら[1]は本邦でも1945年から20年間の集計で 153 例を報告している．先天性，遺伝性の疾患であるとされている．われわれの症例の家族歴を Fig. 6 に示すが，母親および一人の兄に顔面丘疹があるとのことである．父親は肝癌で死亡している．5 歳および11歳の子どもに鼻溝，頬部に粟粒大の丘疹が多数みられたが生検はおこなっていない．しかし，IVP，検尿では異常所見はなかった．また家族歴に，てんかん発作や知能低下をもつ者はみられなかった．

Pringle 氏病の 3 大徴候は，てんかん，知力障害，脂腺腫とされているが，ほとんどの臓器に病変が起こりうるため，臨床像はきわめて多彩である．Josephy[2]はこれを分類して 3 つの型に分けた．

①典型型：てんかん様痙攣発作と精神薄弱を有し，ほとんど皮膚病変を伴うが必発ではない．亜型として

a）てんかんを有するが精神薄弱を欠くもの

b）精神薄弱があるがてんかんを有しないもの．

②体内各臓器の症状のみが表面にでるもの．

③不全型

a）皮膚病変のみを有するもの，

b）皮膚病変もその他の症状もないもの．

このほかにも分類がなされているが，実際上は，はじめ現われなかった症状が経過中に現われることもありこまかい分類はあまり問題にならない．われわれの症例には，てんかん発作，精神薄弱はなく，皮膚の病変は毛嚢の増生であった．皮膚病変にかんしては俗に脂腺腫とされているが，Butterworth and Wilson[3]は結合織と毛嚢の増殖が主体で，脂腺の増大および毛細血管拡張は二次的であると述べ，Carol[4]らおよび安原ら[5]も毛嚢の変化を重視しており，われわれの症例も Bourneville-Pringle 氏病と考えられる．

本症における腎病変については，1900年，Bourneville によって，腫瘍，多発性嚢胞，重複腎盂，馬蹄鉄腎が記載されている．剖検によると本症の60～80%に腎腫瘍の病変があると諸家が報告している[6]．本邦における腎病変の報告をみると，曽田[7]の統計では，腎病変を有するもの38例，有しないもの24例で，腎病変を有する38例中，腫瘍15例，肉腫 1 例，混合腫瘍 4 例，嚢胞腎 5 例となっている．川村ら[6]の統計では，腎病変がみられた 31例中，良性腫瘍がほとんどで，肉腫 4 例，嚢胞腎 3 例となっている．

§ 腎の自然破裂について

腎の自然破裂は古くより報告があるが，自然に破裂したものかどうか疑われていた．Wunderlich が1856年に，腎周囲への出血を報告し，腎自然破裂によるものと報告した．後に Coenen はこれを Wunderlich's disease, renal apoplexy と呼んだ[15,17]．現在までに欧米においては 100 例以上の報告があるが，そのなかには腎実質からの大出血をきたしたものから，腎結石が徐々に腎を穿孔したものまでいろいろのものが含まれている．Shaw[8]はこれを 4 つの型に分類した．

1）急激な腎自然破裂：外傷によらず，突然腎盂または腎実質が破裂し，腎外へ尿の流出や出血をきたしたもの．

2）緩徐な腎自然破裂：徐々に腎の穿孔がおこったもので，結石が実質を穿孔したものや，腎周囲膿瘍などがこれに含まれる．

3）腎周囲血腫：腎の外傷や破裂がなくて，腎周囲に出血をきたした状態である．Polkey ら[9]は，世界の文献より実に 178 例の報告を集めている．そのうち最も多いものは nephritis の30例，次いで periarte-

ritis nodosa 7例で，そのほか白血病，血友病などとなっている．178例のなかにはカテゴリーには含まれない腎腫瘍22例，水腎症7例も含まれている．本邦でも腎臓卒中として1例の報告[10]がある．

4）腎腫瘍の自然破裂：腎腫瘍そのものが破裂したものであり，腎盂腫瘍が原因となった水腎症が破裂したものなどは急性腎自然破裂に含める．Frumkinら[11]は自験例を含めて10例の文献上の報告をしている．水本ら[12]は，腎 angiomyolipoma の自然破裂を報告し，文献上，外国で20例，本邦で2例の同じ症例を集めている．

われわれの症例は，急性腎自然破裂に属するが，嚢胞の破裂の報告は少なく，Miller[13]と Thompson ら[14]の各1例の報告がみられるが，Thompson らの症例は嚢胞と腎癌が合併したものである．Shaw[8]は急性腎自然破裂に属するもの40例を集め，そのうち29例が水腎症で，破裂のメカニズムとしては，水腎症があってそこに出血したり，結石が尿管内に閉塞して急激に腎盂内圧が高まったためとしている．Joachim ら[15]は自験例3例を報告とともに，広範な文献的考察をおこなっているが，これによると，ほとんどの腎疾患が自然破裂の原因になっている．そのうち頻度の高い疾患は，水腎症と periarteritis nodosa である．腎実質と腎盂の破裂にかんしては，前者のほうが頻度が高い．最近では，抗凝固剤の副作用として，腎自然破裂した報告[16,17]がみられ，また林ら[18]は特発性腎出血による自然破裂の報告をしている．

ま と め

腎の自然破裂は，非常にまれなものであるが，われわれは35歳，女性に起こった嚢胞腎の自然破裂を経験した．大出血をきたしたが，腎摘出により救命できた．また患者は顔面に，毛嚢の集合よりなる丘疹を多数有しており，Bourneville-Pringle 氏病と診断された．文献上，腎自然破裂をきたしやすい疾患は水腎症，periarteritis nodosa などであるが，嚢胞の自然破裂の報告はきわめて少ない．

文 献

1）山田瑞穂・ほか：皮紀要，**60**：28，1965.
2）Josephy： 1）より引用
3）Butterworth and Wilson: Arch. Derm. and Syph., **43**: 1, 1941.
4）Carol and Van Heusden: Arch. f. Dermat. u. Syph., **175**: 1, 1937.
5）安原 稔・南 浩・橋本悌三・麻生泰成：皮膚，**4**：79，1962.
6）川村寿一・ほか：泌尿紀要，**15**：91，1969.
7）曽田冬雄：臨床皮泌，**8**：705，1954.
8）Shaw, R. E.: Brit. J. Surg., **45**: 68, 1957.
9）Polkey, H. J. and Vynalek, W. J.: Arch. Surg., **26**: 196, 1933.
10）森 良雄：日本外会誌，**2**：283，1941.
11）Frumkin, J. and Meigher, S.: Ann. Surg., **138**: 275, 1953.
12）水本龍助・ほか：泌尿紀要，**17**：236，1971.
13）Miller, F. G.,: Canad. Med. Ass. J., **83**: 1213, 1960.
14）Thompson, G. J. and Culp, O. S.: J. Urol., **89**: 370, 1963.
15）Joachim, G. R. and Becker, E. L.: Arch. Intern. Med., **115**: 176, 1965.
16）Hibner, R. W.: Amer. J. Surg., **118**: 637, 1969.
17）Luna, I., Leadbetter, R. L. and Gilbert, D. R.: J. Urol., **109**: 788, 1973.
18）林 知厚・栗田 孝：泌尿紀要，**16**：205，1970.

（1975年6月25日受付）